ANATOMISCHE HEFTE.

ERSTE ABTEILUNG:

ARBEITEN AUS ANATOMISCHEN INSTITUTEN.

XVII. BAND (LIV, LV, LVI/LVII HEFT).

ANATOMISCHE HEFTE.

BEITRÄGE UND REFERATE

ZUR

ANATOMIE UND ENTWICKELUNGSGESCHICHTE.

UNTER MITWIRKUNG VON FACHGENOSSEN

HERAUSGEGEBEN VON

FR. MERKEL UND **R. BONNET**

O. Ö. PROF. DER ANATOMIE IN GÖTTINGEN. O. Ö. PROF. DER ANATOMIE IN GREIFSWALD.

ERSTE ABTEILUNG.

ARBEITEN AUS ANATOMISCHEN INSTITUTEN.

XVII. BAND (LIV., LV., LVI/LVII. HEFT).

MIT 38 TAFELN UND 79 ABBILDUNGEN IM TEXT.

WIESBADEN.

VERLAG VON J. F. BERGMANN.

1901.

Das Recht der Übersetzung bleibt vorbehalten.

Druck von Carl Ritter in Wiesbaden.

Inhalt.

Seite

LIV. Heft (ausgegeben im Juni 1901).

W. Felix, Zur Anatomie des Ductus ejaculatorius, der Ampulla ductus deferentis und der Vesicula seminalis des erwachsenen Mannes. Mit 15 Textfiguren 1

Axel Lendorf, Beiträge zur Histologie der Harnblasenschleimhaut. Mit 35 Figuren auf den Tafeln I—VI 55

W. Lepkowski, Die Verteilung der Gefässe in den Zähnen des Menschen. Mit 6 Figuren auf den Tafeln VII/XII 181

Oskar Weski, Zur Eleïdindarstellung 197

LV. Heft (ausgegeben im Juli 1901).

Otto Grosser, Zur Anatomie und Entwickelungsgeschichte des Gefässsystemes der Chiropteren. Mit 25 Textfiguren und 59 Figuren auf den Tafeln XIII/XXV 203

B. Henneberg, Ruhende und thätige Muskelzellen in der Arterienwand. Mit 4 Figuren auf Tafel XXVI 425

LVI/LVII. Heft (ausgegeben im August 1901).

Eugen Fischer, Das Primordialcranium von Talpa europaea. Mit 11 Abbildungen auf den Tafeln XXVII/XXXII und 2 Figuren im Text 467

K. Weigner, Beziehungen des Nervus accessorius zu den proximalen Spinalnerven. Mit 37 Abbildungen im Text 549

Karl Abraham, Beiträge zur Entwicklungsgeschichte des Wellensittichs (Melopsittacus undulatus). Mit 8 Figuren auf den Tafeln XXXIII/XXXV 589

Rud. Kolster, Vergleichend-anatomische Studien über den M. pronator teres der Säugetiere. Mit 47 Figuren auf den Tafeln XXXVI/XXXVIII 671

18757

ZUR ANATOMIE

DES

DUCTUS EJACULATORIUS, DER AMPULLA DUCTUS DEFERENTIS

UND DER

VESICULA SEMINALIS DES ERWACHSENEN MANNES.

VON

W. FELIX,

ZÜRICH.

Mit 15 Textfiguren.

Über das Vorhandensein von Drüsen in der Schleimhaut des Ductus ejaculatorius, der Ampulle des Ductus deferens und der Vesicula seminalis stehen sich die Angaben der einzelnen Autoren diametral gegenüber. Während die eine Gruppe mit aller Bestimmtheit von Drüsen in der Schleimhaut dieser Organe spricht, leugnen die Vertreter der anderen Gruppe das Vorhandensein von Drüsen und lassen nur Falten und Buchten der Schleimhaut gelten, welche allerdings auf Schnitten das Bild einer Drüse vortäuschen können. Ich begann diese Untersuchung auf Wunsch Stöhrs zunächst nur in der Absicht, eine Entscheidung dieser Streitfrage an den Organen eines Hingerichteten zu treffen, die mir gleichfalls von Stöhr in liebenswürdiger Weise zur Verfügung gestellt wurden. Bei der Untersuchung stellten sich aber neue Ergebnisse ein, die bisherigen Anschauungen widersprechen, sodass ich in diesem Bericht die gesamte makro- und mikroskopische Anatomie des Ductus ejaculatorius einbeziehen muss.

1. Ductus ejaculatorius.

A. Makroskopisches.

Die makroskopischen Beobachtungen wurden nicht präparatorisch angestellt, sondern an Serienschnitten und Rekonstruktionen aus denselben. Durch dieses Vorgehen ist erklärlich,

dass ich bisher übersehene makroskopische Details feststellen konnte.

1. Länge: Die Länge des Ductus ejaculatorius wird schwanken, je nachdem man sein kraniales Ende bestimmt. Wir müssen unterscheiden zwischen Teilung der Lichtung und Teilung der Wand. Nimmt man als kraniales Ende die Teilung der Lichtung so beträgt die Länge des Ductus ejaculatorius ca. 16 mm, nimmt man dagegen die Teilung der Wand in zwei auch äusserlich getrennte Gänge als Messpunkt, so beträgt die Länge des Ductus ejaculatorius 19 mm. Mit anderen Worten wenn der Ductus excretorius der Vesicula seminalis und des Ductus deferens zur Bildung des Ductus ejaculatorius zusammentreten, so vereinigen sich die Wandungen um ein bedeutendes früher als die Lichtungen. Ich hebe das hervor, weil auf diesem Verhältnis die Lagebeziehungen der Lichtungen des Duct. def. und der Vesicula seminal. zu einander und zu der Lichtung des Ductus ejaculatorius beruhen, Lagebeziehungen, die einen Einfluss auf die Bewegungsform der Spermamasse bei der Ejaculation gewinnen. Entwickelungsgeschichtliche Gründe werden uns bestimmen, als kraniales Ende des Ductus ejaculatorius die Teilung der Lichtung anzunehmen. Diese Bestimmung ist auch aus praktischen Gründen gut zu heissen, da sie einen scharf zu bestimmenden Punkt darstellt, während die Teilung der Wand sich ganz allmählich vollzieht und auf der dorsalen Seite bedeutend früher beginnt, als auf der ventralen.

2. Dicke: Die Dicke des Ductus ejaculatorius nimmt wie bekannt in kraniokaudaler Richtung ganz allmählich ab. Auf dem Querschnitt erscheint der Ductus immer, in welcher Höhe auch der Schnitt liegen mag, als ein Oval. Die längste Achse dieses Ovales läuft von ventrolateral nach dorsomedial, sie kann nicht sagittal verlaufen, sondern steht in einem Winkel von ca. 45° zur sagittalen Richtung, weil der Ductus der dorsalwärts etwas vorspringenden Pars interampullaris der Harnblase angeschmiegt

ist. Dicht unterhalb der Teilung der Lichtung misst die längste Achse 4,0 mm, die kürzeste 2,9 mm; in der Höhe des Sinus prostaticus betragen die gleichen Masse 0,93 mm und 0,67 mm. In den Figuren 1 und 2 gebe ich bei zehnfacher Vergrösserung die Rekonstruktion des Ductus ejaculatorius wieder. Die äussere Kontour ist nur als Linie angegeben, die obere Schnittfläche ist nach dem wirklichen Schnitt in der Verkürzung gezeichnet. Der Ductus ist durchsichtig gedacht und im Innern nur die Mucosa und die von der Mucosa umschlossene Lichtung eingetragen. Fig. 1 zeigt die Rekonstruktion in der längsten Achse, ich will sie kurz die Sagittalrekonstruktion nennen, Fig. 2 zeigt die Rekonstruktion in der kürzesten Achse des Ovals, ich bezeichne sie als Frontalrekonstruktion. Die Sagittalrekonstruktion ist von der medialen, die Frontalrekonstruktion von der ventralen Seite gezeichnet.

Während in der Sagittalrekonstruktion der lange Querdurchmesser ganz allmählich abnimmt, nimmt in der Frontalrekonstruktion der kurze Querdurchmesser in der Höhe der Teilung der Lichtung auf eine kurze Strecke sehr stark ab, um dann in der übrigen Länge nur noch wenig und ganz allmählich zu verlieren.

Nach den bisherigen Angaben der Autoren haben wir neben der Lichtung eine Mucosa, eine Muscularis und eine Adventitia zu unterscheiden. Die Mucosa besteht aus der epithelialen Begrenzung der Lichtung und den strittigen Falten oder Drüsen, die Muscularis soll aus einer inneren cirkulären und einer äusseren longitudinalen Schicht bestehen. Die Adventitia habe ich in der Rekonstruktion unberücksichtigt gelassen, ebenso die Muscularis, für sie folgt später eine besondere Figur. Die eben aufgeführten Teile nehmen entweder gar nicht oder nur sehr wenig an der Dickenzunahme des ganzen Organes teil, ich bespreche sie nacheinander.

3. Lichtung. In beiden Rekonstruktionen (Fig. 1 und Fig. 2) ist die Lichtung des Ductus eingetragen. In der Sagittal-

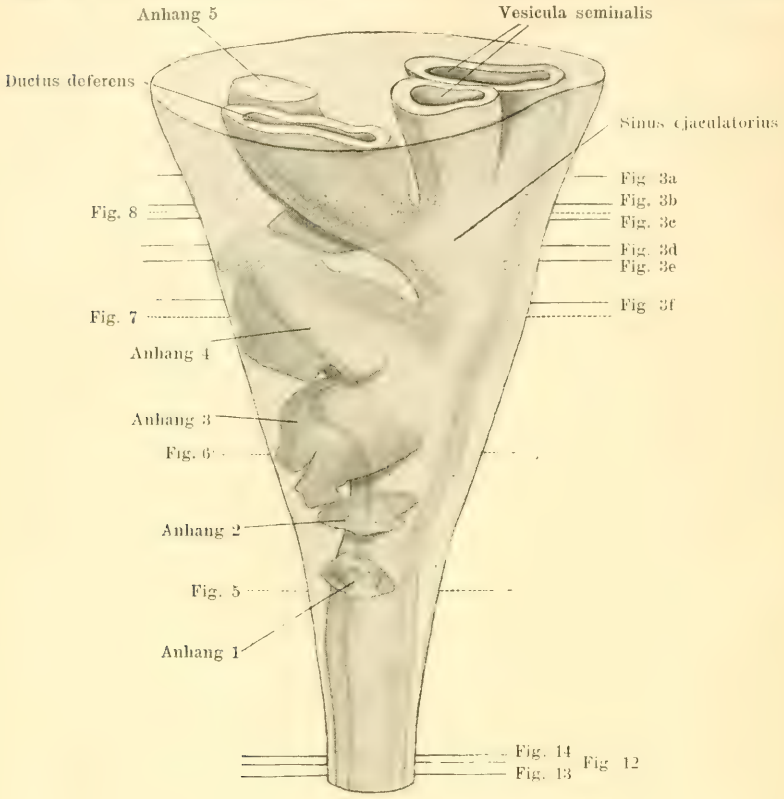

Fig. 1.

Rekonstruktion des Ductus ejaculatorius in der längsten Achse seines Querschnittes (Sagittalkonstruktion). Vergrösserung 10 : 1. Ansicht von der medialen Seite. Die Lichtung ist ziemlich gleichmässig weit, kurz vor ihrer Teilung in Ductus deferens und Vesicula seminalis bildet sie eine weite Bucht, den Sinus ejaculatorius. Das obere Ende des Ductus ejaculatorius umfasst bereits die Lichtungen des Ductus deferens und der Vesicula seminalis. Die Lichtung liegt im kaudalen Viertel des Ganges central, in den kranialen drei Vierteln excentrisch gegen die ventrale Aussenkontur verlagert; der Ductus ist durchsichtig gedacht, die Mukosa und die von ihr umschlossene Lichtung sind angegeben. An der dorsomedialen Seite des Ganges sind 5 Anhangsgebilde entwickelt. Die Höhe der Querschnitte der nachfolgenden Figuren sind durch horizontale Striche angegeben.

rekonstruktion (Fig. 1) nimmt der lange Querdurchmesser der Lichtung in der Richtung von unten nach oben zunächst gleich-

mässig zu. In der Höhe des Sinus prostaticus misst er etwa 0,5 mm, etwas unterhalb der Mitte des Ductus 0,8 mm, oberhalb der Mitte erfährt er eine gewaltige Vergrösserung, sie wird hervorgerufen durch die Einmündung resp. Anlagerung zweier Organe, auf die ich später zu sprechen kommen werde, dann nimmt er sofort wieder ab und zwar so stark, dass er wieder die Grösse in der Höhe des Sinus prostaticus erreicht, um dann zum zweiten Male kurz vor der Teilung der Lichtung mächtig anzuwachsen. Diese Erweiterung der Lichtung, welche wir auch in der Frontalrekonstruktion feststellen werden, will ich als Sinus ejaculatorius bezeichnen. Abgesehen von diesen beiden Erweiterungen zeigt also der sagittale Durchmesser des Ductus ejaculatorius von dem kaudalen Ende bis zum Sinus keine erheblichen Schwankungen. Der Erweiterung der Lichtung von 0,5 auf 0,8 mm messe ich insofern weniger Bedeutung bei, als sie in das Bereich der Messungsschwankungen fällt, die bei einem viel ausgebuchteten Organ selbstverständlich sind. Die Zunahme des sagittalen Gesamtdurchmessers des Ductus kann also nicht auf einer Erweiterung der Lichtung beruhen. In der Frontalrekonstruktion (Fig. 2) zeigt der kurze Querdurchmesser der Lichtung abgesehen von kleinen umschriebenen Erweiterungen eine bis zum Sinus des Ductus ganz allmählich zunehmende Vergrösserung, in der Höhe des Sinus prostaticus misst er ca. 0,2 mm etwas unterhalb des Sinus ejaculatorius 0,3 mm. Der Sinus ejaculatorius stellt gleich wie auf der Sagittalrekonstruktion eine mächtige Erweiterung der Lichtung dar. Also auch hier steht die Erweiterung der Lichtung in keinem Verhältnis zu der Zunahme des Gesamtdurchmessers.

Die Lage der Lichtung im Querschnitt zur Aussenkontur ist in der unteren und in der oberen Partie des Ductus eine ganz verschiedene. Während sie auf beiden Rekonstruktionen am kaudalen Ende ziemlich genau in der Mitte liegt, verschiebt sie sich, je weiter wir sie kranialwärts verfolgen, um so mehr

gegen die ventrale und laterale Seite der Aussenbegrenzung, so dass sie in der oberen Hälfte des Ductus ganz excentrisch zu

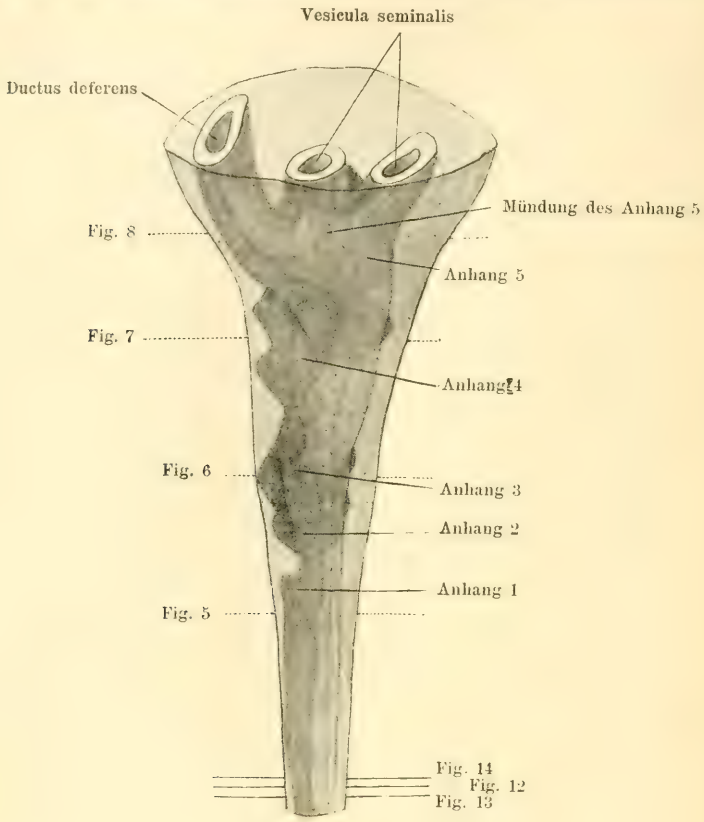

Fig. 2.

Rekonstruktion des Ductus ejaculatorius in der kürzesten Achse seines Querschnittes. (Frontale Konstruktion.) Vergrösserung 10 : 1. Ansicht von der ventralen Seite. Der Ductus ist durchsichtig gedacht, die Mukosa und die von ihr umschlossene Lichtung sind eingetragen. Die Lichtung ist etwas gegen die laterale Seite verschoben. Medial und hinter der Lichtung sieht man 5 Anhänge, die Lichtung ist ihnen entsprechend jedesmal erweitert.

liegen kommt. Durch diese Verschiebung erhalten wir ganz ungleiche Wanddicken. Die ventrale Wand misst unterhalb der Teilung der Lichtung nur 0,4 mm, die dorsale dagegen

2,6 mm, der Unterschied zwischen lateraler und medialer Wand ist auch vorhanden, wenn auch nicht so auffallend wie zwischen ventraler und dorsaler Wand; die Zahlen sind hier 0,5 mm, lateral 1,7 mm medial. Infolgedessen bleibt die ventrale Kontur der Lichtung, wie man sich auf Fig. 1 überzeugen kann, vom kaudalen bis zum kranalen Ende des Ductus in gleicher Lagebeziehung zu der ventralen Aussenkontur des Ductus. Die Dickenzunahme der ventralen Wand von unten nach oben beträgt kaum 0,1 mm, während die Dicke der dorsalen Wand von 0,3 auf 2,6 mm ansteigt. Die Erklärung finden wir in dem Auftreten der gleich zu beschreibenden Anhangsorgane und dem Verhalten des Muskularis. Noch auffallender als an der Rekonstruktion tritt die excentrische Lage der Lichtung an Querschnitten hervor, namentlich wenn nur die Kontur der Lichtung und die Aussenkontur des Ductus gezeichnet sind. Man vergleiche die Querschnitte der Fig. 12, 13, 14, 6 und 3 f.

Von grösserer Bedeutung ist der Wechsel in der Stellung der Lichtung zur Aussenkontur des Ganges in dem obersten Abschnitt des Ductus. Um die physiologische Bedeutung dieses Stellungswechsels richtig zu würdigen, muss hier die Lage der Lichtung im unteren Ende des Ductus deferens mit in den Bereich der Besprechung gezogen werden. In beiden Rekonstruktionen ist das untere Ende des Ductus deferens dargestellt worden, man sieht an Fig. 1, sowohl als an Fig. 2, dass der Ductus deferens schief zur Längsachse des Ductus ejaculatorius einmündet, während die Vesicula seminalis auf beiden Figuren die Richtung des letzteren fortsetzt. Nach Henle soll die Art und Weise des Zusammentrittes des Ductus deferens und der Vesicula seminalis zur Bildung des Ductus ejaculatorius verschieden sein, indem [Eingeweidelehre S. 388] Vesicula seminalis und Ductus deferens bald gleichmässig zur Bildung des Ductus ejaculatorius beitragen, bald der letztere mehr in der Fluchtlinie des einen oder anderen dieser Gebilde liegt. Ich

möchte an dieser Stelle insofern auf den Befund, wie ich ihn oben angab, Wert legen, als meine Angaben aus dem Studium einer geschlossenen Querschnittsserie hervorgehen; präparatorisch kann sehr leicht von aussen konstatiert werden, dass der Ductus ejaculatorius die Fortsetzung des Ductus deferens bildet, ohne dass bei der lateralen und ventralen Lage der Lichtung dieses Verhältnis auch für die betreffenden Lichtungen vorhanden ist. An aufgeschnittenen Exemplaren gemachte Beobachtungen über die Lage der Organe zu einander sind bei der unvermeidlichen Lageverschiebung, die das Aufschneiden herbeiführen muss, und bei der Kleinheit der Verhältnisse jedenfalls ganz unzuverlässig, Wir werden gleich sehen, welche Bedeutung die verschiedene Lage der Lichtung gewinnen kann, und wie wichtig daher gerade hier genaue Beobachtungen sind. Die Lichtung des Ductus deferens sowohl, wie die des Ductus ejaculatorius, stellen Ovale dar mit Ausnahme weniger Stellen. In der Fig. 3a—f gebe ich Schnitte oberhalb der Teilung der Lichtung, Schnitte durch die Teilung und Schnitte unterhalb der Teilung wieder. Die genaue Lage der einzelnen Schnitte ist in der Fig. 1 angegeben (ausgezogene Linien). In den einzelnen Schnitten ist jedesmal nur die Kontour der Lichtung und die Aussenkontur des Ductus eingetragen, die ja nach dem oben über die Länge des Ductus Gesagten unmittelbar über der Lichtung noch ungeteilt ist. Verfolgt man jetzt die Lage in den einzelnen Schnitten, so ist folgendes festzustellen: In der Fig. 3a, oberhalb der Teilung gelegen, stellt der Querschnitt des Ductus deferens (der Querschnitt der Vesicula seminalis ist absichtlich weggelassen) ein langgestrecktes Oval dar, dessen längste Achse fast sagittal steht und die kürzeste Achse um ein bedeutendes übertrifft. In dieser und den folgenden Figuren ist eine sagittale Körperachse durch einen Strich mitten durch die Figur angegeben. Diese Sagittale ist jedesmal durch die Lichtung gezogen; da die Lichtung ihren Platz wechselt, musste auch jedesmal eine andere Sagittale genommen werden, es dürfen

also diese Sagittalen nicht zur Orientierung der einzelnen Querschnitte zu einander benutzt werden. Diese Sagittale giebt ferner die Möglichkeit bei dem runden Ductus von einer ventralen, medialen, dorsalen und lateralen Wand zu sprechen. Die Lichtung des Ductus deferens liegt ganz excentrisch nahe der medialen Aussenwand des Ductus ejaculatorius und parallel mit ihr. Fig. 3b schneidet unmittelbar vor Einmündung des Ductus

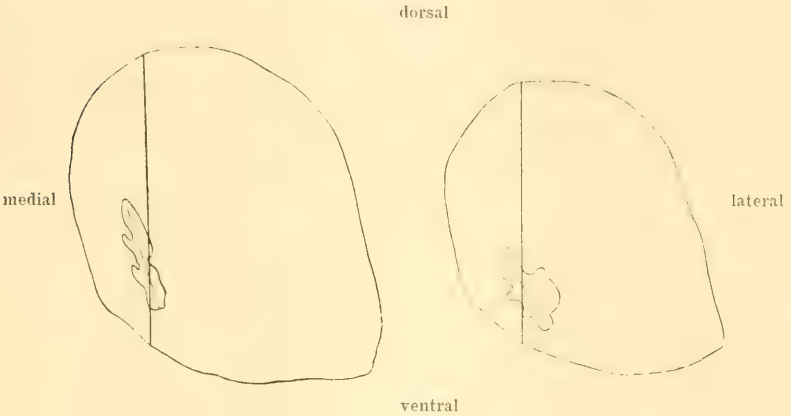

Fig. 3a. Fig. 3b.

Fig. 3a—f.

Querschnitte durch das kraniale Ende des Ductus ejaculatorius, oberhalb der Teilung seiner Lichtung, durch den Sinus ejaculatorius (siehe Erklärung zu Fig. 1) und unterhalb desselben. Vergrösserung 10 : 1. Es sind nur die Konturen der Lichtung des Ductus deferens, der Lichtung des Sinus ejaculatorius und der Lichtung des Ductus ejaculatorius und die Aussenkontur des Ductus ejaculatorius angegeben. Höhe der Schnitte in Fig. 1 bezeichnet.

deferens in den Ductus ejaculatorius durch. Die Lichtung hat hier infolge der schiefen Richtung, in welcher der Ductus deferens verläuft, ihre Form geändert, der längste Durchmesser der Lichtung ist kleiner geworden, der kürzeste Durchmesser hat bedeutend an Länge zugenommen, letzteres hängt mit der Einmündung des Ductus deferens in den Sinus ejaculatorius zusammen; die Einmündung erfolgt trichterförmig. Die Lichtung hat aber auch ihren Platz geändert, sie ist gleichsam an der

medialen Aussenwand des Ductus ejaculatorius herabgeglitten. Vergleicht man den Winkel, welchen der längste Durchmesser mit der Sagittalen in der Fig. 3a bildet, mit dem gleichen Winkel der Fig. 3b, so muss eine Vergrösserung des Winkels festgestellt werden. Die Lichtung hat sich somit auf dem Weg von 3a zu 3b gedreht. Der Schnitt der Fig. 3c geht durch den Sinus ejaculatorius hindurch. Die Lichtung hat infolgedessen gewaltig zugenommen. Sie hat die laterale Aussenwand des Ductus ejaculatorius verlassen und liegt jetzt dicht an seiner ventralen Wand. Konstruiert man hier den längsten Durchmesser, so schneidet er die Sagittale unter fast rechtem

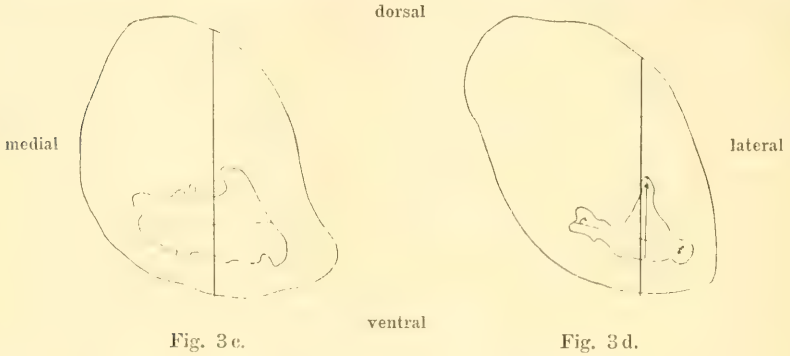

Fig. 3c. Fig. 3d.

Winkel. Seine Drehung ist gegenüber Fig. 3b ganz auffallend. Fig. 3d giebt einen Schnitt durch den unteren Teil des Sinus ejaculatorius wieder. Die Lichtung verkleinert sich wieder, sie erscheint auf dem Querschnitt dreizipfelig, so dass jetzt zwei längste Durchmesser vorhanden sind, einer verläuft parallel der ventralen Aussenkontur des Ductus und entspricht dem längsten Durchmesser der Fig. 3c, der andere steht fast rechtwinkelig auf dem ersten und kommt so wieder fast parallel zur Sagittalen zu liegen. Der erste lange Durchmesser, der frontale, hat sich gegenüber dem Durchmesser der Fig. 3c verkürzt, infolgedessen liegt die Lichtung jetzt näher der lateralen Wand des Ductus, denn der medialen. Fig. 3e geht durch den

untersten Abschnitt des Sinus ejaculatorius hindurch. Die beiden längsten Durchmesser, der frontale und sagittale sind noch vorhanden, der frontale hat sich aber wieder verkürzt, damit rückt die Lichtung als Ganzes wiederum der lateralen Aussenkontur näher, die sagittale Achse ist in der Länge gleich geblieben, hat sich aber etwas gedreht, so dass der Winkel, unter welchem sie sich mit der Sagittalen schneidet, zugenommen hat. Der Schnitt der Fig. 3f endlich geht durch den Ductus ejaculatorius unterhalb des Sinus, und zeigt infolgedessen eine Lichtung von geringer Weite. Ihr Querschnitt stellt wieder ein Oval dar mit einem längsten Durchmesser, dessen Länge aber bedeutend gegenüber dem sagittalen

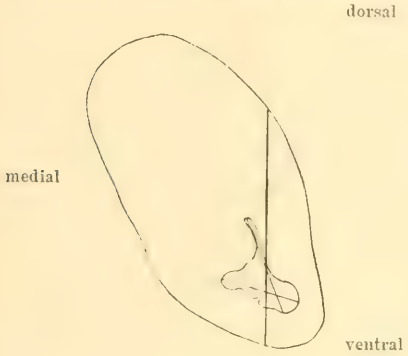

Fig. 3e.

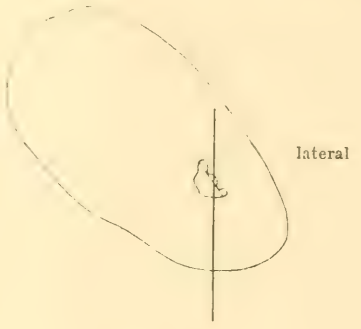

Fig. 3f.

Durchmesser der Fig. 3e abgenommen hat. Die Verkleinerung der Lichtung vom Schnitt der Fig. 3c bis zum Schnitt der Fig. 3f ist so vor sich gegangen, dass zunächst der Zipfel c der Fig. 3d verschwindet, dann der Zipfel b, so dass schliesslich nur noch der Zipfel a übrig bleibt. Vergleicht man die Richtung des längsten Durchmessers der Fig. 3a mit der der Fig. 3c und dann der der Fig. 3f, so ergiebt sich eine Drehung des Durchmessers um etwas weniger als 90° auf dem Weg von Fig. 3a zu Fig 3c und eine Drehung in der gleichen Richtung um mehr als 90° auf dem Weg von Fig 3c zu Fig. 3f. Auf dem Wege von Fig. 3a zu Fig. 3f dreht sich also die Haupt-

achse der Lichtung um mehr als 180°. Aber nicht bloss gedreht wird diese Hauptachse der Lichtung, sondern auch verschoben und zwar von Schnitt 3a zu Schnitt 3c entlang der medialen Seite gegen die ventrale Seite und von Fig. 3c zu Fig. 3f

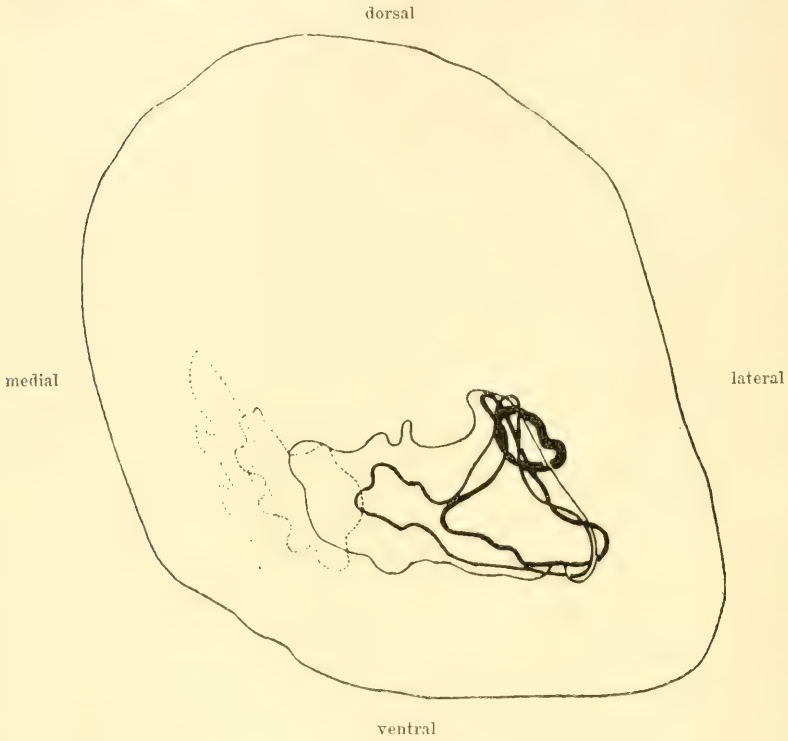

Fig. 3g.

In den Querschnitt Fig. 3a sind sämtliche Querschnitte der Lichtung der Fig. 3b—f eingetragen. Vergrösserung 20 : 1. Der am weitesten kranial gelegene Querschnitt der Lichtung des Ductus deferens ist durch die fein punktierte Grenzlinie, der am weitesten kaudal gelegene Querschnitt der Lichtung des Ductus ejaculatorius ist durch die dicke schwarze Grenzlinie angegeben. Die Figur zeigt die Drehung der Lichtung um 180°.

von der ventralen Seite weiter zur lateralen. Um eine plastische Vorstellung dieser Drehung und Verschiebung zu ermöglichen, habe ich die Querschnitte des Ductus deferens resp. des Ductus ejaculatorius der Figuren 3a—f sämtlich in die Fig. 3a ein-

getragen und so ist die Fig. 3g entstanden. Die Lichtungen sind durch gestrichelte und verschieden dicke Konturen dargestellt; man kann durch Vergleich der Fig. 3g mit den einzelnen Schnitten die Aufeinanderfolge derselben mit Leichtigkeit feststellen und so die Grösse der durchwanderten Strecke und die Grösse der Drehung feststellen. Denken wir uns jetzt einen Flüssigkeitsstrom durch diesen Abschnitt des Ductus deferens und des Ductus ejaculatorius, der zwischen den Figg. 3a und 3f liegt, geleitet, so wird derselbe in einer langgezogenen halben Schraubendrehung diese Strecke durchlaufen und dadurch eine Form des Bewegung erhalten, wie sie der Kugel durch den gezogenen Verlauf des modernen Gewehres mitgeteilt wird. Das ejakulierte Sperma erhält also gleich bei seinem Eintritt in den Sinus urogenitalis eine Drehbewegung um seine Längsachse und wird sich infolge derselben in einer Schraubenlinie durch die Harnröhre und Vagina rep. Uterinhöhle weiter bewegen. Das wäre eine für den Befruchtungsakt wichtige Thatsache. Ich habe mich in der sehr dürftigen Litteratur über die Ejakulation und die Bewegung des Spermatozoons umgesehen und trotzdem ich mich der liebenswürdigen Beihülfe unseres Physiologen erfreute, nichts über eine derartige Bewegung des ejakulierten Spermas gefunden. Das Sperma, welches durch die Kontraktion der Muskulatur aus der Vesicula seminalis in den Ductus ejaculatorius geworfen wird, erfährt scheinbar nur eine Drehung, die etwas grösser als 90° ist, da es nur die verschiedenen Lichtungen der Fig. 3c—3f passieren muss. Vergleicht man aber die Stellung der Lichtung oder der Lichtungen der Vesicula seminalis (siehe die Schnitte derselben an der oberen Schnittfläche der Fig. 1) zu der Stellung der Lichtung der Fig. 3c, so erhält man das gleiche Verhältnis wie bei der Einmündung des Ductus deferens in den Sinus ejaculatorius. Auch die Lichtung oder die Lichtungen der Vesicula seminalis stellen auf dem Querschnitt langgestreckte Ovale dar, deren längste Achse sagittal

gestellt sind. Es erfährt also die Spermamasse bei ihrem Austritt aus der Vesicula seminalis in den Sinus des Ductus ejaculatorius eine Drehung um 90°. Nur erfolgt hier die Drehung

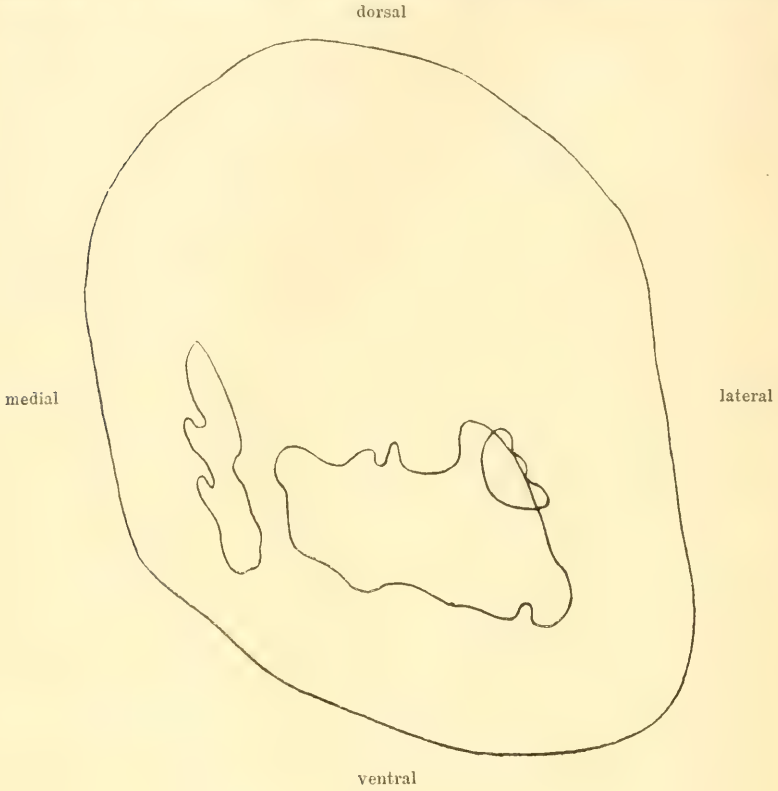

Fig. 4.

Die Querschnitte der Lichtung der Fig. 3c und 3f sind in den Querschnitt 3a eingetragen. Die Figur soll die beiden Hauptdrehungen der Lichtung zeigen. 1. Drehung um 90° auf dem Weg von Ductus deferens in den Sinus ejaculatorius (siehe Erklärung zu Fig. 1). 2. Drehung um 90° auf dem Weg von Sinus ejaculatorius in die übrige Lichtung des Ductus ejaculatorius.

auf einer kürzeren Strecke, da die Lichtungen der Vesicula seminalis in der Fortsetzung der Lichtung des Ductus ejaculatorius liegen. Also auch das aus der Vesicula seminalis nach Durchlaufen des Sinus in den eigentlichen Ductus ejaculatorius ein-

tretende Sperma wird um mehr als 180° gedreht. Um die Verhältnisse der Drehung und Wanderung noch einmal in aller Schärfe hervorzuheben, habe ich in Fig. 4 nur die Lichtungen der Fig. 3a, 3c, und 3f eingetragen; die Wanderung und Drehung treten so vielleicht noch schärfer hervor.

Die Drehung der Spermamasse bei dem Austritt aus dem Ductus deferens resp. der Vesicula seminalis in den Sinus des Ductus ejaculatorius um 90° ist abhängig davon, dass die Lichtung beider Rohre sagittal gestellt ist, während die Lichtung des Sinus frontal verläuft. In dem Moment, wo dem Ductus deferens und der Vesicula seminalis eine freie Bewegung möglich ist, werden beide sich mit ihrer Lichtung der Richtung des Sinus anpassen können d. h. sich drehen, und damit wäre die Ursache der ersten Drehung der Spermamasse um 90° beseitigt. Wir haben oben festgestellt, dass das kraniale Ende des Ductus ejaculatorius die untersten Abschnitte sowohl des Ductus deferens als der Vesicula seminalis umfasst, dadurch wird die Lage beider Rohre zur Lichtung des Sinus festgelegt; mit welcher Kraft auch immer die Spermamasse durch sie hindurch getrieben wird, eine Drehung derselben ist unmöglich gemacht. So gewinnt diese scheinbar zwecklose Einrichtung ihre besondere Bedeutung.

Von der Höhe des Schnittes der Fig. 3f bis zum kaudalen Ende bleibt die Lichtung des Ductus ejaculatorius sich ziemlich gleich, was ihre Form und die Richtung des langen Querdurchmessers anbetrifft, nur eine geringe Grössenabnahme des letzteren ist zu bemerken. Auch damit erhalten wir mechanische Verhältnisse für den Durchtritt der Spermamasse, wie sie für das Projektil in den Lauf des modernen Gewehres gegeben sind, dessen Seele sich ja nach vorn zu verengt. Ob geringe Schwankungen der Lichtung, wie sie die nicht ausgeglichene Rekonstruktion wieder giebt, noch eine besondere, in ähnlicher Richtung zu gebende, Deutung zukommt, kann ich nicht feststellen.

Zum Schlusse hebe ich hervor, dass beide Seiten das gleiche Verhalten zeigen. Deswegen bleiben die gegebenen Thatsachen aber doch Einzelbeobachtungen und man darf aus ihnen kein bestimmtes Gesetz für den Ejakulationsvorgang herleiten. Gut konserviertes Material von Hingerichteten ist ja heute in vielen Händen und wird stets neu zu beschaffen sein. Sollten weitere an solch einwandfreiem Materiale angestellte Untersuchungen meine Angaben bestätigen und verallgemeinern, so wäre es noch immer Zeit genug die physiologischen Konsequenzen für den Ejakulationsvorgang zu ziehen, die sich ja aus dem oben Gesagten von selbst ergeben.

4. Die Schleimhaut. Es handelt sich an dieser Stelle nur um makroskopische Verhältnisse, nicht um mikroskopische Details, von denen weiter unten die Rede sein wird. Die Dicke der Schleimhaut nimmt in der Richtung von oben nach unten nur wenig zu, dagegen zeigen die einzelnen Wandungsabschnitte ziemlich auffallende Unterschiede. Die Mukosa ist an der ventralen Wand dünner als an der dorsalen, an der lateralen stärker als an der dorsalen und an der medialen wieder stärker als an der lateralen. Die Dickenzunahme der Mukosa beruht auf einer stärkeren Fältelung des Epithels und, wie wir später hören werden, auf der Grösse der accessorischen mikroskopischen Drüsen. Je dicker die Mukosa um so zahlreicher und tiefer die Falten, um so reicher die Entwickelung von Nebenfalten und um so zahlreicher, grösser und verzweigter die Drüsen. Gewöhnlich schliesst die Muskularis direkt an die blinden Enden der Falten an, nur an manchen Stellen weicht sie zurück und giebt Raum für die Entwickelung einer bindegewebigen Schicht, die ich als Submukosa bezeichnen möchte, während ich das Gebiet der Mukosa auf die Ausbreitung der Falten und Drüsen beschränken will. Diese Ausbreitung derselben erfolgt so gleichmässig, dass sich für die so begrenzte Mukosa eine glatte Aussenkontur ergiebt.

Wenn somit die Lichtung nur unmerklich zunimmt, wenn die Mukosa am kranialen Ende nicht stärker entwickelt ist als am kaudalen, so muss die gewaltige Massenzunahme des ganzen Ductus ejaculatorius auf der Anwesenheit von etwas Besonderem beruhen und das sind bisher noch nicht beschriebene Anhangsgebilde.

5. Die Anhangsgebilde des Ductus ejaculatorius. Ich will gleich eingangs hervorheben, dass es sich bei diesen Gebilden um, wenn auch kleine, so doch makroskopisch sichtbare Gebilde handelt. Diese Gebilde sind zum Teil präparatorisch darstellbar und nicht zu verwechseln mit den oben bereits erwähnten mikroskopischen Drüsen. Es sind in dem konkreten Falle, den ich genau rekonstruiert habe, fünf solcher Anhangsgebilde vorhanden, welche als drüsenartige Organe der medialen und dorsalen Seite der Mukosa anliegen. Diese Gebilde fehlen im unteren Abschnitte des Ductus ejaculatorius vollständig, treten dann zunächst als kleine Körperchen auf, um dann, von unten nach oben an Umfang immer mehr zunehmend, fast ausschliesslich die Dickenzunahme des Ductus ejaculatorius zu bedingen. Die Zahl der Gebilde wird natürlich individuell schwanken, sie selbst stellen aber, wie ich mich makroskopisch durch Querschnitte an verschiedenen Ductus überzeugt habe, einen regelmässig auftretenden Bestandteil in der Wand desselben dar, dass sie bislang übersehen wurden, ergiebt sich leicht aus der folgenden Darstellung.

Alle 5 Anhangsgebilde sind in die beiden Rekonstruktionsfiguren eingetragen (Figg. 1 und 2, Anhangsgebilde 1—5), sie liegen hauptsächlich, entsprechend dem dorsomedialen Umfang des Ductus ejaculatorius und schieben, je stärker sie sich entwickeln, die Lichtung desselben immer mehr an seine ventrale und laterale Seite. Da sie nur im mittleren und oberen Drittel entwickelt sind, so tritt auch, wie das bereits oben festgestellt wurde, erst im oberen und mittleren Drittel des Ganges die

Verlagerung der Lichtung ein. Bei Besprechung der Verhältnisse der Lichtung habe ich bereits der auf bestimmte Abschnitte des Ganges beschränkten Erweiterungen derselben gedacht. Diese Erweiterungen stehen im engsten Zusammenhange mit den Anhangsgebilden, auf der sagittalen Rekonstruktion sind es 3, auf der frontalen 4, sie entsprechen den Anhangsgebilden 1—4, für die Anhangsgebilde 1, 2, 4 werden je eine, für das Anhangsgebilde 3 zwei solcher Erweiterungen gebildet.

Die Erweiterung, welche dem ersten Anhangsgebilde entspricht, kommt nur auf der frontalen Rekonstruktion zum Vor-

Fig. 5.

Querschnitt des Ductus ejaculatorius in der Höhe des Anhang 1. Rechts die Hauptlichtung, links die Nebenlichtung. Vergrösserung 20 : 1. An der dorsalen Seite das erste Auftreten der Muskularis.

schein, von dieser Erweiterung geht ein kurzes Divertikel ab, das kranialwärts neben der Lichtung des Ductus ejaculatorius in die Höhe steigt. Dieses Divertikulum ist sowohl auf der sagittalen, wie auf der frontalen Rekonstruktion sichtbar. Figg. 1 und 2 (Anhang 1). Auf dem Querschnitt (siehe Fig. 5), der gerade durch die Abgangsstelle des Divertikulum geht, sieht man zwei Lichtungen nebeneinander in gleicher Stellung, die rechte entspricht der Lichtung des Ductus ejaculatorius und weist einen grösseren langen Querdurchmesser auf, die linke entspricht der Lichtung des Divertikulum. Ich werde von jetzt ab von der Hauptlichtung und der Nebenlichtung sprechen, die

Nebenlichtung entspricht der Lichtung des Divertikulum. Die Mukosa, welche beide Lichtungen umgiebt, ist vollständig gleich gebaut, sodass die beiden Lichtungen auf dem Querschnitt nur durch ihre verschiedene Grösse zu unterscheiden sind. Die Teilung der sinusartigen Erweiterung in Hauptlichtung und Nebenlichtung wiederholt im Kleinen die Teilung des Sinus des Ductus ejaculatorius in Lichtung des Ductus deferens und Lichtung der Vesicula seminalis. Da die Vesicula seminalis auch nur ein Divertikulum der Hauptlichtung darstellt, liegt der Vergleich dieses Anhanges 1 mit einer Vesicula seminalis nahe, doch ist das Verhältnis zu der Hauptlichtung gerade umgekehrt, die Vesicula seminalis liegt lateral zu derselben. Der Anhang 1 medial. Nach kurzem Verlauf teilt sich die Nebenlichtung in zwei kurze Gänge, die scheinbar blind endigen. Die Nebenlichtung ist von einem dünnen Konvolut vielgestaltiger Epithelschläuche umgeben, welche noch eine ganze Strecke weit kranialwärts über das blinde Ende des Divertikels sich verfolgen lassen (Figg. 1 und 2). Wir haben es also hier mit einem Gebilde zu thun, wie es ganz ähnlich von Henle (Eingeweidelehre Seite 387, Fig. 291) für das untere Ende des Ductus deferens beschrieben worden ist. Das Divertikulum liegt von Anfang bis Ende in der Wand des Ductus ejaculatorius, buchtet nirgends die Wand desselben vor und lässt sich deshalb von aussen nicht wahrnehmen. Bei seiner Kleinheit liesse es sich präparatorisch nur durch künstliche Zerstörung der Faserhaut darstellen.

Die beiden nächsten Anhangsgebilde 2 und 3 können gemeinsam besprochen werden, da sie vollständig gleich gebaut sind und sich nur durch ihre Grösse unterscheiden. Wo sie der Schleimhaut der Hauptlichtung anliegen, ist die letztere erweitert, entsprechend dem Anhange 2, nur in frontaler Richtung, entsprechend dem Anhange 3 in frontaler und sagittaler Richtung. Von diesen Ausbuchtungen ist auf dem Schnitte nichts zu sehen, sie kommen nur durch die Rekonstruktion zum

Vorschein. Wir haben es also hier mit keiner Divertikelbildung zu thun, sondern nur mit einer umschriebenen Erweiterung der Hauptlichtung. In Fig. 6 gebe ich den Querschnitt durch den Anhang 3 wieder. Man sieht die Hauptlichtung gegen die ventrale und laterale Aussenkontur des Ductus verschoben und gleichwie von einem Halbmond von einem Haufen vielfach gewundener Epithelschläuche umgeben. Dieser Halbmond von Epithelschläuchen setzt sich ziemlich scharf gegen die Umgebung ab, da er sowohl gegen die Mukosa der Hauptlichtung,

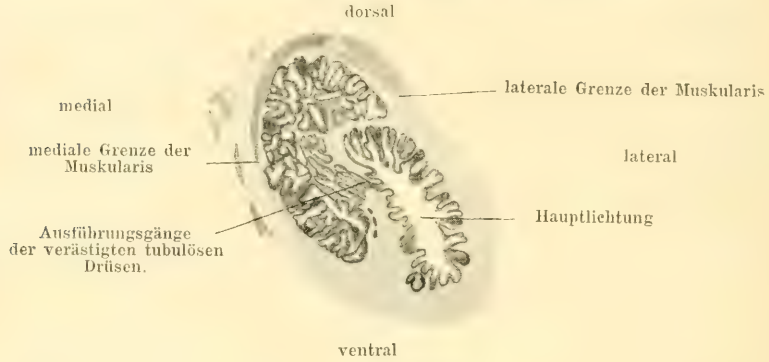

Fig. 6.

Querschnitt des Ductus ejaculatorius in der Höhe des Anhanges 3. Rechts die Hauptlichtung des Ductus, links Querschnitt durch die aggregierten tubulösen Drüsen, welche den Anhang 3 bilden. Die Muskularis umfasst nur den Anhang 3, nicht die Hauptlichtung. Vergrösserung 20 : 1.

wie gegen die Aussenbegrenzung des Ductus eine glatte Kontur bildet. Nur an einer Stelle scheinen zwischen der Hauptlichtung resp. der dieselbe umgrenzenden Mukosa und den Epithelschläuchen des Anhang 3 eine Verbindung zu bestehen, ich komme auf dieselbe bei Besprechung der mikroskopischen Verhältnisse zurück. Eine Lichtung innerhalb der Masse der Epithelschläuche war weder im Anhang 2, noch im Anhang 3 zu finden. Während Anhang 1 kranialwärts sich entwickelte, hängen Anhang 2 und 3 kaudalwärts herab, wobei Anhang 3 den Anhang 2 etwas bedeckt. Auf dem Querschnitt durch diese Stelle

sind beide Epithelschlauchhaufen scharf voneinander getrennt. Der Anhang 2 macht den Eindruck eines einfachen, der Anhang 3 den eines zusammengesetzten Gebildes, auf der Sagittalrekonstruktion ist seine herabhängende Spitze in zwei Lappen geteilt. Auch Anhang 2 und 3 sind bei der Betrachtung von aussen nicht sichtbar, sie liegen vollständig in der Wand des Ductus ejaculatorius eingeschlossen, machen weder eine Ausbuchtung derselben, noch grenzen sie sich durch eine Furche ab.

Der vierte Anhang ist am mächtigsten entwickelt. Er enthält gleichwie der Anhang 1 ein Divertikel. Dieses Divertikel entsteht wieder durch Teilung einer sowohl auf der sagittalen, als frontalen Rekonstruktion sichtbaren, sehr starken sinusartigen Erweiterung der Lichtung des Ductus ejaculatorius in eine Haupt- und Nebenlichtung. Wir haben eine Wiederholung der bei Anhang 1 beschriebenen Verhältnisse, nur dass alle Masse bedeutend grösser sind. Auch hier ist wieder der Vergleich des Divertikels mit einer Vesicula seminalis wegen der verschiedenen Lage nicht durchzuführen. Das Divertikel erstreckt sich ungeteilt nach aufwärts bis zur Höhe der Teilung der Hauptlichtung in Ductus deferens und Vesicula seminalis Ich gebe in der Fig. 7 (die Lage des Schnittes ist in den Rekonstruktionen angegeben) einen Querschnitt dieses Divertikels wieder. Die Hauptlichtung ist an ihrer ventrolateralen Lage zu erkennen, das grosse Gebilde links ist das Divertikulum. Auffallend ist sofort der Grössenunterschied zwischen Nebenlichtung und Hauptlichtung, das allerdings dadurch noch vergrössert wird, dass die Nebenlichtung infolge schiefer Einmündung des Divertikels durch den Schnitt schräg getroffen ist. Die Mucosae von Haupt- und Nebenlichtung sind vollständig gleich gebaut. Wer ohne zugehörige Serie den Querschnitt der Fig. 7 durchmustert, der wird wohl ohne weiteres annehmen, dass er bereits mit seinem Schnitt zu hoch geraten ist und die Teilung des Ductus in Ductus deferens und Vesicula seminalis getroffen

hat. Nur wer in der Serie die echte Teilung feststellen kann, wird sich durch diese allerdings sehr täuschenden Verhältnisse nicht irre führen lassen. Diese Verhältnisse erklären zur Genüge, warum diese Divertikel oder Anhänge bisher übersehen wurden.

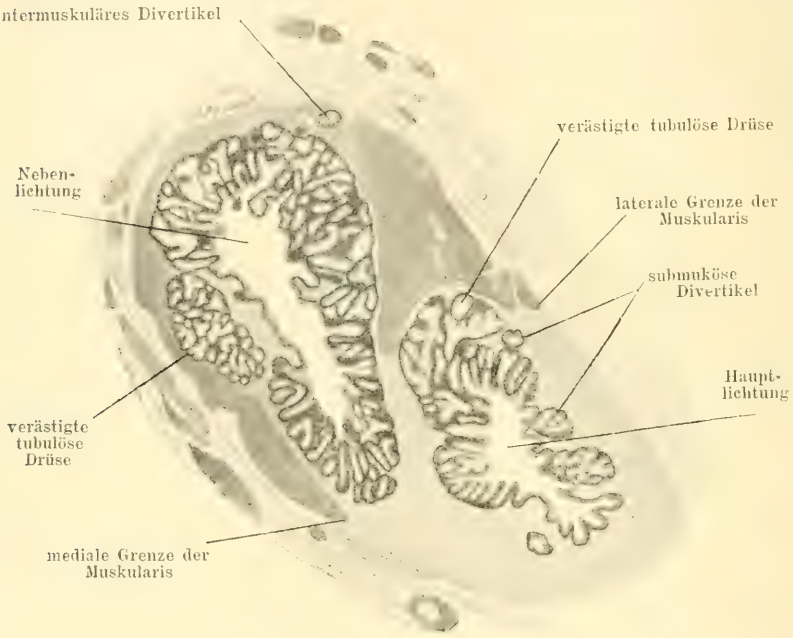

Fig. 7.

Querschnitt des Ductus ejaculatorius in der Höhe des Anhanges 4. Links die Nebenlichtung, rechts die Hauptlichtung. In der Umgebung der Hauptlichtung 4 submuköse Divertikel und 2 verästigte ineinander geschobene tubulöse Drüsen. In der Umgebung der Nebenlichtung 1 intermuskuläres Divertikel und eine verästigte tubulöse Drüse. Die Muskularis umgiebt nur die Nebenlichtung, nicht die Hauptlichtung. Vergrösserung 20 : 1.

Dieser Anhang 4 macht sich auf der Aussenseite des Ductus ejaculatorius durch eine seichte Vorbuckelung bemerkbar. Seine Kuppe trennt sich durch die besonderen Verhältnisse der Muskularis vollständig von dem Ductus ejaculatorius ab und wird nur noch durch lockeres Bindegewebe, das die Gefässe für diesen

Anhang enthält, an denselben befestigt. An der medialen sowie an der lateralen Seite, an ersterer etwas tiefer, erscheint eine Furche zwischen diesem Anhang und dem Ductus. Am aufgeschnittenen Ductus ejaculatorius kann man den Eingang in das Divertikel nachweisen, die Öffnung ist ebensoweit wie die Eintrittsöffnung des Ductus deferens in den Sinus; wer den Ductus ejaculatorius nicht vollständig aufschneidet, kann diese beide Öffnungen leicht verwechseln.

Das fünfte Anhangsgebilde ist bereits von Henle (Eingeweidelehre Seite 388) erwähnt worden. Ich halte wenigstens das Gebilde, von dem er in seiner Eingeweidelehre spricht, für identisch mit demselben. Nach ihm kommen am untersten Abschnitte des Ductus deferens blinddarmförmige Ausbuchtungen vor, welche zuweilen statt in den Ductus deferens, oder die Vesicula seminalis zu münden, in den Winkel zwischen beiden sich öffnen. Dieses fünfte Anhangsgebilde mündet nämlich in den obersten Abschnitt des Sinus ejaculatorius dicht unterhalb seiner Teilung. Die Einmündungsstelle ist in der frontalen Rekonstruktion durch die punktierte Linie angegeben (Fig. 2). Von dieser Ausmündungsöffnung kommen wir durch einen kurzen Gang, der rein dorsal verläuft, in eine sackförmige Lichtung, die sich kranial und kaudalwärts in zwei Zipfel fortsetzt. Der kraniale Zipfel erstreckt sich bis fast zur Teilung der Wand in Ductus deferens und Vesicula seminalis, der kaudale Zipfel reicht bis an das untere Ende des Sinus und kommt so noch in das Bereich des Anhang 4 zu liegen. In Fig. 8 — die Lage des Schnittes ist in den Rekonstruktionen angegeben — geht der Schnitt gerade durch die Einmündungsstelle, den kurzen Gang und die sackförmige Lichtung. Gang und Lichtung sind mit zahlreichen seitlichen Ausbuchtungen besetzt. Beide Zipfel sind ungefähr gleich gross, wenigstens liegt, wie das Fig. 2 zeigt, die Ausmündung des Ganges in den Sinus ungefähr in der Mitte des Anhanges. Dieser Anhang fünf — obgleich er vollständig

im Bereich des Ductus ejaculatorius liegt — erscheint den vier anderen Anhängen gegenüber als eine besondere Bildung. In den Anhängen 1—4 haben wir entweder Divertikel vor uns oder von einer Masse von Epithelschläuchen umgebene Erweiterungen der Ganglichtung. Die Divertikel münden mit weiten Öffnungen

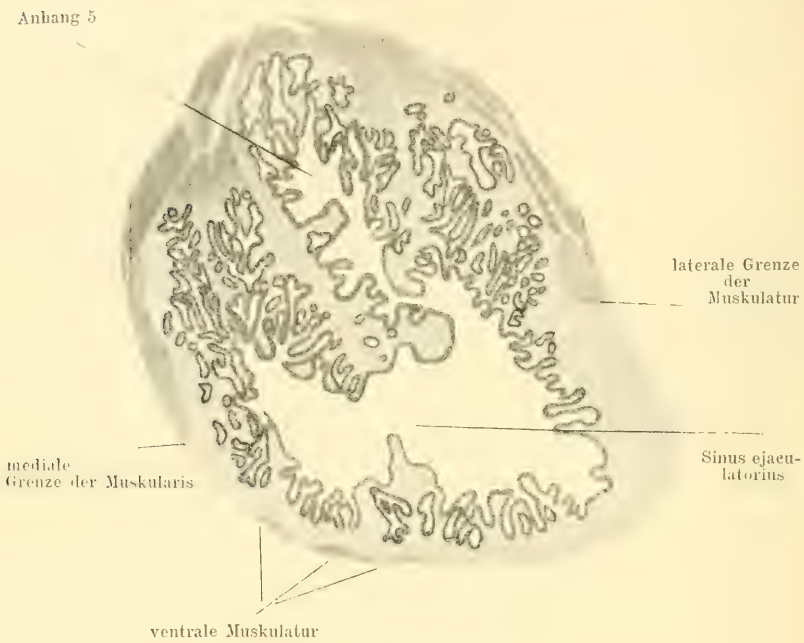

Fig. 8.

Querschnitt des Sinus ejaculatorius. Die Zweiteilung der Lichtung in Ductus deferens und Vesicula seminalis beginnt sich bereits einzuleiten. In der Umgebung viele Divertikel. Von der dorsalen Seite mündet Anhang 5 ein. Die Muskularis umgiebt nur die dorsale Seite des Sinus ejaculatorius, doch beginnen auch an den ventralen Seite Muskelzüge aufzutreten.

in die Hauptlichtung. Anhang 5 mündet mit enger Öffnung, bei ihm haben wir einen richtigen Ausführungsgang vor uns, der sich scharf von der Lichtung des Ductus ejaculatorius absetzt. Auch in der topographischen Lage ist ein Unterschied vorhanden. Während die Anhangsgebilde 1—4 sämtlich

an der medialen Seite des Ductus ejaculatorius liegen, finden wir Anhang 5 zwischen Ductus deferens und Vesicula seminalis, resp. an der lateralen Seite des Sinus. Unmittelbar oberhalb der Teilung des Sinus teilt sich die Lichtung der Vesicula seminalis in zwei nebeneinander liegende Lichtungen, siehe Fig. 1 und 2. In der kleineren Lichtung hätten wir den Querschnitt einer accessorischen Vesicula seminalis vor uns. Es liegt der Gedanke nahe, auch Anhang 5 als eine solche nach abwärts verlagerte accessorische Vesicula seminalis aufzufassen, doch spricht auch dagegen die Form. Die accessorische Vesicula seminalis erscheint nur als ein Divertikulum des Ductus excretorius der Vesicula seminalis, welches vollständig gleich gebaut ist wie die weiter kranialwärts auftretenden Divertikel sowohl der Vesicula seminalis als des Ductus deferens und vollständig gleich gebaut ist, wie die Divertikel 1 und 4 des Ductus ejaculatorius. In dem Anhang 5 haben wir aber sicher kein Divertikel vor uns, sondern ein drüsiges Organ mit eigentümlich T förmigen ausgebuchteten Ausführungsgang. Anhang 5 lässt sich nur mit den weiter unten zu beschreibenden mikroskopischen Drüsen in der Wand des Ductus deferens und der Vesicula seminalis vergleichen.

Über die morphologische Auffassung der Anhänge 1 und 4 können wir erst entscheiden, wenn wir die histologischen Einzelheiten ihres Aufbaues kennen gelernt haben. Nur das eine lässt sich hier schon sagen, dass wir es in den Gebilden nicht mit accessorischen Vesiculae seminales zu thun haben; das geht schon aus der medialen Lage zur Lichtung des Ductus ejaculatorius hervor.

6. Die Muskularis. Die Muskularis wurde bis jetzt als aus doppelter Lage bestehend beschrieben, einer inneren cirkulären und einer äusseren longitudinalen. Sie bietet in Wirklichkeit ganz andere Verhältnisse dar, welche eine gesonderte Beschreibung rechtfertigen. Zunächst finden sich glatte Muskel-

zellen nicht überall am Ductus ejaculatorius Das untere Drittel desselben besitzt überhaupt keine Muskellage. Unmittelbar unter der Mukosa findet sich eine breite Schicht starren Bindegewebes dessen Fibrillenbündel alle konzentrisch um die Mukosa angeordnet sind. Sie sind sehr dicht gefügt und lassen zwischen sich keine interstitiellen Räume frei. Weiter nach aussen lässt die feste Zusammenfügung nach, die Anordnung der Bündel bleibt konzentrisch, aber zwischen ihnen treten grosse Lückenräume auf, noch weiter nach aussen verschwinden diese locker gefügten aber konzentrischen Bindegewebsfibrillenbündel vollständig, wir kommen in den Bereich der Beckenfascie. Die Schicht der eng gefügten konzentrischen Bindegewebsfibrillenbündel will ich als Faserhaut bezeichnen, die der locker gefügten als Adventitia. Die Grenze zwischen Faserhaut und Adventitia ist trotz des allmählichen Überganges beider Schichten ziemlich gut zu ziehen, namentlich bei ganz schwacher Vergrösserung, ausserdem treten an der ventralen Seite des Ductus ejaculatorius zwischen beiden Lagen eine Menge von Gefässen auf, mehrere kleine Arterien und zahlreiche ziemlich weite Venen, die an dieser Stelle eine scharfe Grenze schaffen. Von der ventralen Seite greift dann noch diese Gefässschicht ein Stück weit, sowohl auf die mediale, als auch auf die laterale Seite über, auch hier eine ziemlich gut wahrnehmbare Grenze zwischen beiden Lagen bedingend. In der äusseren Hälfte der Adventitia resp. in der Beckenfascie finden sich entlang der ganzen Länge des Ductus ejaculatorius, also auch entlang der unteren Hälfte desselben, ringsherum vereinzelte Züge glatter Muskelfasern. An der lateralen Seite des unteren Drittels sind es ziemlich dicht zusammenliegende, meist schräg verlaufende Züge, die kaudalwärts mit den glatten Muskelfaserzügen der Prostata zusammenhängen, an den übrigen Seiten des unteren Abschnittes und den kranialen Dritteln des Ganges sind es lediglich longitudinal angeordnete Züge. Ich habe in den Figuren 6 und 7 diese zer-

streuten Muskelzüge eingetragen. Man sieht sie ausserhalb der in dieser Höhe entwickelten Muskularis als kleine, ganz vereinzelte Züge liegen. Während diese longitudinalen Züge entsprechend dem unteren Drittel des Ductus ejaculatorius ringsherum liegen, finden sie sich, wie das auch die beiden Figuren 6 und 7 zeigen, fast nur entsprechend der dorsalen Hälfte des Umfanges angeordnet. Nach aufwärts hängen sie mit vereinzelten Muskelzügen in der Adventitia des Ductus deferens resp. der Vesicula seminalis zusammen.

Die ersten Andeutungen einer wirklichen geschlossenen Muskularis finden sich erst in der Höhe des Anhanges zwei. Von dort aus allmählich sich verbreiternd umgiebt die Muskularis als ein Halbrohr die dorsale Hälfte des Ductus ejaculatorius. Erst in den obersten Abschnitten des Ductus ejaculatorius, da wo im Innern des Ductus die Teilung der Lichtung eintritt, erst dort bildet die Muskularis ein ganzes, geschlossenes Rohr. Um die Anordnung klar zu machen habe ich sie in ihrer ganzen Ausdehnung rekonstruiert (siehe Fig. 9). In der geschlossenen Muskularis lassen sich allerdings zwei Lagen nach der Richtung unterscheiden, eine cirkuläre und eine longitudinale. Die beiden Lagen sind aber nicht als innere und äussere angeordnet. Die longitudinale Lage ist auf zwei Streifen beschränkt einer auf der lateralen, der andere auf der medialen Seite. Der laterale Streifen ist der besser entwickelte, ich habe ihn in der Fig. 9 durch die punktierten Längsstreifen angedeutet. Er beginnt wie die cirkuläre Lage in der Höhe des Anhanges 2, ungefähr auf der Grenze zwischen unterem und mittlerem Drittel des Ductus und verliert sich als geschlossener Zug allmählich nach aufwärts. Während er im mittleren Drittel nur aus longitudinalen Muskelzügen besteht, schieben sich im oberen Drittel cirkulär und schräg verlaufende Züge ein. Einzelne longitudinale Züge lassen sich bis zu dem oberen Ende des Ductus verfolgen. In der Fig. 9 habe ich diesen longitudinalen Streifen nur eingetragen,

soweit er als geschlossenes, unvermischtes Ganze auftritt. Der mediale Streifen, der durch die ausgezogenen längsverlaufenden

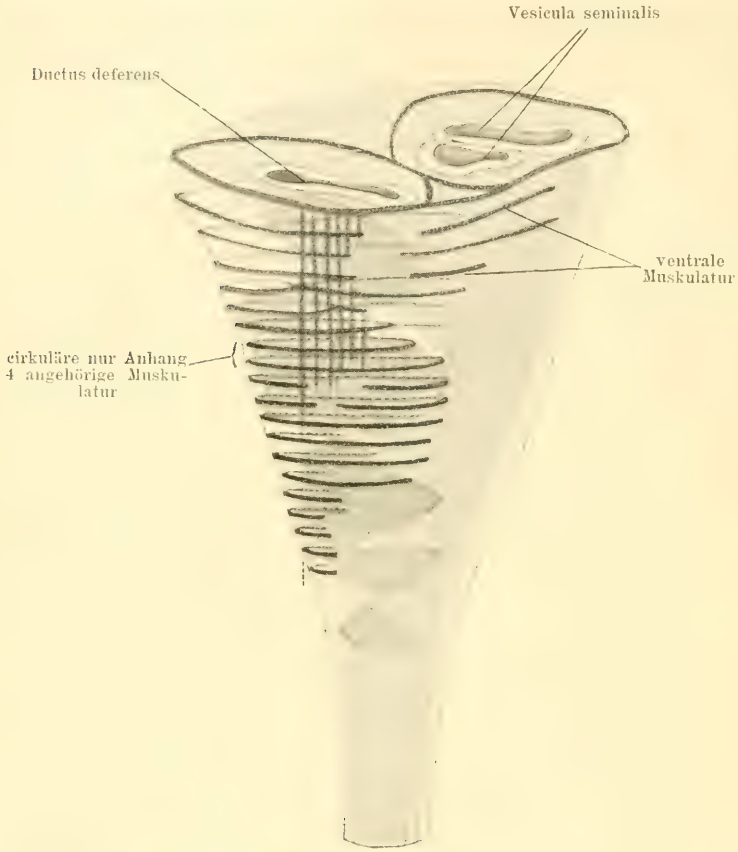

Fig. 9.

Sagittale Rekonstruktion des Ductus ejaculatorius von der medialen Seite gesehen. Vergr. 10 : 1. Der Ductus ist durchsichtig gedacht, man sieht die Lichtung, die Mukosa und die Anhänge. Der Verlauf der Muskularis ist durch die queren und längsverlaufenden Striche angedeutet, die punktierten Striche beziehen sich auf die Muskulatur an der lateralen Seite. Die Muskularis umgiebt nur die Anhänge, den Anhang 4 umgiebt sie mit geschlossenen konzentrischen Zügen. Erst in der Höhe der Teilung der Lichtung in Ductus deferens und Vesicula seminalis finden wir auch an der ventralen Seite des Ductus eine Muskularis.

Linien in der Fig. 9 dargestellt ist, beginnt sich erst im oberen Drittel als geschlossene Lage zu entwickeln. Die cirkuläre Lage

besteht an keiner Stelle nur aus cirkulär verlaufenden Muskelbündeln. Ihre Muskelbündel wechseln sehr oft die Lage. Ein mal kann man im unteren Abschnitt kreisförmig angeordnete Züge unterscheiden, die aus schräg auf und abwärts verlaufenden Muskelbündeln zusammengesetzt sind; es entsteht so ein Geflecht mit engen Maschen, in denen longitudinal verlaufende Muskelzüge liegen. Andererseits kann man, namentlich im oberen Drittel vier Lagen unterscheiden, eine innerste kreisförmige, dann eine longitudinale, dann wieder eine kreisförmige, der wieder eine longitudinale Schicht folgt. Am kräftigsten ist die Muskularis in der Höhe des vierten Anhanges entwickelt, von da verdünnt sie sich kranialwärts und kaudalwärts. Wo die longitudinalen Streifen und die cirkuläre Lage nebeneinander vorkommen, da liegen die longitudinalen Streifen nach aussen von der cirkulären Lage.

Das Hauptinteresse bietet die Anordnung der Muskularis auf dem Querschnitt. Ich sehe bei dieser nur ganz grobe Verhältnisse betreffenden Beschreibung von einer Unterscheidung der longitudinal und cirkulär verlaufenden Abteilungen ab. In Fig. 5 ist die Muskularis in ihrer kaudalsten Partie getroffen, sie liegt als eine schmale Schicht an der dorsalen Seite des Ganges. In Fig. 6, welche einen Schnitt durch Anhang 3 darstellt, ist die Muskularis schon um ein bedeutendes verbreitert, wie die Epithelschläuche des Anhang 3 halbmondförmig die Mukosa der Hauptlichtung umgaben, so umgiebt die Muskularis wieder ihrerseits halbmondförmig den Anhang 3. Auf der lateralen Seite reicht sie bis zu der Stelle, wo der Anhang 3 sich an die Mukosa der Hauptlichtung anlehnt, auf der medialen Seite reicht sie nur bis zur Hälfte des Anhangs 3 herab. In Fig. 7, welche einen Querschnitt durch den Anhang 4 darstellt, hat die Muskularis abermals an Breitenausdehnung gewonnen, sie umgiebt fast vollständig den Anhang 4, erreicht auf der lateralen Seite wieder die Mukosa der Hauptlichtung, diese sogar

an ihrer dorsalen Seite etwas umfassend, auf der medialen Seite hört sie an der ventralen Seite des Anhangs 4 auf. Etwas weiter kranialwärts an der Stelle, wo die Kuppe des Anhangs 4 sich von der Wand des Ductus ejaculatorius ablöst, umfasst die Muskularis, als allseits geschlossene Schicht fast nur aus cirkulären Faserzügen bestehend, die Kuppe. Die Querschnitte sind für andere Zwecke ausgewählt, ich habe für dieses Verhältnis keine besondere Figur gezeichnet, in der Rekonstruktionsfigur der Muskularis (Fig. 9) ist das Auftreten der eigenen konzentrisch geschichteten Muskularis des Anhangs 4 durch die geschlossenen Kreislinien angegeben, ausserdem habe ich das erste Auftreten in der Fig. 9 durch einen Strich markiert. Das auffallendste ist, dass in der Höhe des Ductus ejaculatorius, welche durch den Verweisungsstrich markiert ist, ausser dieser eben beschriebenen Muskularis des Anhangs 4 keine andere Muskularis in dem Querschnitt vorhanden ist, dass der eigentliche Ductus ejaculatorius an dieser Stelle überhaupt keine Muskularis besitzt. Eine Muskularis für den Ductus tritt erst wieder in der Höhe des Sinus ejaculatorius auf. Aber sie umkreist, wie das Fig. 8 zeigt, wieder nur die dorsale Hälfte des Sinus und umschliesst so den Anhang 5. Fast ganz am kranialen Ende des Sinus erscheinen auch an der ventralen Seite des Sinus Muskelzüge, die, wie das auch die Rekonstruktion (Fig. 9) zeigt, allmählich sich verbreiternd in die Ringmuskulatur der Vesicula seminalis übergehen, ich habe sie in Fig. 9 kurz mit ventraler Muskulatur bezeichnet.

Fassen wir die Einzelheiten der eben gegebenen Darstellung der Muskularis zusammen, so müssen wir zunächst feststellen, dass der eigentliche Ductus ejaculatorius überhaupt keine Muskularis besitzt und dass eine solche erst an seinem kranialen Ende, da wo er sich teilt, als Ausläufer der Muskularis des Ductus deferens und der Vesicula seminalis auftritt. Die Lichtung des Ductus ejaculatorius wird lediglich von einer starren Faserhaut

umschlossen, sie ist als nicht veränderlich und somit als starres Rohr zu betrachten, durch welches die Spermamasse hindurchgepresst wird. Die Muskularis, welche im Ductus ejaculatorius gefunden wird, steht lediglich in Beziehung zu seinen Anhangsorganen. In der Höhe des Anhanges zwei und drei, die kein Divertikel der Hauptlichtung aufnehmen, ist die Muskularis nur als Halbrohr entwickelt, in der Höhe des Anhanges 4 dagegen ist sie rings um denselben entwickelt und stellt einen richtigen Compressor dar. Aus der Anordnung der Muskularis geht sicher hervor, dass sie nur in den Dienst der Anhänge gestellt ist.

B. Mikroskopisches.

Die Mukosa und die Epithelschläuche der Anhänge sind scheinbar einfach gebaute Gebilde. Die Schwierigkeit der Untersuchung beginnt erst, wenn man die Zusammengehörigkeit, oder Nichtzusammengehörigkeit der einzelnen Epithelschläuche festzustellen hat und wenn es sich um die Aufdeckung der Einmündungsverhältnisse dieser Epithelschläuche, sei es in die Hauptlichtung, sei es in die Nebenlichtung des Ductus ejaculatorius handelt. Man wird deshalb gut thun, zunächst von der Untersuchung so komplizierter Gebilde, wie sie die Anhänge 3 und 4 darstellen, abzusehen und dafür seine Aufmerksamkeit dem distalen Abschnitt des Ductus ejaculatorius zuzuwenden, weil wir hier auf einfache, leicht zu übersehende Verhältnisse stossen, die dann auch den Schlüssel zum Studium der komplizierteren im kranialen Abschnitt liefern.

Die Mukosa des Ductus ejaculatorius liegt in Längsfalten. Diese Falten erstrecken sich über grosse Abschnitte und verstreichen allmählich nach oben und unten. Zwischen den verstreichenden Falten treten neue auf, die abermals verstreichen und zwischen sich wieder neuen Falten Platz machen; dieser

Vorgang wiederholt sich durch den ganzen Ductus ejaculatorius. So bekommen wir schon nicht ganz einfache Verhältnisse, dieselben werden aber dadurch sofort komplizierter, dass diese eben

Fig. 10.

Aus einem Querschnitt durch das kaudale Ende des Ductus ejaculatorius. Es ist ein Faltensystem dargestellt, eine primäre Falte teilt sich in sekundäre und tertiäre. Vergrösserung 260 : 1.

beschriebenen Längsfalten — ich will sie primäre Falten nennen — in der Tiefe sich teilen, mehrfach teilen und so neue, sekundäre und tertiäre Falten entwickeln, ebenso können sich an den Seiten einer primären Falte sekundäre Falten entwickeln. Alle sekun-

dären Falten können dann noch mehr oder weniger ausgebuchtet sein. Die Autoren, die von Falten und Buchten sprachen, sind also sicher im Recht. Ich gebe in Fig. 10 einen Schnitt durch ein noch ziemlich einfach gestaltetes Faltensystem wieder. Man sieht die primäre Falte sich in zwei sekundäre Falten teilen, die linke ist voll in den Schnitt gefallen, die rechte nur im Anschnitt getroffen. Die linke sekundäre Falte hat sich gegen ihren Grund zu, wieder in drei tertiäre geteilt und ist ausserdem auf jeder Seite mit tertiären Falten besetzt. Die rechte sekundäre Falte weist ähnliche Verhältnisse auf, nur treten sie infolge des Randschnittes nicht so deutlich hervor. Wer ohne Serie ein solches Bild wie das der Fig. 10 zur Beurteilung erhält, der wird nur zu leicht zu der Diagnose „Drüse" verführt werden, namentlich wenn er die gleich zu erwähnenden Verschiedenheiten in der Epithelbekleidung beachtet. Bei diesen immerhin noch einfachen Verhältnissen kann man sich aber durch Verfolgung dieses Faltensystems in der Serie schnell überzeugen, dass man es mit keinen handschuhfingerartigen Ausstülpungen zu thun hat, sondern mit ganz allmählich verstreichenden Falten.

Das Epithel, welches die Oberfläche der Mukosa überzieht (eigentlich kann von einer Oberfläche der Mukosa bei der dichten Anordnung der Falten kaum noch die Rede sein, da selbst im unteren Abschnitt des Ductus ejaculatorius Falte an Falte steht, man wird besser von dem Epithel der Kuppe zwischen zwei Falten sprechen), das Epithel, welches die primären, sekundären und tertiären Falten auskleidet, ist vielgestaltig. Wir treffen ein einfaches Cylinderepithel und ein mehrfach geschichtetes Cylinderepithel, zwischen beiden alle Übergänge. Das einfache Cylinderepithel ist sehr hoch, der Kern gross, rund und ganz an der basalen Seite der Zelle gelagert. Das geschichtete Cylinderepithel hat gegen die Lichtung zu ein niedriges Cylinderepithel mit langem ovalen, die Zelle ziemlich ausfüllenden Kern und unter demselben gewöhnlich zwei Lagen vieleckiger Zellen, von

denen die äussere noch die Form eines niedrigen Cylinderepithels annehmen kann. Beide Epithelarten finden sich an typischen Stellen. Das hohe einfache Cylinderepithel findet sich meist in den sekundären und tertiären Falten, das geschichtete Cylinderepithel auf der Kuppe zwischen zwei Falten und in den primären Falten. Doch kommt auch schon, sowohl auf den Kuppen, wie in den primären Falten ein einfaches Cylinderepithel vor, namentlich je mehr wir uns den kranialen Abschnitten des Ganges nähern. In Fig. 10 ist in den Kuppen, welche zu beiden Seiten des Einganges in die primäre Falten liegen, der Epithelüberzug schräg getroffen, trotzdem wird man die Schichtung des Epithels konstatieren. Im Bereich der primären Falte geht der Schnitt senkrecht durch den Epithelüberzug, man sieht namentlich auf der rechten Seite das geschichtete Cylinderepithel, nach aussen ein Cylinderepithel mit langgestreckten Kernen, dann die Lagen vieleckiger Zellen mit teils runden, teils ovalen Kernen. Aus den unteren Lagen können Zellen zwischen die Cylinderzellen eindringen, sie behalten ihren Charakter bei, vergrössern sich nur etwas und stellen beinahe kugelförmige Gebilde dar, welche die Umgebung zusammendrücken, man findet wenigstens zu beiden Seiten dieser Zellen ganz zusammengepresste Cylinderepithelzellen. Es handelt sich dabei nicht um die Wanderung und Formenänderung einer Cylinderepithelzelle und ihres Kernes vor Beginn einer Teilung, zwar war die Fixation des Präparates nicht ganz tadellos, doch liess der grosse homogen gefärbte Kern, an dem keine Chromatinteile zu erkennen waren, eine Kernteilung ausschliessen. In den sekundären Falten begegnen wir fast überall, wo es sich nicht um Randschnitte handelt, einem einschichtigen Cylinderepithel: dasselbe ist namentlich im Faltengrunde ausserordentlich hoch und nimmt beinahe den Charakter von Schleimdrüsenzellen an, nur dass es sich hier um einen sehr grossen runden Kern handelt, der wenn auch dicht am basalen Teile der Zelle

gelegen, doch nicht an denselben angepresst ist. Zwischen den beiden Epithelarten findet zumeist im Gebiete der primären Falte der Übergang statt. Gewöhnlich ist dieser Übergang ein ganz allmählicher, oft aber auch ein ganz plötzlicher und dann sehr auffallend. In Fig. 11, welche einem Querschnitt durch den untersten Teil des Ductus ejaculatorius entnommen ist, sind zufällig nur primäre Falten entwickelt. Zwei sind ausgezeichnet, die linke ist im Randschnitt, da wo sie zu verstreichen beginnt,

Fig. 11.

Aus einem Querschnitt durch das kaudale Ende des Ductus ejaculatorius. Epithelwechsel in einer primären Falte. Vergrösserung 260 : 1.

getroffen, die rechte in der Mitte. Man sieht die rechte Falte von einem geschichteten Cylinderepithel ausgekleidet, das am Grunde der Falte ganz plötzlich aufhört und einem einfachen hohen Cylinderepithel Platz macht. Diese scharfe Grenze zwischen den beiden Epithelarten ist fast an allen Schnitten, welche durch diese Falte gehen, vorhanden.

Das ganze Epithel, sei es einschichtig oder mehrschichtig, ist durchsetzt mit den bekannten gelben Pigmentkörnern, die

der Schleimhaut schon makroskopisch eine leichte gelbe Färbung geben. Das Pigment findet sich auf der Kuppe zwischen zwei Falten, in den primären, sekundären und tertiären Falten. Es findet sich aber hier nicht in jeder Zelle. Streckenweise findet sich Epithelzelle an Epithelzelle mit dem Pigment angefüllt, dann kommen wieder Strecken, die ganz frei von Pigment sind und zwischen denen nur wenige Epithelzellen mit Pigment überladen, liegen. Die beiden tertiären Falten der rechten sekundären Falte der Fig. 10 bilden ein Beispiel für diese Behauptung, die linke tertiäre Falte, die ziemlich der Länge nach getroffen ist, besitzt im ganzen nur sieben mit Pigment beladene Epithelzellen, während die übrigen vollkommen pigmentfrei sind. Das Gegenteil sieht man in den tertiären Falten der linken sekundären Falte, wo Epithelzelle an Epithelzelle mit Pigment erfüllt ist. Was der Grund für diese Verschiedenheit der Pigmentverteilung in den einzelnen Zellen ist, kann ich nicht angeben. Je mehr Platz eine Zelle bietet, d. h. je grösser der Zellleib und je kleiner der Kern ist, um so mehr kann eine Zelle Pigment aufnehmen. Das führt zu einem charakteristischen Farbenunterschied zwischen primären Falten einerseits, sekundären und tertiären andererseits. Das geschichtete Cylinderepithel der primären Falte mit seinem langen, den Zellleib ziemlich ausfüllenden Kern wird weniger Pigment halten können, als das hohe einschichtige Cylinderepithel der sekundären und tertiären Falten mit seinem ganz an der basalen Seite der Zelle liegenden runden Kern. Infolgedessen erscheinen die sekundären und tertiären Falten gelb gegen die primären Falten, welche durch die zahlreichen Kerne bei der angewendeten Karminfärbung einen intensiven Rotton erhalten. Auch diejenigen sekundären und tertiären Falten, deren Zellen nur vereinzelt Pigment halten und die infolgedessen keinen Gelbton annehmen können, heben sich infolge der einen Reihe von Kernen, welche sie enthalten, blassrot gegen die mehrkernigen dunkelroten primären Falten ab. Dieses Verhältnis kommt natürlich in

der Fig. 10 nur schwach zum Ausdruck. Diese ganz charakteristischen, auf den ersten Blick auffallenden Färbungsunterschiede führen förmlich zu dem Irrtum, dass es sich bei diesen sekundären und tertiären Falten um einfache, den Lieberkühnschen Krypten ähnliche tubulöse Drüsen handelt.

Ob die beiden Zellarten Flimmerepithel enthalten oder nicht, für diese Entscheidung reichen meine Präparate nicht aus. Doch konnte ich bei sorgfältiger Durchmusterung nirgends auch nur Reste von Flimmerhaaren nachweisen.

Neben diesen Faltensystemen kommen aber andere, erst bei sorgfältiger Rekonstruktion auffallende Gebilde vor. Im einfachsten Falle handelt es sich um Divertikel, die mikroskopisch das wiederholen, was wir makroskopisch an den Divertikeln der Hauptlichtung des Ductus ejaculatorius in den Anhängen 1 und 4 gefunden haben. Es sind feine Röhrchen, die entweder auf oder absteigend neben der Hauptlichtung verlaufen und je nachdem distal oder kranial in dieselbe münden. Sie lassen sich oft durch weite Strecken verfolgen und teilen sich an ihrem Ende mehreremale in kurze sekundäre Röhrchen, die gewöhnlich etwas gekrümmt verlaufen und blind endigen. Das auskleidende Epithel ist regelmässig ein einfaches cylindrisches, doch von verschiedener Höhe. Der Querschnitt ist meist oval, durch das verschieden hohe Epithel erhält die Lichtung auf dem Querschnitt ein sternförmiges oder gekrümmtes Aussehen. Das Pigment findet sich auch in diesen Epithelzellen. Die Lage der Divertikel ist eine recht verschiedene, bald treffen wir sie in der Mukosa (intermuköse), bald unter derselben (submuköse), bald mitten in der Muskularis (intermuskuläre). Liegen die Divertikel in der Mukosa, so unterscheiden sie sich in nichts von sekundären oder tertiären Falten, erst durch die Rekonstruktion kommen sie deutlich zur Beobachtung. Die beiden anderen Arten springen fast auf jedem Querschnitt, so zahlreich und so lang sind diese Divertikel, in die Augen. Sie sind es, welche

sicher von denjenigen Autoren beobachtet wurden, welche für das Vorhandensein von Drüsen eingetreten sind. Was die Divertikel unter der Mukosa anbetrifft, so erzeugen sie eine Art von Submukosa. Die Muskularis resp. die Faserhaut liegen gewöhnlich der Mukosa dicht an. Diese bildet, wie wir bereits in der makroskopischen Beschreibung erwähnt haben, mit allen ihren Falten, Buchten und Divertikeln einen Streifen von allerdings wechselnder Dicke, der aber gegen die Muskularis resp. die Faserhaut eine glatte, wenn auch ab und zu wellig verlaufende Begrenzung besitzt. Treten jetzt die Divertikel aus dem Gebiet der Mukosa heraus, so müssen sie Muskularis und Mukosa trennen und eine Art von Submukosa erzeugen, in der sie liegen.

Ich komme noch besonders auf den mikroskopischen Bau der Anhänge — namentlich des zweiten und dritten — zurück, ich möchte aber bereits hier hervorheben, dass sich die gleichen mikroskopischen Divertikel auch in der Wand der makroskopischen Divertikel finden. In der Fig. 7 sind mehrere solcher submukösen Divertikel zu sehen, zwei sind bezeichnet. Von den beiden bezeichneten ist das obere in der Mitte seines Verlaufes, das untere gegen das Ende seines Verlaufes getroffen deshalb die Zweiteilung des letzteren. Während die submukösen Divertikel sich sowohl neben der Hauptlichtung als neben der Nebenlichtung finden, sind die in der Muskularis gelegenen nach dem, was oben über deren Ausbreitung gesagt wurde, lediglich auf die Umgebung der Nebenlichtungen, also auf die Wand der Anhänge beschränkt. Auch diese dritte Art der Lage findet sich sehr häufig und fällt durch eine gleich zu erwähnende Sonderheit auf. Diese intermuskulären Divertikel, wie ich sie im Gegensatz zu den submukösen nennen werde, können ganz weit ab von der zugehörigen Nebenlichtung gefunden werden und gewähren, wenn man sie nicht in der Serie verfolgen kann, einen ganz rätselhaften Befund. In der Fig. 7, die ja aus anderem Interesse zur Veröffentlichung ausgewählt wurde, ist nur ein

ganz bescheidenes Beispiel eines solchen intermuskulären Divertikels zu sehen, sie können viel grösser gefunden werden. Sehr auffallend werden sie, wenn aus irgend einem Grunde ihre Mündung in die Nebenlichtung verlegt wird, dann kommt es zu cirkumskripten kugelförmigen Auftreibungen, sodass der Querschnitt einer solchen Auftreibung wie ein besonderes makroskopisch sichtbares Nebendivertikel erscheint. Diese Auftreibung macht sich auch durch eine Abflachung der Epithelauskleidung geltend, das hohe Cylinderepithel kann in extremen Fällen zu einem beinahe platten Epithel werden.

Der Ausgangspunkt der Divertikel (resp. der Ort der Einmündung in die zugehörige Lichtung) sind die Falten, primäre und sekundäre. Gar manche scheinbare sekundäre oder tertiäre Falte eines Querschnittes entpuppt sich bei der Verfolgung in der Serie als Divertikel. Wenn man sich die Mühe nimmt, eine ganze Reihe von Rekonstruktionen auszuführen, so kann man von einer einfachen Falte mit seitlichen Buchten alle Übergänge bis zu einem langen in die Falte einmündenden Divertikel zusammenstellen und es ist schliesslich der Willkür des Beobachters überlassen, bei welchem Grad der Ausbuchtung er von einer Bucht und bei welchem Grad der Ausbuchtung er von einem Divertikel sprechen will.

Diese Divertikel kommen auch in komplizierterer Form vor. Die einfachste Weiterentwickelung besteht in dem sogenannten T-förmigen Divertikel. Fig. 12, 13 und 14 geben Querschnitte durch ein ganz einfach gebautes T-förmiges Divertikel wieder Sämtliche Schnitte — ihre Höhe ist in Fig. 1 und 2 eingetragen — gehen durch den Ductus ejaculatorius in der Höhe des Sinus prostaticus. Fig. 12 giebt bei dem Strich mit der Bezeichnung „horizontaler Schenkel des T-förmigen Divertikels“ scheinbar den Schnitt durch ein einfaches Faltensystem wieder, wie wir es in der Fig. 10 Seite 34 kennen gelernt haben. Verfolgt man aber dieses sogenannte Faltensystem nach auf und abwärts, so

überzeugt man sich sofort, dass man es in diesem Falle mit keinen Falten zu thun hat. Die Stellen, wo Schnitt 13 und 14

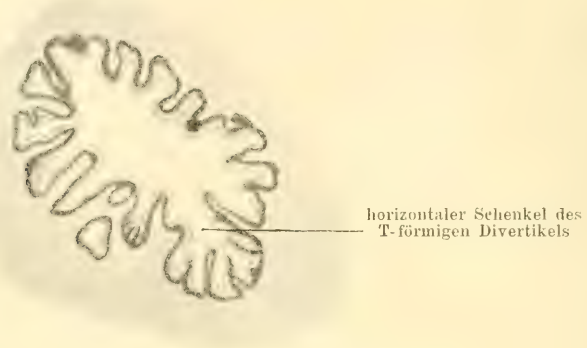

Fig. 12.

Fig. 13. Fig. 14.

Fig. 12, 13, 14.

Schnitte durch ein T-förmiges Divertikel im kaudalen Abschnitt des Ductus ejaculatorius. Vergrösserung 60 : 1.

das untere Ende des Ductus ejaculatorius passieren, sind in der Fig. 1 und 2 angegeben, sie liegen dicht unter und dicht über

der Schnittstelle der Fig. 12. Beide Schnitte 13 und 14 zeigen aber die scheinbaren Falten von der Mukosa vollständig losgetrennt und als Divertikel in der Submukosa liegen. Somit haben wir es in der scheinbaren primären Falte der Fig. 12 mit einem horizontal liegenden Ausführungsgang eines Divertikels zu thun, der etwas unterhalb der Mitte desselben mit ihm in Verbindung steht. Fassen wir aber die scheinbar primäre Falte in diesem Sinne auf, so münden die sogenannten T-förmigen Divertikel alle direkt in die zugehörige Lichtung. Auch die T-förmigen Divertikel kommen sowohl an der Hauptlichtung, wie an den Nebenlichtungen vor. Was den feineren Bau dieser T-förmigen Divertikel anbetrifft, so haben wir in dem horizontalen Schenkel als auskleidendes Epithel das geschichtete Cylinderepithel, wie wir es an den Kuppen und in den primären Falten kennen gelernt haben, in dem aufsteigenden und dem absteigenden Schenkel das einfache hohe Cylinderepithel der sekundären und tertiären Falten. Das gleiche Pigment, welches wir in den Epithelzellen der Faltensysteme antrafen, findet sich auch in den Epithelzellen der T-förmigen Divertikel. Die Anordnung ist hier eine ähnliche. Neben Divertikeln, deren Zellen ganz mit Pigmentkörnern angefüllt sind und die ein dunkelgelbes Aussehen haben, kommen andere vor, deren Zellen auch nicht ein Körnchen enthalten.

Von dieser einfachen T-form bis zur nächsten ist nur ein Schritt. Die Rekonstruktion ergiebt Divertikel, die nach dem T-förmigen Typus gebaut sind; von dem horizontalen Schenkel gehen aber radienförmig eine ganze Reihe von Schenkeln ab, sodass wir Bilder bekommen ähnlich den eigentümlichen Lieberkühnschen Krypten in dem Darm junger Meerschweinchen, welche bis in die aggregierten Follikel der Submukosa herabreichen (siehe Tomarkin A. A, VIII. Seite 202; Stöhr, A. V. Gent 1897 Seite 47; A. f. m. A. LI Seite 1).

Alle diese radienförmig angeordneten Schenkel können sich mehrfach teilen und schlängeln, das giebt natürlich auf dem einzelnen Schnitt ein enorm kompliziertes Bild. Auch hier wieder der gleiche Epithelüberzug wie bei den einfachen T-förmigen Divertikeln, in dem horizontalen Schenkel, der die Verbindung mit der Haupt- oder Nebenlichtung vermittelt, gewöhnlich ein geschichtetes Cylinderepithel, in den einzelnen Schenkeln stets ein einfaches Cylinderepithel, ebenso in den Schenkeln die Epithelzellen bald mit Pigmentkörnern und -körnchen überladen, bald vollständig frei von ihnen. Bei diesen Gebilden nur von Divertikeln zu sprechen geht wohl kaum noch an und ich stehe nicht an, diese Gebilde in die Rubrik der verzweigten tubulösen Drüsen einzureihen.

Selbstverständlich kommen die verschiedensten Varietäten unter diesen Drüsen vor. Die häufigste ist die, dass sich der horizontale Schenkel an der Stelle, wo er mit den Seitenästen zusammenhängt, blasenförmig erweitert, man erhält dann noch vielmehr den Eindruck, dass es sich hier um Drüsen handelt. Solche starke verästigte Drüsen finden natürlich niemals in der Mukosa hinreichenden Platz zur Entfaltung, sie liegen sämtlich zwischen Mukosa und Muskularis und heben sich dadurch, dass sie einen kompakten scharf abgegrenzten Knäuel bilden, von der Umgebung ab, auch so wieder sich als etwas Besonderes, für sich Bestehendes darstellend. In der Fig. 7 gebe ich an der linken Seite der Nebenlichtung den Querschnitt durch eine solche verästigte tubulöse Drüse. Auffallend ist bei dieser Abbildung, dass die Mukosa der Nebenlichtung entlang dieser Drüse nur ganz wenige und ganz seichte Falten bildet. Der Grund muss wohl in dem Druck gesucht werden, den diese Drüse zwischen der Mukosa und der Muskularis eingeklemmt auf die erstere ausübt. Häufig kommt es vor, dass zwei solche verästigte tubulöse Drüsen unmittelbar nebeneinander liegen und sich dann derartig mit ihren letzten Röhrchen verfilzen, dass es unmög-

lich ist, die Bestandteile der einen von der der anderen zu trennen. Die eng an einanderliegenden Drüsenschläuche, welche an der dorsalen Seite der Hauptlichtung der Fig. 7 liegen, und die ein scheinbares Ganze bilden, erweisen sich bei genauer Untersuchung der Serie als zwei Drüsen zugehörig. Endlich habe ich noch zu erwähnen, dass einzelne Tubuli ad maximum ausgedehnt werden können, ihr hohes Cylinderepithel wird dann zu einem niedrigen kubischen, im Innern der ausgedehnten Tubuli finden sich dann homogene oder fein granulierte Sekretballen. Die mit homogenen Sekretmassen erfüllten Tubuli erinnern an die mit Kolloid gefüllten Drüsenröhrchen der Thyreoidea.

Mit der Beschreibung der mikroskopischen Verhältnisse der Mukosa der Hauptlichtung haben wir grösstenteils die Beschreibung des mikroskopischen Baues der Anhänge erledigt, Anhang 1 und Anhang 4, welche ein makroskopisch sichtbares Divertikel der Hauptlichtung aufnehmen, zeigen in ihrer Mukosa den gleichen Bau wie die Mukosa der Hauptlichtung. Wir begegnen in ihnen den Faltensystemen, den T-förmigen Divertikeln, den solitären und aggregierten verästigten tubulösen Drüsen. Beide Anhänge unterscheiden sich nur quantitativ von einander, der Anhang 1 findet zu seiner Entfaltung viel weniger Platz als der Anhang 4, genau die gleichen Verhältnisse haben wir in den kaudalen und kranialen Abschnitten der Hauptlichtung. Die Mukosa des Anhang 1 zeigt infolgedessen viel einfachere Ver-Verhältnisse als die Mukosa des Anhangs 4 und ist deshalb für die Entwirrung der komplizierten Strukturen viel geeigneter als letztere. Wie in den kaudalen Abschnitten der Mukosa der Hauptlichtung die kompliziert gebauten verästigten tubulösen Drüsen fehlen, so vermissen wir sie auch in der Wandung des Anhanges 1.

Etwas schwieriger sind die Verhältnisse des Anhanges 2 und 3 zu lösen. Wenn man aber zunächst das Konvolut der Drüsenschläuche des Anhanges 2, der ja bedeutend kleiner als

Anhang 3 ist, mit dem Konvolut der Drüsenschläuche der verästigten tubulösen Drüsen der Fig. 7 vergleicht, so findet man keinen Unterschied als den in der Grösse. Dieser Unterschied lässt sich aber sofort dadurch beseitigen, dass man zwischen Anhang 2 und den mikroskopischen Drüsenanhängen der Fig. 7 alle Übergänge finden kann, sodass der Anhang 2 nichts anderes ist als eine Masse aggregierter tubulöser Drüsen. In der That lassen sich für den Anhang 2 bei Durchsuchung der Serie sofort eine Reihe von horizontalen Schenkeln finden, welche die Tubuli mit der Hauptlichtung in Verbindung setzen, man kann dann bei einiger Sorgfalt durch die Rekonstruktion die Spaltung der horizontalen Schenkel in mehrere Tubuli nachweisen und die Tubuli in Zusammenhang mit den Epithelschläuchen bringen, sodass über den Aufbau dieses Anhanges gar kein Zweifel herrschen kann. Das Gleiche gilt für den Anhang 3. Auch er stellt weiter nichts dar als zusammengeballte tubulöse Drüsen. In Fig. 6 sind gerade die horizontalen Schenkel einiger Drüsen in den Schnitt gefallen. Es sind im ganzen vier, der unterste steht mit der Hauptlichtung in Verbindung. Der oberste teilt sich gerade in zwei Tubuli. Das Bild der Fig. 6 könnte die Anschauung hervorrufen, als ob sämtliche horizontale Schenkel auf einen bestimmten Platz beschränkt werden, sodas wir an diesem Anhang 3 einen Stiel gebildet von den nebeneinander liegenden horizontalen Schenkeln, einen Hilus des Anhanges und dann die eigentliche Drüsensubstanz zu unterscheiden hätten. Das mag für kleinere Drüsenkonvolute gelten, für grössere sicher nicht. In den Anhang 3 gehen noch an den verschiedensten Stellen horizontale Schenkel hinein.

Nachdem wir den mikroskopischen Bau des Ductus ejaculatorius und seiner Anhangsorgane kennen gelernt haben, ist es möglich in die Erörterung über die morphologische Bedeutung dieser Anhangsorgane einzutreten. Zuvor habe ich noch zu erwähnen, dass ich nirgends innerhalb dieser Anhangsorgane,

noch in ihrer Nachbarschaft Glomeruli oder deren Reste gefunden habe, sodass eine Ableitung dieser Gebilde von persistierenden Urnierenkanälchen ausgeschlossen scheint, zumal wir wissen, dass die am weitesten kaudal gelegenen Urnierenkanälchen sehr früh zurückgebildet werden.

Die vier Anhänge sind morphologisch nicht gleichwertig. Den Anhängen 1 und 4 mit ihren Divertikeln der Hauptlichtung kommt sicher eine andere Bedeutung zu, als den Anhängen 2 und 3. Das geht wohl daraus hervor, dass wir die gleichen aggregierten tubulösen Drüsen, welche die Anhänge 2 und 3 bilden — wenn auch bedeutend kleiner, in der Wand des Anhangs 4 wieder finden. Vergleicht man die aggregierten Drüsen, die makroskopischen, wie die mikroskopischen, zwischen denen sich ja Grössenübergänge finden, mit den Prostatadrüsen, so findet sich zwischen beiden eine Übereinstimmung in Anordnung und Bau, nur dass die eigentlichen Prostatadrüsen infolge des grösseren zur Verfügung stehenden Raumes mehr entfaltet sind und weiter voneinander abstehen. Wir hätten dann gleichsam zwei Haufen von Prostatadrüsen, einer kranialen kleineren und einer kaudalen grösseren, welcher die eigentliche Prostata bildet. Das wären dann allerdings ganz ähnliche Verhältnisse, wie sie Oudemans (die accessorischen Geschlechtsdrüsen der Säugetiere, Naturkundige Verhandelingen van de hollandsche Maatschappij der Wetenschappen 3. Ver. Deel V, 2. Stuk. 1892) bei Primaten, allerdings nicht bei Anthropomorphen beschreibt. Oudemans fand bei den Cynocephalidae und Cercopithecidae eine deutliche Spaltung der Prostata in zwei Teile. Bei Macacus erythraeus besteht die Prostata aus einem gelappten ringförmigen kleinen Teil, der von den Ductus ejaculatorii durchbohrt wird und dem eigentlichen der Prostata des Menschen entsprechenden Abschnitt. Hierher gehört auch die Angabe von Leydig (zur Anatomie der männlichen Geschlechtsorgane und Analdrüsen der Säugetiere. Zeitschr. f. wiss. Zoologie II 1850), der bei Cynocephalus

hamadryas zwei Teile der Prostata findet, einen distalen, ventralen Teil an der gewöhnlichen Stelle und einen proximalen Teil, welcher einen lappigen Ring rings um die vereinigten Ductus deferentes und Vesicula seminales bildet.

Die Anhänge 1 und 4 sind gleichwertig den Divertikeln, wie sie am Ductus deferens sowohl wie an der Vesicula seminalis beschrieben sind. Das stimmt mit der Beobachtung überein, dass in der Lichtung des Anhangs 4 sich zahlreiche Samenfäden nachweisen liessen.

Pars ampullaris Ductus deferentis und Vesicula seminalis.

Bei der Beschreibung der Pars ampullaris Ductus deferentis und der Vesicula seminalis kann ich mich kurz fassen. Makroskopisch habe ich nur ein paar Bemerkungen über die Muskularis hinzuzufügen. Man schildert die Muskulatur beider aus zwei Lagen bestehend, einer äusseren longitudinalen und einer inneren Ringmuskellage. Das stimmt nicht ganz mit den beiden von mir untersuchten Fällen überein. In den am weitesten kaudal gelegenen Abschnitten beider kommt eine geschlossene Längsmuskellage überhaupt nicht vor, die Längsmuskellage bildet — wenn der Ausdruck gestattet ist — eine Reihe von Tänien, die erst in den oberen Teilen der Pars ampullaris und den entsprechenden Abschnitten der Vesicula seminalis ca. $^1/_2$ cm über der Teilung der Wand des Ductus ejaculatorius sich vereinigen. Die Ringmuskellage ist sowohl in der Pars ampullaris als in dem untersten Centimeter der Vesicula seminalis (so weit reicht meine Serie) aus mehreren Lagen zusammengesetzt. Die konzentrisch verlaufenden Muskelzüge herrschen allerdings vor, zwischen ihnen sind aber auch schräg verlaufende und längs verlaufende Bündel zu beobachten. An manchen Querschnitten herrscht ein ziemliches Gewirr, sodass eine Schichtung schwer

herauskonstruiert werden kann, an anderen dagegen wechseln konzentrische, zirkuläre Lagen mit schräg oder längs verlaufenden Lagen ab. Wo der Übergang in die regelrecht geschichtete Muscularis des Ductus deferens stattfindet, kann ich nicht angeben. Ob es an der Vesicula seminalis überhaupt je zu einer regelrechten Schichtung kommt, bezweifele ich.

Was die makroskopisch sichtbaren Divertikel anbetrifft, so sind sie sowohl am Ductus deferens wie an der Vesicula seminalis beschrieben, ich habe hier nur ihre ganz enorme Menge hervorzuheben. Der Schnitt durch die Pars ampullaris trifft oft sechs und mehr Lichtungen, ebenso ein Schnitt durch die Vesicula seminalis. Viele der Divertikel erhalten ihre eigene Muskulatur, oft aber finden sich zwei oder drei Divertikel in einem Muskelring eingeschlossen.

Die Epithelauskleidung der Mukosa und der Falten, die sich wie beschrieben sowohl im Ductus deferens als in der Vesicula seminalis vorfinden, ist genau so wie im Ductus ejaculatorius, was Schichtung, Kerne und Pigmentierung anbetrifft.

Ebenso finden sich die gleichen einfachen und zusammen gesetzten mikroskopischen Divertikel.

Neben den verästigten tubulösen Drüsen kommt noch eine andere Art Drüsen vor. Ich gebe sie auf dem Bild der Fig. 15 wieder. Man sieht die Mukosa von einem Gewirr von Epithelschläuchen eingenommen, trotz der verschiedenen Grösse der einzelnen Epithelschläuche bildet sie ein ziemlich gleichmässig breites Band mit ziemlich glatter Aussenkontur. In der Submukosa liegen drei eigentümliche Gebilde. Man sieht wie aus der Mukosa heraus zu dem rechten und dem in der Mitte gelegenen Epithelröhren ziehen, das sind die Ausführungsgänge dieser besonderen Art von Drüsen. Diese Ausführungsgänge führen in weite, von gelappten Rändern umgebene Lakunen. Aus diesen Lakunen entwickeln sich wieder Gänge, die ihrerseits wieder in Lakunen führen können. Neben der rechten

Fig. 15.

Querschnitt durch den kaudalen Abschnitt der Vesicula seminalis. Sackförmige Drüsen in der Submukosa. Vergrösserung 60 : 1.

Drüse liegt eine zweite Lakune, sie kommt auf dem nächsten Schnitt mit der Lakune der ersteren in Verbindung. Diese besondere Art der Drüsen, die sich schwer in das bestehende Schema für die Einteilung der Drüsen unterbringen lassen, kommen geradezu massenhaft sowohl in der Wand des Ductus deferens als in der der Vesicula seminalis vor. Sie können überall liegen, mit Vorliebe liegen die grösseren da, wo die Hauptlichtung sich in Nebenlichtungen spaltet. Die Drüse, welche ich als Anhang 5 am Ductus ejaculatorius beschrieb, scheint ein besonders grosses Exemplar dieser Sorte zu sein. Das Epithel, welches die Drüse auskleidet, ist stets ein einschichtiges Cylinderepithel, seine Höhe steht im umgekehrten Verhältnis zur Weite der Lichtung. Auch in den Zellen dieser Drüsen kommt das gelbe Pigment vor, doch kommen ganze Drüsen vor, die vollständig frei von Pigment sein können.

Zusammenfassung.

1. Der Ductus ejaculatorius hat eine Länge von 19 mm, die obersten 3 mm enthalten aber bereits die Zweiteilung der Lichtung, in die Lichtung des Ductus deferens und die Lichtung der Glandula seminalis. Seine Lichtung erweitert sich von unten nach oben fast gar nicht, erst kurz vor der Teilung der Lichtung bildet sie eine mächtige Erweiterung, den Sinus ejaculatorius. Die Lichtung liegt excentrisch nahe der ventralen und lateralen Aussenkontur.

2. Die Lichtung des Ductus deferens und die Lichtung der Vesicula seminalis werden bei der Einmündung in den Sinus ejaculatorius um 90° gedreht, die Lichtung des Sinus ejaculatorius bei ihrem Übergang in die Lichtung des übrigen Ductus abermals um 90°, sodass die Spermamasse auf ihrem Weg aus dem Ductus deferens und der Vesicula seminalis in den Ductus eja-

culatorius um 180° gedreht wird. Die Drehung der Spermamasse ist nur möglich, wenn die Lichtungen des Ductus deferens und der Vesicula seminalis ihre rechtwinkelige Stellung zum Sinus ejaculatorius beibehalten. Daher gewinnt die Einlagerung beider Lichtungen in den obersten Abschnitt des Ductus ejaculatorius besondere Bedeutung.

3. Die Dicke der Mukosa bleibt durch den ganzen Ductus ejaculatorius ziemlich gleich, an den einzelnen Abschnitten des Querschnittes ist sie verschieden.

4. In der dorsalen und medialen Wand des Ductus ejaculatorius kommen fünf Anhangsgebilde vor, die verschiedenen Charakter besitzen. Entsprechend der allmählichen Dickenzunahme des Ductus von unten nach oben nehmen die Anhangsgebilde von unten nach oben zu; sie sind es, welche hauptsächlich die Dickenzunahme des Ductus bewirken. Von den Anhängen erweisen sich (bei Zählung von unten nach oben) der erste und vierte als echte Divertikel der Lichtung des Ductus ejaculatorius, der zweite und dritte als aggregierte tubulöse Drüsen, der fünfte als eine grosse Drüse von der Art, wie sie in der Wand des Ductus deferens und der Vesicula seminalis vorkommen. Entsprechend den Anhängen und kurz vor Abgang eines Divertikels erweitert sich die Lichtung des Ductus ejaculatorius, um sich nach Abgang des Divertikels oder hinter der Einmündung der Drüse wieder zu verengern.

5. Die Muskularis gehört nicht zum Ductus ejaculatorius, sondern zu den Anhangsgebilden; sie umfasst deshalb nur diese, während die Hauptlichtung des Ductus nicht von Muskulatur umfasst wird. Erst in dem obersten Abschnitt des Ductus, in der Höhe des Sinus ejaculatorius umfasst die Muskulatur auch die Hauptlichtung desselben. Die Anordnung der Muskulatur besteht nicht in einer äusseren Schicht longitudinaler und einer inneren Schicht cirkulärer Muskelzüge. Die longitudinalen Züge

bilden keine geschlossene Lage, sondern sind auf laterale und mediale Streifen beschränkt und diese wieder nur auf bestimmte Abschnitte des Ductus. Die cirkuläre Lage besteht aus mehreren Schichten longitudinaler, schräger und cirkulärer Muskelzüge. Ihre Zusammensetzung wechselt in den verschiedenen Abschnitten des Ductus.

6. In der Mukosa der Haupt- und Nebenlichtungen treten Faltensysteme auf, indem eine (primäre) Falte sich in der Tiefe in mehrere sekundäre und diese wieder in tertiäre Falten teilt. Der Epithelüberzug der Falten ist verschieden. In den primären Falten ein geschichtetes Cylinderepithel, in den sekundären und tertiären ein einfaches, aber hohes Cylinderepithel. Überall im Epithel findet sich das gelbe Pigment in Körnern und Körnchen.

7. Neben den Falten kommen Divertikel vor, welche ihren Ausgangspunkt von einer Falte nehmen. Die Divertikel können einfach und T-förmig sein. Die einfachen liegen innerhalb der Mukosa oder unterhalb derselben, die T-förmigen meist submukös.

8. Neben den Divertikeln kommen echte tubulöse Drüsen vor; dieselben liegen meist in einer Art Submukosa (submuköse) oder innerhalb der Muskularis (intermuskuläre). In allen Divertikeln und Drüsen kann sich gelbes Pigment vorfinden.

9. In der Nähe der Anhangsgebilde finden sich nirgends Glomeruli, noch Reste von denselben. In der Lichtung des Anhang 4 wurden Samenfäden gefunden.

10. Anhang 1 und 4 einerseits und Anhang 2 und 3 andererseits sind besondere Gebilde. Anhang 1 und 4 sind homolog den Divertikeln des Ductus deferens und der Vesicula seminalis. Anhang 2 und 3 entsprechen Prostatadrüsen.

11. Die Muskulatur der Pars ampullaris und der Vesicula seminalis entsprechen in den untersuchten Fällen nicht der gewöhnlichen Schilderung.

12. In der Mukosa der Pars ampullaris Ductus deferentis und in der Mukosa der Vesicula seminalis kommen dieselben Falten, Divertikel und Drüsen vor wie in dem Ductus ejaculatorius.

13. In der Pars ampullaris Ductus deferentis und in der Vesicula seminalis kommen besondere drüsenförmige Gebilde vor, ein Ausführungsgang, der in eine Blase mit gelappter Wandung mündet. Mehrere Blasen können durch Verbindungsgänge zusammenhängen.

14. Anhang 5 des Ductus ejaculatorius ist als eine solche vergrösserte Drüse aufzufassen.

Zürich, 20. Oktober 1900.

BEITRÄGE

ZUR

HISTOLOGIE DER HARNBLASENSCHLEIMHAUT.

VON

AXEL LENDORF,

PROSECTOR ANATOMIAE. KOPENHAGEN.

Mit 35 Figuren auf den Tafeln I—VI.

Fig. 1.

Fig. 2.

Fig. 3.



Fig. 9.

Fig. 11.



Fig. 4.

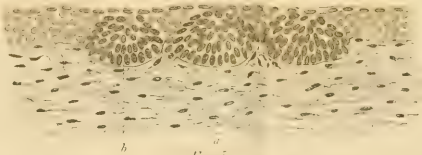

Fig. 5.

Fig. 6.

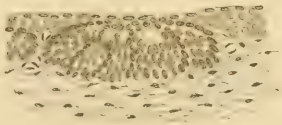

Fig. 7.



Fig. 8.



Fig. 10.

Lith. Anst. v. C. Kirst & Co. Leipzig.

Verlag v. J. F. Bergmann, Wiesbaden.

Vorwort.

Vorliegende Arbeit hat nicht den Zweck, eine Monographie oder eine vollständige Beschreibung der Histologie der Harnblasenschleimhaut zu liefern. Es war nur die Absicht, teils einen Beitrag zur Lösung der schon seit langem hierüber diskutierten Fragen zu leisten, teils mit Bezug auf bisher nur erst wenig bekannte Elemente der Schleimhaut neue Thatsachen herbeizuschaffen zu suchen.

In ersterer Beziehung handelt es sich um folgende Fragen: I. Finden sich in der Schleimhaut der Harnblase Lymphgefässe oder nicht? II. Finden sich hier Drüsen oder nicht? und III. Wie ist der Bau des Harnblasenepithels aufzufassen?

In der letzten Beziehung handelt es sich um das Verhalten der Nervenelemente in der Harnblasenschleimhaut, das ich aus dem es bislang umgebenden Dunkel ein wenig hervorzuziehen gesucht habe.

Bei diesen Untersuchungen waren mir die Ratschläge des Herrn Dr. med. Chiewitz, Professors an der Kopenhagener Universität, von grossem Nutzen, und erlaube ich mir diesem meinem verehrten Lehrer meinen besten Dank für das meiner Arbeit erwiesene Interesse abzustatten.

Untersuchungen auf Lymphgefässe in der Harnblasenschleimhaut.

Ob die Harnblasenschleimhaut Lymphgefässe besitzt oder nicht, diese Frage ist stets der Gegenstand einer lebhaften Diskussion gewesen. Unter den vielen Untersuchern, die sich hiermit beschäftigt haben, behaupten einige das erstere, andere das letztere, für keine der beiden Behauptungen ist bis jetzt aber ein sicherer Beweis geführt worden. Selbstverständlich hat die Frage nicht nur in anatomischer Beziehung Interesse, sondern auch in physiologischer und pathologischer Richtung wird ihr mit Recht grosse Bedeutung beigelegt und zwar besonders in betreff des Absorptionsvermögens der Blase und für die Erklärung gewisser Eigentümlichkeiten des Verlaufs einzelner Harnblasenleiden. So wurde allgemein, von mehreren Autoren noch in der jüngsten Zeit, angenommen, das sehr geringe Absorptionsvermögen der Blase rühre gerade von dem Mangel der Schleimhaut an Lymphgefässen her, und man dachte sich ebenfalls, dass z. B. die eigentümlichen Metastasierungsverhältnisse der Blasenepitheliome und die Unempfänglichkeit der Blase für syphilitische Infektion derselben Ursache zu verdanken seien. Dass man indes gewiss andere Ursachen dieser Verhältnisse aufsuchen muss, werden meine Untersuchungen hoffentlich zeigen.

Bevor ich zu diesen übergehe, werde ich, um die Frage ns rechte Licht zu stellen, in aller Kürze eine kleine Übersicht über deren geschichtliche Entwickelung geben.

Gewöhnlich wird Johannes Zeller (73) [1687] als der erste genannt, der von Lymphgefässen der Blase redet, und C. F. Ludwig (44), der in seiner Ausgabe von Cruikshanks und Mascagnis Werken auf seine Abhandlung verweist, giebt an, er bemerke nur, dass die Lymphgefässe der Vesica mit den

aus den Inguinalregionen kommenden Gefässen, die weiter nach dem Ductus thoracicus gingen, in Verbindung stünden.

Haller (28) der ebenfalls Zeller citiert: „Zellerus vasa lymphatica (vesicae) injecto vinculo confirmavit", fügt hinzu, diese Gefässe habe er zwar nicht selbst gesehen, wohl aber die kleinen Lymphdrüsen an den Seiten der Blase.

Henry Watson (70) [1769] erzählt, er habe oft in Gegenwart vieler Zeugen in die Lymphgefässe am „Blasenhalse" durch deren Mündungen an der Schleimhautfläche Nadeln eingeführt und Luft eingeblasen, und er fügt eine Abbildung hinzu, welche diese mit Quecksilber injizierten Gefässe vorstellen soll.

Paul Mascagni (44) [1787] beschreibt, wie die Lymphgefässe der Blase, der Prostata, des untersten Teiles des Rectums und der Pelvismuskulatur aus diesen Partien mit zahlreichen Ästen entstehen, in einen oder in mehrere Stämme zusammenlaufen, die sich wieder teilen und mit den Lymphgefässen aus den Inguinaldrüsen und der Incisura ischiadica in Verbindung stehen, um zuletzt in den Plexus und den Glandeln zu endigen, die im Becken liegen. Nur einige, aus dem Fundus vesicae herrührende, gehen erst durch eigne Drüsen.

Cruikshank (11) [1786] giebt an, dass die Lymphgefässe der Blase die Stämme von deren Blutgefässen begleiten, und zum Teil mit Mascagni übereinstimmend, dass sie, bevor sie nach unten in den Drüsen an jeder Seite endigen, vorher gewöhnlich durch kleine, an den Seiten der Blase selbst gelegene Drüsen gehen.

Während diese Autoren mit Ausnahme von Watson die Schleimhaut der Vesica nicht speziell besprechen und die erwähnten Lymphgefässe zunächst als zur Muskularis gehörend betrachten, meinte Fohmann (17) [1840], Cruveilhier (12) [1843] und Teichmann (64) [1861], in der Schleimhaut selbst Lymphgefässe nachgewiesen zu haben. Es ist sehr wohl möglich, dass das von allen diesen drei Forschern Gesehene Lymphdrüsen

waren, sie führen aber gar keinen Beweis hierfür, zweifelsohne aus dem Grunde, weil sie sich nicht dachten, dass dies jemals so stark angefochten werden könnte.

Nach Fohmann (17) sind die Lymphgefässe der Blasenschleimhaut feiner als die der Urethra, und giebt ein Maschennetz von Lymphgefässen unter der Mukosa die Stämme ab, welche die Vesica verlassen. Dies wird durch eine beigefügte Abbildung illustriert (VII), ob es sich hier aber um Lymph- oder um Blutkapillaren handelt, lässt sich nach dem makroskopischen Bilde unmöglich entscheiden. Cruveilhier (12) giebt an, die Lymphgefässe der Blase kämen teils aus der Schleimhaut und teils aus der Peritonealbekleidung, und an ersterem Orte sei das Lymphgefässnetz sehr leicht zu injizieren; wie gesagt, beweist er aber nicht, dass das von ihm Injizierte wirklich Lymphgefässe waren, und eben dass er es so leicht zu injizieren findet, rief mit Recht bei seinen späteren Gegnern eine starke Vermutung hervor, dass er wohl vielmehr mit dem Blutgefässnetze zu thun gehabt habe. Wie wir unten sehen werden, verhält es sich denn auch so, dass in 99 unter 100 Fällen das Blutgefässnetz und nicht zum wenigsten der feine Venenplexus, der sich namentlich an der Schleimhaut des Trigeminus findet, statt der Lymphgefässe bei den Injektionsversuchen angefüllt werden, und, wie angedeutet, ist es unmöglich, diese ohne Hülfe des Mikroskops voneinander zu unterscheiden.

Teichmann (64) schliesslich erwähnt unter Organen, deren Lymphgefässe nur teilweise untersucht seien, dass die innere Fläche der Vesica zahlreiche Lymphgefässe enthalte; die von ihnen gebildeten Netze verhielten sich jedoch nicht an allen Stellen der Blase auf gleiche Weise. Am zahlreichsten und stärksten seien sie an der Übergangsstelle aus der Blase in die Urethra und vorzüglich am Trigonum, worauf sie allmählich bis nach der Spitze der Blase abnähmen, sodass ihre Reichlichkeit an den Seitenwänden der Blase etwa halb so gering sei.

Leider dessen liefert er gerade hier keine seiner so sorgfältig ausgeführten und so gut illustrierenden Zeichnungen.

Zu dem ganz entgegengesetzten Ergebnisse gelangte indes Sappey (60), der berühmte französische Anatom. Er bestritt 1876 völlig die Existenz von Lymphgefässen in der Blase, nicht nur in der Schleimhaut, sondern auch in der Muskularis. Er untersuchte die innere Seite an allen Stellen, stets aber ohne Erfolg, und was die Stämme betrifft, die man an der äusseren Seite sieht, und die Mascagni und Cruikshank erwähnen, so stammen sie nach ihm nicht aus der Wand der Vesica, sondern aus der Prostata her. 1885 giebt er in seinem grossen Werk über die Lymphgefässe (62) jedoch an, die Blase und der Ureter besässen solche allerdings, doch nur in der Muskularis. Die Injektion sei sehr schwierig und gebe sehr selten befriedigende Resultate. Mit Bezug auf die Tunica mucosa dagegen bestätigten seine neuen Untersuchungen indes wieder, dass es sowohl der Blase als dem Ureter völlig an Lymphgefässen gebricht. „Ich muss jedoch sagen", fügt er aber hinzu, „dass man in dem das Trigonum bekleidenden Teile der Mukosa einige Lymphgefässe findet; ich erkannte ihre Existenz am Schweine, Schafe und Hunde, die Mucosa trigoni scheint bei diesen Tieren aber eine Fortsetzung der Mucosa urethrae zu sein, denn sie zeigt alle deren Eigenschaften: Blässe, Dünne, Adhärenz, Glätte. Einige Gefässe werden bei Injektion aus denen der Urethralschleimhaut gefüllt; so sah ich das Quecksilber aus diesen in die analogen Äste der Mucosa trigoni übergehen." Durch genauere Untersuchung stellte er fest, dass ihr Charakter lymphatisch ist, dass sie aufwärts in der Richtung der Mündungen der Ureteren gehen, und dass sie an deren äusseren Seite durch die Muskularis hindurch weiter bis nach den Ganglien um die Vena iliaca externa verlaufen.

Während alle bisher genannten Untersucher sich auf Injektionsversuche stützten, erschien 1881 eine Arbeit von Frances

Elisabeth und Georges Hoggan (33) „On the comparative anatomy of the lymphatics of the mammalian urinary bladder", in welcher sie eine an diesem Orte neue Methode, nämlich Imprägnation mit Silbernitrat und Goldchlorid anwandten. Mittelst dieses Verfahrens konstatierten sie bei verschiedenen Säugetieren Lymphgefässe in der Muskularis der Blase, teils in der Submukosa und endlich auch in einem Teile der Mukosa. — Indem ich nur die Thatsachen berücksichtige und die von ihnen aufgestellten Theorien wie auch die eigentümliche Weise, wie sie den ganzen Bau der Harnblase auffassen, durchaus ausser Betracht lasse, ist das, was diese beiden Untersucher fanden, folgendes: Erstens sahen sie grössere efferente Lymphgefässe zwischen der Muskularis und der Serosa an jeder Seite der Medianlinie: einige derselben gehen aufwärts nach dem Urachus, andere abwärts nach dem „Blasenhalse", und an diesen Stellen verlassen sie dann das Organ. Ferner sahen sie, dass diese grösseren Gefässe mit Lymphgefässen in Verbindung stehen, die schräg durch die Muskularis hindurchgehen, ziemlich weit sind und untereinander anastomosieren. Und schliesslich sahen sie, dass von den letzteren aus an der inneren Seite der Muskularis aufwärts nach der Mukosa hin unregelmässige Schlingen oder Ketten gehen, welche die hier gelegenen kleineren Arterien und Venen begleiten. Alle diese Gefässe waren klappenführend. Klappenlose, sammelnde Lymphgefässe, also Lymphkapillaren sahen sie nicht, und die oben erwähnten, nach der Mukosa hin verlaufenden Schlingen fassen sie deshalb als die extremste Form von Lymphgefässen der Blase, als eine Mischung sammelnder und efferenter Gefässe auf. Anders dagegen, was das Trigonum betrifft. Hier fanden sie in der Mukosa selbst wirkliche sammelnde Lymphgefässe. Diese sind ihrer Meinung nach die einzigen dieser Art, die in der Blase gefunden werden, und sie betrachten dieselben deswegen in technischer Beziehung als den Anfang der Lymphgefässe der Blase.

Dieselbe Methode wie Hoggan wandten 1872 Albarran und Lluria (1) auf die Blasenschleimhaut des Menschen und, wie sie meinten, mit positivem Resultat an. Die Blasenschleimhaut der Leiche eines sechzehnmonatlichen Kindes wurde ca. eine Stunde nach dem Tode in Behandlung genommen, und sie fanden hier ein Gefässnetz, von dem sie annahmen, es sei unbestreitbar ein Lymphgefässnetz.

Die beiden jüngsten Spezialarbeiten über die Frage sind endlich Gerotas (22) „Über die Anatomie und Physiologie der Harnblase", die 1897 erschien, und O. Pasteaus „État du système lymphatique dans les maladies de la vessie et de la prostate", aus dem Ende des Jahres 1898. Bei Gerota finden wir wieder wie bei Sappey die entschieden geäusserte Ansicht, dass die Schleimhaut durchaus ohne Lymphgefässe sei, und dass die am Trigonum dicht unter der Mukosa gelegenen Lymphgefässe nur zur Muskularis gehörten. Er untersuchte mehr als 40 Harnblasen von Menschen und verschiedene Tierharnblasen unter Anwendung verschiedener Methoden, stets jedoch, wie erwähnt, mit negativem Resultate hinsichtlich der Schleimhaut. Zugleich setzt er eine Berichtigung einer Stelle aus einer seiner früheren Arbeiten (21) „Über die Lymphgefässe und Lymphdrüsen der Nabelgegend und der Harnblase" hinzu, in welcher er zur entgegengesetzten Ansicht gelangt war: „Bei früheren Untersuchungen war ich zu der festen Überzeugung gekommen, dass die Blasenschleimhaut Lymphgefässe besässe. Das Präparat, das mich zu dieser Schlussfolgerung hinführte, war der Blase eines siebenmonatlichen Fötus entnommen. Die weitere mikroskopische Untersuchung ergab jedoch, dass das Netz, was ich für Lymphbahnen in der Mukosa gehalten hatte, zwar aus Lymphgefässen bestand, aber der Muskularis angehörte, indem die ausserordentlich dünne Schleimhaut es so durchschimmern liess, dass es den Anschein gewann, als liege es in der letzteren selbst."

Pasteau (53), der teils durch normal-anatomische, teils durch pathologisch-anatomische und teils durch klinische Untersuchungen an den Punkten, wo die normal-anatomische Untersuchung dies bisher nicht vermochte, Klarheit herbeizuschaffen sucht, kommt hinsichtlich unserer Frage zu dem Wahrscheinlichkeitsschlusse, dass es in der Mukosa keine Lymphgefässe gebe, dass „sich aber fast überall in der Submukosa ein Lymphgefässnetz finde, das jedoch schnell in der Muskularis verschwinde". Weder durch Injektion noch durch Imprägnation gelang es ihm, in der Mukosa zu finden, was er suchte, „sodass alle nun darin einig sind, zu sagen, dass man hier keine Lymphgefässe hat finden können". Was die Submukosa betrifft, scheint er sich wesentlich auf Hoggan zu stützen, dessen Zeichnungen er auch wiedergiebt. Im ganzen genommen sind es Hoggans Resultate und Ansichten, die er adoptiert, wenn auch nicht ganz korrekt, wie wir später sehen werden.

Hinsichtlich der anatomischen Hand- und Lehrbücher finden wir auch hier, den erwähnten Spezialarbeiten entsprechend, beide Ansichten vertreten. Gewöhnlich gleiten die Anatomen jedoch leicht über die Frage hinweg und besprechen die Verhältnisse der Mukosa entweder gar nicht oder nur in vagen Ausdrücken. Die meisten deutschen und englischen Anatomen schliessen sich zunächst Cruikshank, Mascagni und Teichmann, fast alle französischen dagegen Sappey an. Testut (65) [1894] tritt doch in allen Stücken Albarrans und Llurias Untersuchungen und Resultaten bei. In Dänemark ist die Frage nicht in der Litteratur behandelt worden, nur Rovsing (59) berührt sie 1899 und scheint sich am meisten dem letzten negativen Resultate Gerotas zuzuneigen, lässt die Frage aber dahingestellt bleiben.

Eigene Untersuchungen.

Mit der Frage nach den Lymphgefässen vor Augen habe ich die Harnblasen von mehr als 30 Menschen, teils aus dem Sektionssaale des hiesigen Kommunehospitals, teils und zumeist aus dem des hiesigen Blegdamshospitals, nebst ganz einzelnen Harnblasen von Tieren untersucht. Die Harnblasen der Menschen rührten wesentlichst von Kinderleichen her.

Die von mir angewandten Methoden waren teils Imprägnation mit Silbernitrat und Goldchlorid, teils Einstichsinjektion mit verschiedenen Flüssigkeiten.

Die Imprägnationsmethode wandte ich auf die von Hoggan angegebene Weise an. Die frischen Tier- und Menschenharnblasen — letztere konnte ich frühestens drei Stunden nach dem Tode zur Behandlung erhalten — wurden durch Aufblasen mit Luft entweder durch den einen Ureter oder durch die Urethra ausgespannt. Darauf wurde die Mukosa losdisseziert, was an der ganzen Blase leicht zu bewerkstelligen ist; selbst am Trigonum, wo die Schleimhaut bekanntlich ziemlich eng an die Muskularis angeheftet ist, und wo die Submukosa sehr dünn ist, bietet es bei einiger Übung keine besondere Schwierigkeit dar, die Mukosa völlig rein und ganz ohne Muskelbündel loszutrennen. Stücke der solchergestalt abdissezierten Schleimhaut wurden darauf mit Hülfe von Glasnadeln auf Korkringen ausgespannt, durch leichtes Abschaben mit dem Messer vom Epithel befreit und darauf ca. fünf Minuten lang in eine 1prozentige Lösung von Nitras argenticus gelegt. Nach Verlauf dieser Zeit wurden sie nach vorhergehendem Auswaschen mit destilliertem Wasser ½ bis 1 Minute lang in einer 2prozentigen Lösung von Goldchlorid behandelt. Schliesslich wurde das Präparat in destilliertem Wasser hingestellt und der Einwirkung des Lichtes so lange ausgesetzt, bis die Goldreaktion eintrat, d. h. bis es rotviolett gefärbt war. Die mikroskopische Untersuchung wurde

nun in Glycerin oder in Kanadabalsam unternommen, in letzterem Falle natürlich nach Entwässerung und Klärung in ätherischem Öl. Damit die Präparate sich erhalten können, indem sie sonst mit der Zeit ganz schwarz werden, müssen sie ca. fünf Minuten hindurch in einer Lösung von Hyposulfis natricus fixiert werden; ich benutzte eine ca. 12prozentige Lösung.

Ich bemerke sogleich, dass es mir trotz zahlreicher Versuche nach dieser Methode nicht ein einziges Mal gelang, etwas zum Vorschein zu bringen, das ich mit Bestimmtheit als Lymphgefässnetz hätte deuten können, und dass ich nur einzelne Male etwas dem Ähnliches sah. Dagegen erhielt ich stets ein Gefässnetz, das unter dem Mikroskop gegen das übrige dunkelrotviolette Schleimhautgewebe wie ein helleres, scharf gezeichnetes Maschennetz aussah, es waren aber ebenfalls stets nur Blutgefässnetze. Allerdings können die Blutkapillaren, nach dieser Methode dargestellt, wodurch ihre Konturen oft mehr unregelmässig erscheinen mit gleichsam weiteren Lumina, und Erweiterungen und Verengerungen stärker hervortreten, bis zu einem gewissen Grade Lymphgefässe simulieren, und dies gilt noch mehr von dem mit den Kapillaren in Verbindung stehenden feinen Venenplexus am untersten Abschnitt der Mukosa um die Urethralmündung; bei näherer Untersuchung entdeckt man aber leicht die wirklichen Verhältnisse, und nicht zum wenigsten durch Vergleich mit Präparaten, deren Blutgefässe injiziert wurden, wird man mit Sicherheit zu konstatieren vermögen, dass das Hervorgerufene ein Bild von Blutgefässnetzen ist. Die hier besprochenen Präparate sind in jeder Beziehung den von Albarran (1) und Gerota (22) abgebildeten ähnlich, und ich kann daher auf die Zeichnungen dieser Forscher verweisen. Gerota sagt also mit völligem Recht, dass das hier Gesehene nur Blutkapillaren sind, und dass Albarran sich irrt, wenn er dasselbe für ein Lymphgefässnetz hält: „Durch die Anwendung dieser leicht trügerischen Methode kam es, dass Albarran an

der Leiche eines Mädchens von 19 Monaten das schöne Netz von Lymphkapillaren zu sehen meinte, das er in der Fig. 5 seiner Arbeit abbildet, ein Präparat, das dreiviertel Stunden nach dem Tode hergestellt war; wie wir aber bald nachweisen werden, war das, was Albarran sah und abbildete, nichts als ein Blutgefässnetz. Übrigens erkannte Albarran später selbst seinen Irrtum an, und in Pasteaus (53) oben erwähnter Arbeit autorisierte er ihn, dies zu erklären.

Da die Verhältnisse der Blutbahnen sich indes nach anderen Methoden wohl besser und sicherer untersuchen lassen, werde ich mich hier nicht näher darauf einlassen und nur anführen, dass ich der ferneren Kontrolle wegen gleichzeitig, d. h. an demselben Präparate Blutgefässinjektion und doppelte Imprägnation anwandte. Auf gewöhnliche Weise injizierte ich durch beide Art. iliac. int. — wie unten näher angegeben wird — Berlinerblau, nahm darauf die Harnblase heraus, dissezierte geschwind ein Stückchen Schleimhaut ab und behandelte dieses darauf mit Silbernitrat und Goldchlorid. An dem fertigen Präparate sah man nun dasselbe Bild wie vorher, nur mit dem Unterschied, dass das Gefässnetz hier mit einer hellgelben Masse angefüllt war, indem die blaue Farbe des Injektionsstoffes durch die Behandlung mit den Imprägnationsflüssigkeiten in eine gelbe verwandelt wurde. Es waren also auch hier keine Bilder oder Konturen anderer Gefässnetze zu gewahren.

Wie oben erwähnt, sah ich indes einzelne Male etwas den Lymphgefässen Ähnliches. Es handelte sich hier um die Harnblasenschleimhaut des Schafes und des Schweines. Ausser dem Blutgefässnetze, das sich auf gewöhnliche Weise präsentierte, sah man hier zugleich das Bild eines groben Netzes, das aus helleren, unregelmässigen, gewundenen Zügen viel dickeren und mehr unregelmässigen Kalibers als die Blutgefässe bestand; und nicht nur makroskopisch, sondern auch bei schwacher Vergrösserung konnte dasselbe stark an das Lymphkapillarennetz

erinnern, das ich später mittelst der Einstichsinjektionsmethode zu sehen bekam. Weder bei schwacher noch starker Vergrösserung war ich jedoch imstande, die Charakteristika zu unterscheiden, die das erwähnte Netz mit Sicherheit als Lymphgefässe kennzeichnen sollten. — Dass es nichtsdestoweniger möglich ist, mittelst dieser Methode die Lymphgefässe der Harnblasenschleimhaut darzustellen, lässt sich nicht bezweifeln. — Selbst wenn das von Hoggan (33) Abgebildete wohl nicht immer Lymphgefässe sind — seine Fig. 1 ähnelt z. B. viel mehr den Venen, die hier teilweise die Arterien begleiten —, ist es doch keinem Zweifel unterworfen, dass z. B. das, was er an der Schleimhaut des Trigonums erblickte und abbildete, Lymphgefässe sind, und diese sind denn auch in hohem Grade denen ähnlich, die ich auf andere Weise im Menschen fand.

Während ich also durch die Imprägnationsmethode nicht weiter kam als Albarran, Gerota und Pasteau, gelangte ich dagegen mittelst der Einstichsinjektionen zu einem positiven Resultate, sodass mir hierdurch der Nachweis glückte, dass die Harnblasenschleimhaut dennoch Lymphgefässe besitzt.

Was die Injektionsflüssigkeiten betrifft, von deren Gebrauch hier die Rede sein konnte, war es natürlich sofort klar, dass nur solche sich anwenden liessen, die eine mikroskopische Untersuchung des Präparats gestatteten. Auf Quecksilber, das anderswo so viel benutzt wird und so gute Resultate giebt, musste ich deshalb verzichten. Unter den vielen anderen Flüssigkeiten, die man empfohlen hat, deren Aufzählung hier aber nicht notwendig scheint, versuchte ich vorzüglich in Wasser aufgelöstes Berlinerblau und die jüngst von Gerota (20) angegebenen und sehr empfohlenen Injektionsmassen. Da er seiner blauen Injektionsmasse besonderen Wert beizulegen scheint, benutzte ich hauptsächlich diese. Sie wird aus dem sogenannten Preussischblau oder Pariserblau, reinem Terpentinöl und Äther bereitet. 2 Gramm des Farbstoffes werden in einem porzella-

nenen Mörser mit 3 Gramm reinen Terpentinöls energisch zusammengerieben, worauf 15 Gramm Äther zugesetzt werden; hierauf wird durch doppelt zusammengelegte feine Leinwand filtriert und die Flüssigkeit wird in einer Flasche mit gut schliessendem gläsernem Stöpsel aufbewahrt. Die andere von mir benutzte Gerotasche Masse ist die rote; sie wird ähnlicherweise bereitet: 5 Gramm des feinst pulverisierten Zinnobers werden in einem erwärmten porzellanenen Mörser mit 15—20 Tropfen ungekochten Leinöls zu einem zähen Teige zusammengerieben; dieser wird mit 3 Gramm Terpentinöl und 5 Gramm Chloroform aufgeschlemmt, darauf filtriert und wie oben aufbewahrt. Von beiden Flüssigkeiten, namentlich aber von der roten, gilt es, dass sie nur in kleinen Mengen zubereitet werden dürfen, da sie in frischem Zustande angewandt werden müssen. Die blaue hält sich besser, und verdichtet sie sich zu sehr wegen Verdampfung, so kann man sie vor dem Gebrauch mit Äther verdünnen. Die Vorzüge dieser Flüssigkeiten bestehen darin, dass der Farbstoff in ihnen als äusserst feine Körnchen verteilt ist, und dass hierdurch die Anwendung der feinsten Kapillar-Glasspitzen ermöglicht wird. Dass die Feinheit der Färbmasse ihr, wie Gerota hervorhebt, den Durchgang durch die Lymphglandeln gestattet, habe auch ich erkannt, jedenfalls was die blaue betrifft. Dass sie die Gewebe natürlich nicht färben und dass sie nicht wieder aus den Gefässen herausfliessen, bedarf wohl keiner Erwähnung. Dass sie leichter als andere Injektionsmassen, z. B. eine Lösung von Berlinerblau, eindringen und deshalb geringeren Druck erfordern sollten, habe ich dagegen nicht bemerkt.

Mit diesen Flüssigkeiten sowohl als mit einer Lösung von Berlinerblau vermochte ich die Lymphgefässe der Muskularis zu injizieren; obschon ich sie aber zahllose Male in der Mukosa versuchte, erreichte ich damit doch fast durchaus nichts Positives. Nur ganz andeutungsweise konnte ich bei mikroskopischer

Untersuchung der Schleimhaut am Rande der Farbstoffextravasate undeutliche Umrisse und Lumina erblicken, die man für Lymphgefässe halten könnte; ich wurde hierdurch indes bewogen, meine Versuche fortzusetzen. Die Flüssigkeit, der ich es verdanke, dass ich endlich die Lymphgefässe der Mukosa wahrnahm, ist dagegen wohl noch nie zu diesem Zwecke versucht worden — zur Injektion der Blutgefässe hat man sie freilich schon benützt. Sie besteht nur aus chinesischer Tusche, in Wasser ausgerieben. Seitdem benutzte ich sie ausschliesslich, und auf diese Weise ist es mir mehrmals gelungen, die Lymphkapillaren injiziert zu bekommen, wenn auch jedesmal nur in kleineren Teilen der Schleimhaut. Die feinste chinesische Tusche wird in einer reinen Schale mit nach und nach zugesetztem Wasser ausgerieben. Hat man eine passende Menge, so wird sie dergestalt für den Gebrauch aufgehoben, dass sie keiner Beimischung mit Staubpartikeln oder ähnlichem ausgesetzt ist. Unter dem Mikroskope kann man die Feinheit der Tuschkörnchen kontrollieren, indem es nämlich ebenso wie mit Gerotas Massen darauf ankommt, dass sie fein genug sind, um alle Verengerungen der Lymphgefässe und vor allen Dingen selbstverständlich die Kapillarglaskanüle der Spritze, die hier ja immer sehr fein ist, passieren zu können. Die Flüssigkeit lässt sich beliebig lange aufbewahren, braucht nur vor dem Gebrauche ein wenig geschüttelt zu werden, und wird dann in die unten besprochene Spritze aufgesaugt, indem sie zugleich durch Leder filtriert wird. Ein Stückchen gewöhnlichen Waschleders wird mit dünnem Bindfaden straff über die Mündung des metallenen Endstückes gebunden, das zur Aufnahme der Glaskanüle bestimmt ist; beim Aufsaugen, während dessen das ganze Stückchen Leder unter der Oberfläche der Flüssigkeit liegen muss, werden nun die möglicherweise zu grossen Farbkörnchen zurückgehalten. Diese Injektionsflüssigkeit, die sich leicht herstellen lässt und grössere Reinlichkeit als Gerotas Ölfarben bietet, eignet sich vorzüglich

für die mikroskopische Untersuchung der Präparate. Ist die Flüssigkeit nicht gar zu konzentriert, so sieht man die Tuschkörnchen in den Lumina der Gefässe fein verteilt, so zwar, dass sie sich besonders an deren Peripherien anhäufen. Hierdurch treten die Konturen scharf hervor, und da die Körnchen sich zugleich überall da ansammeln, wo sich schärfere Einschnitte finden, z. B. an der Mündung in Ampullen, an Klappenbildungen u. dgl., treten solche Eigentümlichkeiten auch ausserordentlich deutlich hervor. Da ferner die Lymphgefässe sich trotz der Injektion auf diese Weise durchsichtig erhalten, wird es hierdurch möglich, ihre Lage und ihr Verhalten zu den Umgebungen genau zu untersuchen, nicht zum wenigsten also ihr Verhalten zu den Blutgefässen, besonders wenn diese, wie wir später sehen werden, mit anderen Farbmassen injiziert sind. Dass das Präparat sich zugleich nachfärben lässt, folgt von selbst.

Die Injektionsspritze, deren ich mich bediente, ist in allen Stücken eine Nachahmung der von Gerota empfohlenen. Eine gewöhnliche, ca. 10 ccm fassende Pferdemorphinspritze ist dergestalt umgebildet, dass das gewöhnliche Endstück der Kanüle durch ein anderes, mit einem kleinen ca. 2 cm langen Metallcylinder versehenes ersetzt ist. Dieser zur Aufnahme des dicken Teiles der Glaskanüle bestimmte Metallcylinder hat ein inneres Schraubengewinde. Die Glaskanüle, die einen äusseren Diameter von reichlich 4 mm hat, wird an der Strecke, die in den Cylinder eingeschraubt werden soll, mit einem Streifen dünnen Handschuhleders umwunden. Um dieses Festschrauben zu erleichtern, ist der Cylinder an seiner Mündung von grösserer Weite als weiter unten, und damit das oben erwähnte Filtrierleder nicht beim Festbinden abgleitet, ist die Mündung des Cylinders zugleich mit einem hervorspringenden Rande umgeben. Die Packungen der Spritze müssen aus Kautschuk und ihr Kolben aus Metall bestehen, oder jedenfalls muss letzterer mit einer Metallplatte an der der Flüssigkeit zugekehrten Seite versehen

sein. Sind diese Teile aus Leder, so werden leicht Partikelchen abgerissen, welche die Kanüle verstopfen. Diese ist, wie gesagt, ein ca. 4 mm starkes Glasrohr, dessen eines Ende in eine feine und spitze Kapillarröhre ausgezogen ist. Beim Ausziehen dieser Kapillarröhren kommt es darauf an, sie möglichst kurz und spitz zugleich zu erhalten.

Bei den Einstichen kommt es natürlich darauf an, die Spitze der Spritze möglichst ruhig in der Mukosa selbst zu halten, denn sobald sie in die lockere Submukosa hinabgleitet, bildet sich hier sogleich ein Farbenextravasat. Wo die Submukosa dagegen straffer ist, also am Trigonum, in der Gegend um die Urethralmündung und an den von den Ureteren gebildeten Vorsprüngen hinauf, ist die Sache leichter, da die Wände der Lymphgefässe hier festere Gewebe zur Stütze haben, und aus Einstichen in die äusseren Ränder dieser Stellen kann man die Lymphgefässe in bedeutend grösserer Höhe der Harnblasenschleimhaut injizieren, so z. B., was den Fundus betrifft, durch Einstich an der oberen Grenze des Trigonums, was die seitlichen Teile betrifft, durch Einstich in der Nähe der Uretermündungen, und was die vordere Wand betrifft, ca. $1^1/_2$ cm vor und über der Urethralmündung. — Durch Einstiche in die oberen Teile der Blase, und namentlich in den Vertex brachte ich nur ganz andeutungsweise und unsicher Lymphgefässe zum Vorschein; dass sie darum hier fehlen sollten, glaube ich keineswegs, es gelang mir aber nicht, sie hier zu injizieren.

Wie schon genannt, werden durch Einstichsinjektion in der ganz überwiegenden Anzahl der Fälle die Blutgefässe statt der Lymphgefässe angefüllt, nicht weil die Spitze der Spritze jene leichter trifft als diese, sondern weil die Blutgefässe mit ihren dickeren Wänden weniger leicht gesprengt werden als letztere; oft werden die Gefässe beider Arten angefüllt, am seltensten, wie gesagt, die Lymphgefässe allein.



Fig 12

Fig 18

Fig 21



Fig 13

Fig 16.

Fig 19

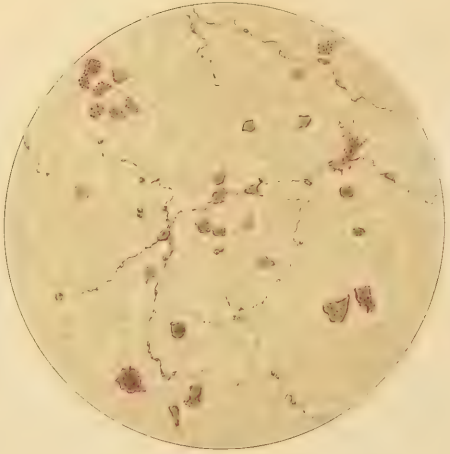

Fig 20

Fig 17



Fig 14



Fig 15.

Teils weil ich nun glaubte, es würde weniger leicht einiges der Injektionsmasse in die Blutgefässe dringen, wenn diese vorher von einer anderen Masse angefüllt wären, und teils weil es, um Verwechselungen wie die früher eingetretenen zu vermeiden, zweckmässig war, an demselben Präparate sowohl Blut- als Lymphkapillaren zu sehen, injizierte ich gewöhnlich die Blutbahnen erst centrifugal und wandte darauf die Einstichsinjektion an.

Zur Injektion der Blutgefässe benützte ich entweder eine Lösung von Berlinerblau oder auch Karmingelatine. An den Leichen erwachsener oder halberwachsener Individuen injizierte ich nach Unterbindung der Art. glutaea superior und meistens auch der Art. glut. inferior durch die Art. hypogastricae, an Kinderleichen injizierte ich nach Unterbindung der Art. iliacae externae durch die Art. iliacae communes, und waren es Leichen von ganz kleinen Kindern, so benutzte ich die Aorta, ebenfalls aber nach Unterbindung der Art. iliac. ext. In allen Fällen wurde die Injektion also an beiden Seiten unternommen. Bei Anwendung von Karmingelatine wurden die Beckenhöhle und die Vesika erst mit warmem und sofort nach der Injektion mit möglichst kaltem Wasser gefüllt. In allen Fällen wurde ein kleiner Teil der Vesika geöffnet, um somit die Injektion der Schleimhaut kontrollieren zu können. War die Injektion so vollständig wie möglich gemacht und die Karmingelatine, wenn solche benutzt wurde, steif geworden, so wurde die Vesika herausgenommen, der Länge nach in der vorderen Wand aufgeschnitten, und darauf fanden die Einstichsinjektionen in die Schleimhaut statt. Die Vesika wurde darauf in Alkohol gelegt, um die Farbstoffe besser zu fixieren, und kurz darnach wurde schliesslich die Mukosa an denjenigen Stellen disseziert, die makroskopisch den Anlass geben konnten, eine Injektion der Lymphgefässe zu vermuten. Bei der mikroskopischen Untersuchung verfuhr ich nun auf gewöhnliche Weise; meistens

wurden die Präparate mit Alaunkarmin nachgefärbt und in Xylol-Kanadabalsam untersucht. Die Färbung könnte vielleicht überflüssig erscheinen, ich wandte sie aber an, um sicher zu gehen, dass die Schleimhaut rein abgetrennt sei. An ungefärbten Präparaten kann es mitunter nämlich schwierig sein, zu entscheiden, ob nicht einzelne Muskelbündel hängen geblieben sind, an gefärbten werden diese sich dagegen sogleich verraten.

Es erwies sich nun, dass die Blutgefässe zwar in weit weniger Fällen als vorher hatten die Einstichsinjektionsflüssigkeit eindringen lassen, die blaue oder rote Masse in ihren Lumina, am meisten in denen der Venen, sah man indes nicht so gar selten von einer Zone der Tuschfarbe umgeben; dies rührt natürlich teils davon her, dass die Spitze der Spritze dennoch in dieselbe eingedrungen ist, teils davon, dass sie durch die centrifugale Injektion mangelhaft gefüllt worden waren, teils davon, dass bei der Einstichsinjektion zu starker Druck angewandt wurde.

Wo die Spitze der Spritze dagegen Lymphgefässe getroffen hatte und der Zweck der Einstichsinjektion mithin erreicht war, sah man ein charakteristisches Lymphgefässnetz, mit Tuschkörnchen gefüllt, das gegen die mit einer anderen Färbmasse gefüllten Blutgefässe stark abstach und ohne Spur von Verbindung mit diesen war.

Das Netz, das die Lymphgefässe in der Mukosa der Blase bilden, unterscheidet sich nicht wesentlich von ähnlichen Lymphgefässnetzen an anderen Stellen. Die teils sehr weiten und teils sehr schmalen Lumina, ihr plötzlicher Übergang ineinander, die charakteristischen Ampullenbildungen, die eigentümliche und verwickelte Art der Verästelung und endlich der Übergang in klappenführende Gefässe finden sich hier wie anderswo. Vielleicht äussert sich die Ampullenbildung hier noch stärker. Die ableitenden Gefässe, welche Klappen und die hiermit zusam-

mengehenden charakteristischen Ausbuchtungen haben, steigen in die Submukosa und von hier weiter bis zur Muskularis hinab, mit deren Lymphgefässen sie in Verbindung stehen.

Was die Lage des Lymphgefässnetzes rücksichtlich der Blutbahnen betrifft, so liegt es hier wie in anderen Schleimhäuten, von der Epithelfläche aus gesehen, profund im Verhältnis zu den Blutkapillaren, dagegen superfiziell im Verhältnis zu den Arterien und den grösseren Venen der Mukosa. Hinsichtlich der kleineren Venen und der oben erwähnten feinen Venenplexus giebt es keine bestimmte Regel, die Lymphgefässe verlaufen bald über, bald unter denselben. Die klappenführenden, in die Submukosa hinabsteigenden Lymphgefässe, gehen in der Mukosa unter den Arterien sowohl als unter den Venen.

In nebenstehender Fig. 1, die nach einem Präparat aus dem Fundus gezeichnet ist, wo alle diese Verhältnisse gleichzeitig zu sehen waren — die Blutgefässe sind mit Berlinerblau injiziert — sind l l die mit Tusche injizierten Lymphgefässe, A eine Arterie in der Tiefe der Mukosa und zum Teil in der Submukosa, a a Arterien der Mukosa, die, wie gesagt, hinsichtlich der Lymphgefässe profund liegen, c c Blutkapillaren und V V Venen. L ist ein ableitendes Lymphgefäss, das in die Submukosa, mithin unter allen Blutgefässen der Mukosa verläuft. Bei x und k sieht man die der Klappenbildung in demselben entsprechenden Charakteristika, nämlich die in peripherer Richtung liegende Verengerung und die in centraler Richtung liegende Ausbuchtung. Fig. 2 zeigt die Stelle k, die in der Fig. 1 ja von den oberflächlichen Lymphgefässen verdeckt wird, bei tieferer Einstellung, und illustriert u. a. auch einen der Vorzüge der angewandten Injektionsmasse, nämlich deren Durchsichtigkeit.

Dass die Lymphgefässe am Trigonum reichlicher sein sollten als im Fundus und an den Seiten, wie einige der älteren Forscher meinen, machte sich mir nicht bemerkbar Ein anderes ist es, dass sie am Trigonum vielleicht leichter zu injizieren

sind, wenn hier überhaupt von Leichtigkeit die Rede sein kann, da es zunächst als ein Glücksfall zu betrachten ist, wenn es gelingt.

Sollte es aus dem bereits Hervorgehobenen nun nicht hinlänglich klar hervorgehen, dass es sich hier wirklich um Lymphgefässe handelt, so wollen wir sehen, wofür man diese denn sonst wohl halten könnte. Es ist nicht überflüssig, sich näher hierauf einzulassen, wie es vielleicht scheinen möchte, denn wie bemerkt, sind es ja besonders anerkannte Forscher, die die Existenz von Lymphgefässen hier entschieden in Abrede stellen. — Dass das, was wir erblicken, Kunsterzeugnisse und keine präformierten Bahnen sein sollten, wird wahrscheinlich wohl niemand behaupten; ebensowenig kann ich mir den Einwurf erhoben denken, es sollten Arterien oder Blutkapillaren sein. Könnten es aber nicht feine Venenplexus sein? — Solche sind ja gerade hier zu finden. — Diese feinen Venenplexus, auf die ich mehrmals hingedeutet habe, und die zu untersuchen ich so oft die Gelegenheit hatte, nicht zum wenigsten weil sie, wie gesagt, bei den Einstichsinjektionen sich viel leichter füllen als die Lymphgefässe, finden sich am entschiedensten ausgeprägt am Trigonum, überhaupt aber um die Urethralmündung am untersten Teil der Gegend, die man in alten Tagen das „Collum vesicae" nannte. Ihre Verbreitung und Reichlichkeit ist im ganzen etwas variierend, und bei Kindern sind sie stets weniger entwickelt als bei Erwachsenen. Sie liegen in der Schleimhaut selbst und bestehen aus mehr oder weniger feinen Stämmen, die durch Verschlingungen und zahlreiche Kommunikationen ein Netz bilden, dessen Maschen im ganzen sehr unregelmässige Formen erhalten. Die Formen und die Grösse der Maschen variieren indes natürlich nach dem Grade der Ausspannung, in welchem die Schleimhaut sich zufällig befindet. — Diese Venenplexus, könnte man also einwenden, finden sich ja gerade wenigstens an einem Teile der Stellen, an welchen meine Lymphgefässinjektion gelang, und es

wäre vielleicht denkbar, dass es auf Abnormitäten beruhte, wenn ich eine Lymphgefässinjektion auch an solchen Stellen erzielte, wo sonst Venusplexus fehlen, sodass eben diese Blasen Ausnahmen wären, die eine weitere Verbreitung des Venennetzes hätten als die normale. Und, könnte man ferner einwenden, selbst wenn die besprochenen Venenplexus sonst nicht dasselbe Aussehen hätten, wie z. B. in der Fig. 1 die tuschinjizierten Gefässe, könnten es teilweise Kunsterzeugnisse derselben sein, Erscheinungen, die von der Einstichsinjektion herrührten. Wären die Venen nämlich vorher varikös, so liesse sich denken, dass der starke und auf ein begrenztes Gebiet wirkende Druck infolge der Injektion die möglicherweise dünneren Wände der Varikositäten verhältnismässig stärker als die weniger nachgiebigen Wände der anderen Stellen ausspannte, und dass auf diese Weise das Ganze das erwähnte Aussehen annehmen könnte. — Dass alle diese Einwürfe und Hypothesen in der That aber keine Geltung haben, wird aus dem folgenden hervorgehen. — Mit den erwähnten Möglichkeiten vor Augen untersuchte ich die Venenplexus teils mittelst Injektion durch die Arterien, teils mittelst Injektion durch die Vena dorsalis penis nach Unterbindung der Vena femorales und der Vena cava inf. nach Gillettes (24) Anleitung, und teils mittels Einstichsinjektion — und auch mit Tusche —; nach allen diesen Injektionen haben die Venen aber dasselbe Aussehen, und nie ist etwas zu erblicken, das sich irgendwie mit den z. B. in Fig. 1 sichtbaren Ampullenbildungen vergleichen liesse. Zweitens sieht man, wie oben angedeutet, an einigen meiner Präparate sowohl Lymphgefässe als Venenplexus an derselben Stelle mit je ihrem Farbstoff injiziert; drittens konnte ich nach Einstichen in die Schleimhaut die Lymphgefässe von hier bis in die Submukosa und weiter bis in die Muskularis verfolgen (Fig. 3), wo sie hinlänglich charakteristisch sind, um sich jeglicher Missdeutung zu entziehen; und endlich sieht man, wenn von den Venenplexus die Rede ist, nie etwas den Klappenbildungen Ähnliches.

Dass das Lymphgefässnetz in der Mukosa selbst liegt, geht nicht nur daraus hervor, dass durchaus kein Muskelbündel zu sehen ist — die Präparate sind, wie erwähnt, nachgefärbt —, sondern auch zugleich aus der Lage dieses Gefässnetzes zu den Blutgefässen. Wie schon gesagt und in Fig. 1 gezeigt, liegen die Lymphkapillaren nämlich unmittelbar unter dem Blutkapillarnetze, und letzteres liegt bekanntlich, wie ich auch später erwähnen werde, so superfiziell in der Schleimhaut, wie nur irgend möglich, nämlich fast intraepithelial. Die Lymphkapillaren liegen ferner über den Arterien in der Mukosa, und nur die efferenten, klappenführenden Lymphgefässe verlaufen unter diesen bis in die Submukosa. Also schon aus dieser Lagerung zwischen den Blutkapillaren nach oben und den Arterien und zum Teil den Venen der Mukosa nach unten, wird es einleuchtend, dass das Lymphgefässnetz eben in der Mukosa enthalten ist. — Hoggan, (33) der ja, wie gesagt, nur am Trigonum Lymphkapillaren in der eigentlichen Schleimhaut fand, giebt auch bestimmt an, dass sie unmittelbar unter dem Blutgefässnetze liegen. Wenn Pasteau (53) daher diese Gefässe als „Lymphatiques de la sous-muqueuse" beschreibt und abbildet (Fig. 4, pag. 23), ist dies nicht ganz korrekt. Dies hat Hgogau nicht gemeint. Wäre dies seine Ansicht gewesen, so müsste man jedenfalls voraussetzen, er habe irrtümlicherweise geglaubt, die Blutkapillaren lägen sehr profund in der Schleimhaut; es liegt aber kein Grund vor, dies anzunehmen.

Ich glaube nicht, dass sich noch mehr Irrtumsquellen als die eben genannten denken lassen, und es scheint mir deshalb ausser allen Zweifel gestellt, dass die Harnblasenschleimhaut Lymphgefässe besitzt, wenigstens was den untersten Aschnitt der Blase betrifft. Mit Bezug auf den Vertex und den grössten Teil des Korpus vermag ich, wie erwähnt, nur zu sagen, dass es mir nicht gelang, solche hier zu injizieren. Dass sie hier gänzlich fehlen sollten, kommt mir wenig wahrscheinlich vor.

Untersuchungen auf Drüsen.

Die zweite Frage, die ich aufgenommen habe, und die ebenso wie die vorhergehende viele Diskussion veranlasst hat, ist die, ob sich in der Harnblasenschleimhaut Drüsen finden oder nicht. Sieht man in der Litteratur nach, so trifft man sehr geteilte Ansichten hierüber an. Im ganzen wird es sich indes erweisen, dass insofern Übereinstimmung herrscht, als die allermeisten älteren Autoren, unter ihnen auch diejenigen, welche sich auf selbständige Untersuchungen stützen, eine bejahende Antwort geben, während die meisten jüngeren Untersucher, deren Resultate schon in die neueren Auflagen der anatomischen Lehrbücher aufgenommen sind, die Frage verneinen oder die Existenz von Drüsen allenfalls stark bezweifeln.

In Betreff des Aussehens, der Art und der Lagerung der eventuellen Drüsen in der Schleimhaut sind die Angaben indes ebenso wenig übereinstimmend; nach einigen finden sie sich überall in der Blase, nach anderen nur um die Urethralmündung, bald werden sie tubulös, bald acinös genannt u. s. w. — Bevor wir die zu verschiedenen Zeiten zur Geltung gekommenen verschiedenen Ansichten ein wenig näher betrachten, soll nur bemerkt werden, dass die Frage ebenso wie die vorhergehende keineswegs nur anatomisches Interesse darbietet; Bedeutung hat sie u. a. auch für die Pathogenese der Cysten in der Blase, und gewiss ist sie auch mit der Hypertrophie des sogenannten mittleren Prostatalappens in Verbindung zu setzen, was wir später berühren werden.

Es würde zu weit führen, die Äusserungen aller älteren Autoren über die Frage zu citieren, und das Ergebnis würde der angewandten Zeit nicht entsprechen, da viele derselben leicht darüber hinweggleiten, so dass man doch nichts Näheres erfährt,

wodurch man sich einen bestimmten Begriff davon bilden könnte, was sie denn eigentlich gesehen haben. Ich begnüge mich deshalb damit, diejenigen zu nennen, die sich etwas näher hierauf eingelassen und sich entschiedener geäussert haben.

Unter diesen ist vor allen Koelliker (39) [1854] zu nennen. Ihm zufolge „finden sich im Blasenhalse und gegen den Grund zu kleine Drüsen in Form einfacher, birnförmiger Schläuche oder Aggregate von solchen (einfach traubige Drüsen). Dieselben haben bei einer Grösse von 0,04—0,24‴ Öffnungen von 0,02—0,05‴, ein cylindrisches Epithel und einen hellen Schleim als Inhalt. In pathologischen Fällen sind dieselben, wie ich mit Virchow sehe, hier und da vergrössert und mit weisslichen Schleimpropfen gefüllt.“ Zugleich liefert Koelliker die Zeichnung einer Drüse.

Luschka (48) [1864] äussert sich auf ziemlich ähnliche Weise. Nachdem er erwähnt hat, dass Papillen sich nur ziemlich selten an der Blasenschleimhaut finden, setzt er fort: „Auch mit Drüsen ist diese Membran sehr sparsam ausgestattet, indem gewöhnlich nur wenige, kolbenähnlich geformte, durchschnittlich 0,08 mm lange Schläuche am Urethralende der Blase angebracht sind, wo sie übrigens bei Verstopfung ihrer Mündungen durch Ansammlung des Sekretes, das nicht selten bräunliche, konzentrisch geschichtete Körperchen enthält, beachtenswerte mechanische Hindernisse abgeben können.“

Henle (30) [1873] erwähnt in aller Kürze, dass sich in der Blase in der Nähe der Urethra mitunter kleine Drüsen derselben Beschaffenheit wie die in der Urethra um den Folliculus seminalis angetroffenen finden.

Obersteiners (51) [1871] Erwähnung der Drüsen trifft fast mit Henles Äusserung zusammen, doch setzt er hinzu: „Sie scheinen besonders in den ersten Lebensjahren spärlicher vorhanden zu sein, was auf eine Neubildung dieser Drüsen noch

ziemlich spät nach der Geburt hinweisen würde.“ Wie wir später sehen werden, bekommt er recht mit dieser Vermutung, denn eben letzteres findet statt.

Krause (38) [1879] bespricht teils acinöse Drüsen mit cylindrischem Epithel in den Ausführungsgängen, teils runde und ovale Krypten.

Oberdieck (50) [1884] untersuchte 5 Menschenblasen und fand nur in einer derselben runde und ovale, nicht sehr zahlreiche Krypten mit Cylinderepithel, deren einige die Form eines griechischen Omega hatten.

Sappey (61) [1889] vermochte keine Drüsen zu finden und bestreitet deren Existenz so lange, bis die Anatomen, die solche gesehen zu haben behaupteten, ihre Ansicht durch handgreifliche Thatsachen stützen würden.

Hollstein (34) [1873], Stöhr (63) [1889] und Gegenbaur (19) [1892] sprechen alle von Drüsen in der Blase, Quain-Hoffmann (55) [1892] sogar von Drüsen überall in der Blase, wie früher Cruveilhier (12) [1843]; mit Ausnahme des letzteren, der sie „sous la forme de vésicules miliaires“ sah, stützt sich keiner dieser Autoren auf eigne Untersuchungen. In der letzten Auflage von Quains Anatomie (56) [1896] ist deshalb auch nach dem Erscheinen der neueren Untersuchungen ein völliger Umschlag eingetreten, und den Resultaten derselben gemäss wird erklärt: „Es giebt keine wirklichen Drüsen in der Blase, an einigen Stellen finden sich aber abwärts wachsende Verlängerungen der tieferen Epithelzellen der Mukosa, und diese wurden zuweilen als wirkliche Drüsen beschrieben.“ Dasselbe ist mit Stöhr der Fall, der sich z. B. in der 6. Auflage seiner Histologie (1894) ähnlicherweise äussert.

Unter den neueren französischen Anatomen liefert Testut (65) [1894], der sich auf Albarrans (1) Untersuchungen zu stützen scheint, seinen Beitrag zur Frage auf folgende Weise: „Am Trigonum und in der Gegend um das Collum vesicae

sendet das Epithel mehr oder weniger entwickelte Verlängerungen oder Sprossen, die bald einzeln und cylindrisch, bald mehrlappig sind, in die Mukosa, in deren Gewebe sie mehr oder weniger tief eindringen. Dies sind rudimentäre, nur wenig entwickelte Drüsen, welche die Fortsetzung der an der Urethralschleimhaut befindlichen Drüsen bilden. Sie besitzen in der That keine Membrana propria und ihre sekretorischen Elemente sind durch ein mehrschichtiges Cylinderepithel vertreten, welches die grösste Analogie mit den tiefen Blasenepithelzellen zeigt. In ihrem Centrum finden sich zuweilen Hohlräume, denen ähnlich, die wir vor kurzem in der Epithelschicht selbst beschrieben." — Es wird hier auf das von Tourneux und Hermann (68) Gefundene hingedeutet, womit wir uns später beschäftigen werden. — Er setzt fort: „Ausserhalb des Collum und des Trigonum kann man noch analoge Drüsen antreffen. Albarran sah solche an der vorderen Wand der Blase, ohne dass von irgend einer pathologischen Umwandlung die Rede gewesen wäre. Sie sind aber mehr zerstreut und noch rudimentärer. Meistens sind sie nur einfache muköse Krypten, deren Epithel sich nur wenig oder gar nicht von dem Blasenepithel unterscheidet."

Die neueren Untersuchungen, auf die wir schon mehrmals hindeuteten, und die den Anlass gaben, dass die zuletzt erschienenen Lehrbücher die Existenz der Glandeln in Abrede stellen, rühren von v. Brunn, Aschoff und Hey her.

A. v. Brunn (6) [1893] untersuchte die Urinorgane an zwei gesunden hingerichteten Männern und fand nirgends in der Blase Drüsen, auch nicht in der Nähe des Orificium intern. urethrae. Dagegen fand er überall, das oberste Drittel ausgenommen, eine — wie er zu glauben scheint — nicht früher beschriebene Eigentümlichkeit der Schleimhaut, nämlich ein sehr häufiges Vorkommen kolbenförmiger Epithelzäpfchen, die ins Bindegewebe eindringen und häufig unvollständig, mitunter vollständig vom Blasenepithel abgeschnürt sind. Die Zäpfchen be-

stehen aus dicht aneinander gedrängten Epithelzellen, unter denen die peripheren cylindrisch, die centralen polygonal sind, nirgends fand er aber eine Spur von Lumen. Die Zäpfchen sind ferner nicht immer kugel- oder eiförmig, sondern oft durch tiefe Furchungen in 2—4 Abschnitte geteilt, die man als Acini bezeichnen könnte. Wenn Krause von runden oder ovalen und Oberdieck von omegaförmigen Krypten spricht, ist von Brunns Meinung, es handle sich nur um die soeben beschriebenen Bildungen. Diese Bildungen könne er keinesfalls als Drüsen betrachten; es gebühre ihnen keine andere Benennung als „Epithelsprossen" und „Epithelnester", je nachdem sie mit der Oberfläche des Epithels in Verbindung stünden oder auch nicht. Die Erklärung des Vorkommens dieser eigentümlichen Dinge müsse in einem ganz besonderen Verhalten des Epithels zum Bindegewebe an dieser Stelle liegen: „Die Grenze zwischen den beiden genannten Geweben verhält sich nämlich hier gerade umgekehrt wie bei der äusseren Haut und den mit geschichtetem Pflasterepithel bekleideten Schleimhäuten. Dort erheben sich aus dem Corium konische Papillen, deren Zwischenräume vom Epithel ausgefüllt sind, sodass die tiefste Lage des letzteren in der Flächenansicht das Bild eines Netzes — daher Rete Malpighii — gewährt: hier dagegen ragen von der Schleimhaut aus plattenartige, scharf auslaufende, blutgefässhaltige Bindegewebsleisten in das Epithel hinauf, welche, indem sie sich häufig miteinander verbinden und gegen die Knotenpunkte zu regelmässig an Dicke zunehmen, in der Flächenansicht das Bild eines Netzes mit rundlichen Maschen zeigen, im senkrechten Schnitte dagegen Papillen vortäuschen können. Die Höhe der Leisten beträgt 0,012—0,06 mm, ihre Entfernung voneinander 0,024—0,04 mm. Das diese Oberfläche bedeckende Epithel, dessen Dicke 0,09 mm beträgt, senkt sich nun selbstverständlich in alle Vertiefungen ein, sendet also in die grubenförmigen Thäler zwischen den untereinander netzförmig verbundenen

Schleimhautleisten zapfenförmige Fortsätze. Es bietet im Flächenschnitt nicht das Bild des „Rete", sondern zeigt einzelne rundliche Querschnitte, welche durch Bindegewebsstreifen voneinander getrennt sind." Weiter unten setzt er aber fort: „Ob nun die beschriebene Grenzformation im gefüllten Zustande der in Rede stehenden Hohlorgane ebenso nachweisbar ist, wie im leeren, vermag ich leider nicht zu sagen, da es mir nicht möglich gewesen ist, eine menschliche Harnblase zu erlangen, welche im gedehnten Zustande und frisch genug zur Härtung gelangt wäre. Ich halte es wohl für möglich, dass im gedehnten Zustande die besprochenen Unebenheiten an der Grenzfläche verstreichen — das glatte Aussehen, welches auch im mikroskopischen Präparate, die macerierten gedehnten Blasen der Leichen 24 Stunden nach dem Tode haben, spricht dafür. — Ich denke mir, dass jene Leisten der Schleimhaut beim Zusammenfallen der Blase während der Harnentleerung entstehen, vermutlich durch die Blutfüllung der hier vorhandenen Kapillarschlingen, dass sie desto höher werden, je vollkommener das Organ entleert wird, dass hierdurch das Epithel in die angegebene Form gelangt und dass dabei, gewissermassen zufällig, an einzelnen Stellen eine Abschnürung — bald mehr, bald weniger vollkommen — zustande kommt. Durch Vermehrung der so abgesprengten Epithelmassen entständen dann die grösseren sich von aussen gegen das Epithel verwölbenden Nester." — Wir werden später darauf zurückkommen, welcher Verwechselungen v. Brunn sich hier gewiss schuldig macht.

Ludwig Aschoff (2) [1894], dessen Abhandlung vorzüglich die Frage behandelt, wie die cystischen Bildungen in den Schleimhäuten der Urinwege entstehen, fand es notwendig, vorher Untersuchungen über die normale Schleimhaut und deren normale Versorgung mit Drüsen anzustellen. Zu diesen Untersuchungen wählte er die Urinwege Neugeborener, und hinsichtlich der Blase untersuchte er vier weibliche und drei männliche

Neugeborene und endlich eines, dessen Geschlecht nicht angegeben ist, und wo es sich um das mittlere Drittel der Blase handelte. Was die übrigen betrifft, wurden der untere Teil der Blase und die Urinröhre untersucht. Zugleich untersuchte er indes die Blase eines 3jährigen Mädchens von der Uretermündung an nach unten und endlich das Trigonum — an einer anderen Stelle steht „den Blasengrund" — eines 21jährigen erhängten Mannes. „Da es sich um Leichenmaterial handelte", sagt er, „und die Maceration des Epithels sehr schnell einzutreten pflegte, so war das letztere nur stellenweise gut erhalten; meist fehlten die obersten Schichten, häufig auch das ganze epitheliale Lager."

In allen diesen Blasen fand er, namentlich am „Blasenhalse" v. Brunnsche Leistchen; über den Umfang dieser Septumbildung vermag er jedoch wegen der Maceration nichts Sicheres zu sagen. Auch schien sie an gewissen Stellen, wo die Epithelschicht deutlich war, zu fehlen. Er meint daher, sie sei nicht konstant. Ein tieferes Eindringen des Epithels nebst Bildung solider Epithelzäpfchen, geschweige denn abgeschnürte Epithelmassen, hat er nirgends gefunden. Nur in einem Falle fand er in einem Neugeborenen an der Grenze des orif. int. urethrae eine kleine tubulöse Drüse. — Ebensowenig wie bei v. Brunn wurde irgend eine der untersuchten Blasen in ausgespanntem Zustande gehärtet. — Er kommt zu dem Resultate, dass bei Neugeborenen nicht nur Drüsenbildungen zu fehlen scheinen, sondern auch sogar jegliche Form epithelialer Proliferation ins Bindegewebe, und aus der einen untersuchten Blase eines Erwachsenen schliesst er, dasselbe könne bei Erwachsenen der Fall sein. Ob dies normal sei, darüber wagte er sich nicht zu äussern.

Mit der Frage nach der Entstehung der Cysten vor Augen untersuchte er ferner den untersten Abschnitt der Blase an 12 erwachsenen Menschen verschiedenen Alters und Geschlechts, und — was uns hier nichts angeht — zugleich den übrigen

Teil der Urinwege teils an den nämlichen, teils an einer ähnlichen Anzahl Individuen beiden Geschlechts. Schon aus seiner Übersicht über das Material lässt sich ersehen, dass in allen hier untersuchten Blasen makroskopische Veränderungen zu finden waren. Diese wurden wesentlich in der Form kleiner, punktförmiger, oft papillenähnlicher Knötchen angetroffen, die namentlich in der Gegend um das Orificium int. urethrae, am Trigonum und im Fundus gelagert waren. Bei der mikroskopischen Untersuchung, der gerade diese Gegenden unterworfen wurden, fand er auch fortwährend Veränderungen, selbst wo makroskopisch keine zu bemerken waren. Von diesen Veränderungen sagt er indes, er wolle keineswegs ohne weiteres behaupten, sie seien pathologisch. Das gesamte Ergebnis seiner Untersuchungen über die Schleimhaut der oberen Urinwege bis zum Orific. int. urethrae hinab bei Erwachsenen fasst er folgendermassen zusammen: „1. Die Schleimhaut der oberen Harnwege bis zum Orific. int. urethrae kann beim Erwachsenen wie beim Neugebornen jeglicher drüsiger oder drüsenähnlicher Bildungen entbehren. 2. In der Mehrzahl der Fälle, die dem pathologischen Anatomen zur Untersuchung kommen, ist die Schleimhaut verändert. — Diese Veränderungen sind zunächst mit blossem Auge nicht sichtbar. Sie bestehen in einer Abschnürung epithelialer Massen (v. Limbeck, v. Brunn), die entweder durch Sprossung des Epithels in die Tiefe oder durch Überbrückung des Oberflächenepithels durch feine Bindegewebsleisten entsteht. — Das zweite Stadium ist durch das Auftreten feiner weisser Punkte, Körnchen und Knötchen in der Schleimhaut gekennzeichnet. Mikroskopisch handelt es sich um eine Konglomeratbildung der eben geschilderten Epithelabschnürungen und Wucherung sekundärer Gänge aus den primären Epithelsprossen. Indem letztere mit gleichmässigem zweischichtigem Cylinderepithel bekleidet werden und ein regelmässiges Lumen begrenzen, gleichen sie völlig den drüsigen Gebilden der Harn-

röhre, verdienen daher, wenigstens in dieser Entwickelungsform, den Namen einer Drüse. — Alle diese Neubildungen zeigen eine starke Neigung, sich gegen die Schleimhautoberfläche abzuschliessen. — In dem dritten Stadium kommt es durch starke Zellvermehrung mit Zerfall und schleimiger Umwandlung, wohl auch mit Hülfe seröser Transsudation zur Bildung der verschiedenen Cystenformen."

Während Aschoff die Frage also dahingestellt bleiben lässt, versagt Hey (32), der nächste Untersucher, sich nichts, was entschiedene Äusserungen betrifft, die darauf ausgehen, dass absolut keine Drüsen zu finden seien. Fr. Hey untersuchte erst 26 Blasen an Individuen verschiedener Altersklassen, vom Fötus an bis zum 70jährigen Greise. In allen diesen Blasen, die erst bei der Sektion 12 bis 36 Stunden nach dem Tode herausgenommen wurden und in die Fixierungsflüssigkeit kamen, „war das Epithel fast überall verloren gegangen und nur noch in den angeblichen Drüsen und Falten vorhanden". Die Untersuchung geschah auf die Weise, dass jede Blase erst durch einen sagittalen Schnitt in zwei symmetrische Hälften, und darauf jede Hälfte durch einen frontalen und einen horizontalen Schnitt wieder in vier Teile zerlegt wurde. Von den acht solchergestalt entstandenen Feldern wurden die vier gehärtet, zwei aus der einen, und die beiden anderen, denselben nicht symmetrischen, aus der anderen Hälfte der Blase, sodass auf diese Weise die ganze Blase vertreten war. Aus den beiden zuerst untersuchten und aus den beiden von Kindern im ersten Lebensjahre herrührenden Blasen wurden jedoch nur zwei Felder, und zwar die der vorderen Seite und dem Fundus entsprechenden behufs der Untersuchung gehärtet. Von jedem der 92 Blasenstücken, die er also im ganzen gehärtet erhielt, untersuchte er nur $^1/_2$ Quadratcentimeter. Schon hier muss ich darauf aufmerksam machen, wie unzweckmässig dieses ganze Verfahren ist, wenn es darauf ankommt, die Drüsen zu finden. Auf diese Weise hätte er sehr

wohl die doppelte Anzahl Blasen untersuchen können, ohne eine einzige Drüse zu gewahren. Bei einem so stark macerierten Material wie dem von ihm benutzten konnte man, wie wir später wieder hören werden, nur die tiefer in die Mukosa eindringenden Drüsen zu erblicken erwarten. Um diese zu finden, kann es aber nichts nützen, dass man hier und da ½ Quadratcentimeter der Blase vornimmt; dieselben finden sich nur in einer völlig begrenzten Gegend, nämlich um die Urethralmündung. Indem er die Blase, wie oben gesagt, in acht fast gleich grosse Teile zerlegt, erreicht er, dass die die Drüsen enthaltende Gegend in vier Stücke geteilt wird, deren jedes einen kleinen Teil seiner vier unteren Felder beträgt. Nur zwei dieser Felder, deren jedes bei einem Erwachsenen einen Flächenraum von ca. 20 Quadratcentimeter überspannen muss, hat er gehärtet, und aus so grossen Flächenräumen, die also nur an einem ganz bestimmten und wegen des Zustands des Materials ganz kleinen Orte Drüsen enthalten, wählt er nun irgendwo, ohne die Stelle anzugeben, sein halbes Quadratcentimeter zur Untersuchung heraus. Selbstverständlich wäre es ein merkwürdiges Glück gewesen, wenn er auf diese Weise Drüsen gefunden hätte.

Indem er zugab, dass das Epithel der 26 Blasen so stark macerierte war, untersuchte er zugleich die Blase eines viermonatlichen Fötus, vier Stunden nach dem Tode gehärtet, ein Stück des Trigonums eines fünfjährigen Mädchens, vierzehn Stunden nach dem Tode gehärtet — wie gross dieses Stück war oder wo am Trigonum es sass, wird nicht erwähnt —, und endlich Stücke der Blasen zweier hingerichteter Individuen und der Blase eines durch einen Unglücksfall umgekommenen Mannes. Die letzteren drei Blasen kamen unmittelbar nach dem Tode in die Härtungsflüssigkeit. Was die untersuchten Stücke derselben betrifft, so wird nicht einmal angedeutet, an welche Stelle der Blase sie hingehörten, oder wie gross sie waren. — Das Resultat von Heys Untersuchungen ist, wie wir später zeigen

Fig 22

Fig 25.

Fig 26

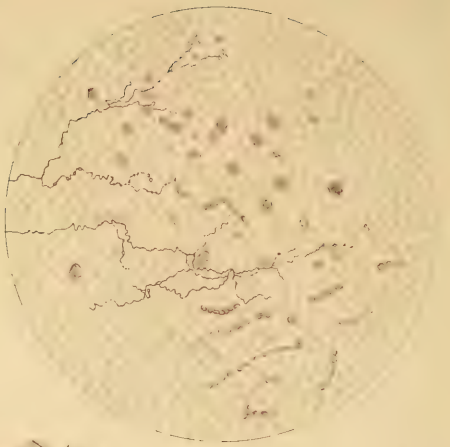

Fig 24



Fig 23

Fig 28

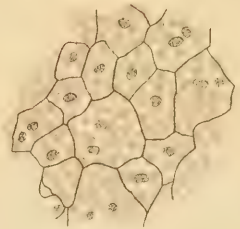

Fig 31

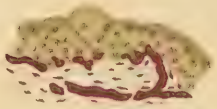

Fig 33



Fig 29

Fig 27



Fig 30

Fig 32

Fig 34

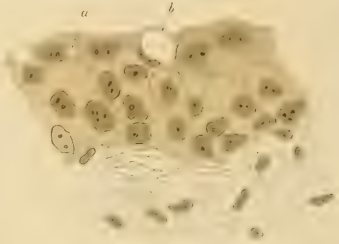

Fig 35.

werden, gerade so, wie es dem Zustande seines Materials und seinem ganzen Verfahren gemäss werden musste. Das Einzige, was ihm nicht entging, ist das am häufigsten und verbreitetsten vorkommende Stadium der Entwickelung der Drüsen, in welchem die Drüsen in der Form von Krypten, „Grübchen", wie er sie nennt, auftreten. Ausser diesem hat er nichts gefunden, und deshalb nimmt er ohne weiteres an, es seien diese Bildungen, die von den älteren Autoren irrtümlicherweise als wirkliche Drüsen mit Cylinderepithel u. s. w. betrachtet worden wären. „Drüsen existieren in der Harnblase des Menschen nicht," sagt er. „Die bisher als Drüsen beschriebenen Gebilde sind nichts anderes als ‚Grübchen', d. h. verschieden geformte Einsenkungen in der Mukosa. Das Epithel dieser Grübchen ist geschichtet und aus dem Epithel der Harnblase hervorgegangen."

Eigene Untersuchungen.

Indem ich nun zu diesen schreite, bemerke ich, dass ich teils Blasen von Menschen, teils Blasen verschiedener Säugetiere untersucht habe.

Was den Menschen betrifft, so bot es immer Schwierigkeiten dar, so frische Blasen zu erhalten, dass das Epithel nicht gar zu maceriert war. Frühere Untersucher mussten sich, wie wir sahen, in den meisten Fällen mit solchen begnügen, die erst bei der Sektion ausgenommen wurden und also erst zu einem Zeitpunkte fixiert und gehärtet wurden, da die Maceration bereits so weit vorgeschritten war, dass das Epithel teilweise oder gänzlich fehlte. Nur in ganz einzelnen Fällen hatte man die Gelegenheit, frische Blasen, wie z. B. die von hingerichteten Individuen zu untersuchen. Wie das Folgende erweisen wird, ist es für die Untersuchung der Drüsenbildungen nun nicht allein zweckmässig, sondern sogar durchaus notwendig, dass das Epithel völlig erhalten ist. Fehlt diese Bedingung, so ist

es durchaus unmöglich, über das Verhalten und die Entwickelung der Drüsen zur Klarheit und zum rechten Verständnisse zu kommen.

Da dies mir aber nicht sogleich klar war, untersuchte ich vorerst einige Blasen aus dem Sektionssaale des Kopenhagener Kommunehospitals. Diese, die — ebenso wie es bei früheren Untersuchungen der Fall war — also erst bei der Sektion herausgenommen und darauf fixiert und gehärtet wurden, führten mich nicht recht weit. An gewissen Stellen fand ich dieselben Bildungen, wie die z. B. von Hey beschriebenen, und mitunter zugleich anscheinende Drüsengänge, mit Cylinderepithel bekleidet; es gelang mir aber nicht, zu konstatieren, wie deren Verbindung mit dem fehlenden Epithel der Oberfläche beschaffen war, und ob es nicht möglicherweise beginnende Cystenbildungen wie die von Aschoff erwähnten sein könnten.

Wohlwollendes Entgegenkommen der Herren Oberärzte des Kopenhagener Kommunehospitals ermöglichte es mir, unmittelbar nach dem Tode Fixierung der Blasenschleimhaut anzuwenden. Diese wurde auf die Weise unternommen, dass ca. $^1/_2$ Stunde nach dem Tode des Patienten ein weicher Nelatonscher Katheter eingeführt wurde, und nachdem der möglicherweise vorhandene Urin herausgedrückt worden war, wurde die Fixierungs- und Härtungsflüssigkeit eingespritzt. Die angewandte Menge derselbe variierte teils nach dem Alter und der Grösse des Individuums, teils nach dem gewünschten Grade der Ausspannung. Die beim Tode ganz oder zum Teil mit Urin angefüllten Blasen wählte ich zur Untersuchung in ausgespanntem Zustande und spritzte deshalb mehr Flüssigkeit ein; die leer befundenen, also kontrahierten, dagegen suchte ich in diesem Zustande zu härten, indem ich nur ganz wenig einspritzte, da ich glaubte, auf diese Weise den natürlichen Verhältnissen so nahe wie nur irgend möglich zu kommen. Nach der Einspritzung wurde die Urethra unterbunden, an Männern um die Radix

penis, an Frauen mit Anwendung von Nadel und Faden in der Nähe des Orificium ext. urethrae. Die angewandten Flüssigkeiten waren teils Formol, teils absoluter Alkohol, teils Formol-Alkohol.

Die Blasen wurden bei der Sektion auf gewöhnliche Weise herausgenommen, und nicht nur die Schleimhaut, sondern auch die ganze Blasenwandung wurde nun so gut gehärtet befunden, dass die natürliche Form anscheinend völlig erhalten war und sich bei der Entfernung nicht veränderte, was sowohl von den ausgespannten als den kontrahierten Blasen galt. — Letztere hatten z. B. alle ihre natürlichen Falten der Schleimhaut, grosse und kleine, behalten, und u. a. wurde jedesmal festgestellt, dass das Trigonum keineswegs, wie gewöhnlich in anatomischen Lehrbüchern angegeben, auch in der kontrahierten Blase glatt und ohne Falten ist. Namentlich bei Frauen ist bei der Kontraktion die Schleimhaut des Trigonums im Gegenteil sogar ziemlich stark faltig, aber auch bei Männern bilden sich, wenn die Blase sich kontrahiert, sowohl tiefere, longitudinal verlaufende als feine, querlaufende Furchen und entsprechende Falten. Natürlich behält das Trigonum dennoch seine abgeplattete Form, es wird nicht zusammengeklappt und nimmt nur an Ausdehnung ab, am meisten in der Querrichtung, weniger in der longitudinalen Richtung, was auch aus den grösseren longitudinalen und den kleineren transversalen Falten hervorgeht. Nach dem Aufschneiden und Zerteilen der Blase wurden die Stücke bis zur späteren Celloidineinbettung in absolutem Alkohol aufgehoben.

Mit Bezug auf zwei Blasen, nämlich die in umstehendem Verzeichnisse als Nr. 3 und 7 angeführten, war das Verfahren indes ein anderes. Während alle übrigen Blasen, wie beschrieben, durch Einwirkung von der Oberfläche des Epithels aus, also, wenn man so will, von innen fixiert und gehärtet wurden, fixierte ich diese beiden, indem ich die Flüssigkeit von

aussen, nämlich durch Injektion von Formol durch das Rektum wirken liess, sodass die Muskularis sich früher als die Schleimhaut härten musste. Die eine dieser Blasen, Nr. 3, war kontrahiert, die andere, Nr. 7, von Urin aufgetrieben, und in diesem Zustande wurde sie nach Unterbindung der Urethra herausgenommen. Obgleich nun die Muskularis an beiden so gut gehärtet war, dass sie sowohl nach der Entfernung, als nach der Zerschneidung dieselbe Form wie im Situs behielten, war das Epithel, obschon völlig erhalten — wie an den Schnittpräparaten der später nachgehärteten Stücke zu sehen war — dennoch nicht stärker fixiert, als dass es sich mit Leichtigkeit zu Isolierungspräparaten benützen liess. Hier bei den Drüsenuntersuchungen, wo es sich nur um Schnittpräparate handelte, spielte dies natürlich keine Rolle, wie wir aber unten sehen werden, hatte es für die Epitheluntersuchungen Bedeutung.

Mit Bezug auf die Wahl der Individuen, deren Blase ich untersuchte, nahm ich, da es hier natürlich darauf ankam, gesunde und normale Vesicae zu erhalten, nur solche, die, soweit ich mir Aufschluss darüber verschaffen konnte, niemals Symptome von Krankheiten der Urinwege, besonders Krankheiten der Blase, dargeboten hatten. Makroskopisch zeigten die untersuchten Blasen denn auch nichts Abnormes. Ferner wählte ich, wie untenstehende Übersicht über das Material erweist, Individuen verschiedenen Alters und Geschlechts.

An allen diesen Blasen untersuchte ich besonders das Trigonum, den unteren Teil des Fundus und die Gegend vor und neben der Urethralmündung bis 2—3 cm aufwärts, zugleich untersuchte ich aber an allen Blasen Stückchen des Corpus und des Vertex von verschiedener Grösse (2—4 qcm). Die Untersuchung der in Celloidin eingebetteten Stücke geschah stets, was den unteren Abschnitt der Blase betrifft, durch Serienschnitte, die teils vertikal, teils horizontal zur Schleimhaut aus-

geführt wurden. Die Stärke der Schnitte variierte in den verschiedenen Serien: die meisten derselben hatten ein Schnittkaliber von 20 μ, einige von 30 μ, andere von 10 und 15 μ. Bei Serien von Flächenschnitten wurde jeder einzelne, bei Serien von Vertikalschnitten jeder zehnte Schnitt untersucht; fanden sich aber in einem der letzteren die gesuchten Elemente, so wurde auch jeder einzelne der zwischenliegenden Schnitte untersucht. Die Untersuchung der Flächenschnitte ging natürlich viel geschwinder von statten, indem sich während eines gleich grossen Zeitraumes ein bedeutend grösserer Flächenraum untersuchen liess als bei vertikalen Schnitten. Es sei bemerkt, dass man, wenn die Blase kontrahiert und die Schleimhaut mithin faltig ist, insofern nicht von Flächenschnitten reden kann, nicht einmal, wenn das Blasenstück nach der Fläche geschnitten wird, als die meisten Schnitte die Schleimhaut vertikal treffen werden, und nur diejenigen, welche den Gipfel der Falten oder den Boden der zwischenliegenden Furchen treffen, in Relation zur Oberfläche des Epithels horizontal werden.

Wenn ich nicht bestimmt angebe, ein wie grosser Teil des Trigonums, des Fundus und der Gegend um die Urethralmündung untersucht wurde, so beruht dies darauf, dass dies für jede Blase verschieden war. Ich verfuhr dergestalt, dass ich erst durch einen Zirkelschnitt den unteren Teil der Blase von dem Übrigen trennte. Dieser untere Teil enthielt nun die ganze Gegend um das Orif. int. urethrae, nach hinten bis ca. $1^1/_2$ cm über der oberen Grenze des Trigonums und nach vorne und seitwärts nach oben bis 2—3 cm von der Mündung der Urethra. An Kindern wurde der Ausschnitt, der kleineren Blase entsprechend, verhältnismässig kleiner gemacht. Es wurde ferner ein anderer, dem ersteren Zirkelschnitt konzentrischer ausgeführt, so dass der Ausschnitt in zwei Ringe geteilt wurde, und schliesslich teilte ich diese Ringe durch radiäre Schnitte, worauf die Stücke in Celloidin eingebettet wurden.

Die Untersuchung dieser Stücke geschah nun, wie gesagt, durch Serien von Schnitten, teils vertikal zur Schleimhaut, teils nach der Fläche, indem ich so lange hiermit fortfuhr, bis entweder charakteristische Drüsenelemente gefunden wurden oder auch der ganze Ausschnitt untersucht war. Letzteres war stets in betreff der Blasen von Kindern notwendig. — Die Methode ist langsam, es giebt aber gewiss keine andere, wenn die Untersuchung zuverlässig sein soll. An den Blasen Erwachsener konnte ich oftmals wohl mehr als 300 vertikale Serienschnitte machen, bis ich fand, was ich suchte.

Zur Färbung der Schnitte gebrauchte ich gewöhnlich Hämatoxylin, ferner Alaunkarmin, v. Giesons Methode und Hämatoxylin mit Eosin zusammen; zuweilen benutzte ich Pikrokarmin und Thionin, und während des letzten Teiles der Untersuchungen gebrauchte ich zugleich die von F. C. C. Hansen (29) angewiesene Färbmethode mit Verfärbung durch Hämatoxylin.

Die Untersuchung wurde in verdünntem Glycerin angestellt, in Kanadabalsam aber, wenn doppelte Färbung angewandt wurde oder die Präparate aufbewahrt werden sollten.

Ausser den Blasen derjenigen Individuen, die im Verzeichnisse, nach dem Alter geordnet, angeführt sind, habe ich auch noch die Blase eines 4—5 monatlichen weiblichen Fötus untersucht. Diese Blase, die im Zusammenhange mit dem Uterus hinterwärts und dem angrenzenden Teile der Bauchwand mit dem Os pubis nach vorne herausgenommen wurde, härtete ich ca. 2 Stunden nach der Ausstossung des Embryos in Alkohol. Nach der Einbettung in Celloidin wurde die Blase in toto, von der Spitze des Vertex an bis in die Urethra untersucht. — Die untersuchten Blasen stammten her von:

1. Einem 1 Monat alten Knaben (Catarrh. gastro-intest.),
2. „ $1^1/_2$ „ „ Mädchen (Gastroenterit.),
3. „ 2 „ „ Mädchen (Bronchopneumonie),

4. Einem 2 Monat alten Mädchen (Gastroenterit., Bronchopneumonie),
5. „ 2½ „ „ Knaben (Gastroenterit.),
6. „ 3 „ „ Knaben (Atrophie),
7. „ 6 „ „ Knaben (Bronchit. cap.),
8. „ 11 „ „ Knaben (Tuberc. universal.),
9. „ 11 „ „ Knaben (Tuberc. pulm.),
10. „ 6 Jahre „ Knaben (Tuberc. pulm.),
11. „ 10 „ „ Knaben (Meningit. tuberc.),
12. „ 27 „ „ Manne (Tub. pulm.),
13. „ 29 „ „ Manne (Febr. typh.),
14. „ 30 „ „ Manne (Tub. pulm.),
15. einer 32 „ „ Frau (Syph. cerebri).
16. einem 36 „ „ Manne (Pneum. croup.),
17. „ 39 „ „ Manne (Tub. pulm.),
18. „ 41 „ „ Manne (Pneumonie),
19. einer 50 „ „ Frau (Mb. cord.),
20. einem 53 „ „ Manne (Nephrit. chron., Arterioscleros.),
21. einer 86 „ „ Frau (Peritonitis).

In allen diesen Blasen erwies das Epithel sich nun bei mikroskopischer Untersuchung als vollständig erhalten, in der Blase des Embryos sowohl als in den übrigen, und in den kontrahierten Blasen zeigte es sich ebenso hübsch am Gipfel der Falten als in der Tiefe der Furchen.

Um nun bei der Beschreibung der Resultate mit dem frühesten Alter anzufangen, so wie das Material oben geordnet ist, so fand sich in der Blase des Embryos nirgends eine Spur von Drüsenbildung, weder Epithelzäpfchen in das Bindegewebe der Mukosa hinab noch die kleinen intraepithelialen Hohlräume, zu denen wir gleich, schon bei der Besprechung der Blasenschleimhaut im frühesten Kindesalter, kommen werden. Erst

unten in der Urethra traf ich beim Embryo Epithelzäpfchen an, kleine solide Epithelzäpfchen von verschiedener Grösse und Entwickelung, die Anlagen der späteren Drüsen an dieser Stelle, so wie auch Aschoff (2) sie beschrieben hat Da dieses Verhältnis aber ausserhalb der Grenzen vorliegender Arbeit liegt, werde ich mich hierauf nicht näher einlassen.

Was dagegen die untersuchten Kinderblasen betrifft, so fand ich in allen, aber nur in der Gegend um das Orific. int. urethrae und zwar namentlich an dem alleruntersten Teile des Trigonum, gewisse Eigentümlichkeiten des Epithels, Bildungen desselben, die sicherlich mit den in etwas späterem Alter stets hier vorkommenden Drüsen in Beziehung zu setzen sind. Die von mir ins Auge gefassten Eigentümlichkeiten des Epithels sind nichts Unbekanntes; schon früher wurden sie teilweise beschrieben, wenn auch nicht speziell an Kindern, und oben erwähnte ich ihrer bereits mehrmals, namentlich bei der Besprechung des von Tourneux und Hermann (68) Gefundenen. Was das Epithel an dieser Stelle von dem übrigen Blasenepithel unterscheidet, ist nun, dass hier teils solide Epithelzäpfchen, in die Mukosa eindringend, teils mit Sekret angefüllte kleine Hohlräume in der Epithelschicht selbst und teils Übergänge dieser beiden Bildungen oder vielmehr Vereinigungen der beiden in einer auftreten, sodass gerade die Epithelzäpfchen in ihrem oberen Teile den Hohlraum enthalten. Ohne Zweifel sind dies ganz dieselben Bildungen, die Tourneux und Hermann (68) am Trigonum eines ermordeten 25jährigen Mannes fanden: „Der obere Teil des Trigonums ist mit dem nämlichen Epithel wie die übrige Blasenschleimhaut bekleidet, allmählich, wie man sich dem Orific. urethrae nähert, sieht man aber die epithelialen Elemente kleiner werden und eine immer mehr hervortretende gegenseitige feste Verbindung zeigen. Zugleich konstatiert man in diesem Epithel das Vorhandensein sphärischer Vakuolen, deren Anzahl nach dem Urethralkanale hin zunimmt, wo man sie im Epithel der

Pars prostatica wiederfindet. Diese Hohlräume, deren Diameter 50 μ und darüber betragen kann, enthalten in der Regel eine kolloide Substanz, die durch Pikrokarmin leichtrosa gefärbt wird. Ausserdem entsendet das Epithel des Trigonum hie und da Sprossen, die bis in die Mucosa propria hinabgehen und ähnliche Hohlräume wie die der oberflächlichen Epithelschicht enthalten können. Diese Sprossen, die an der oberen Hälfte des Trigonum selten und nur wenig entwickelt sind, nehmen in der Nähe der Urethra sowohl an Anzahl als Volumen zu, verästeln und verlängern sich, werden hohl mit centraler Kavität und erinnern wegen ihrer Verhältnisse völlig an die Glandeln der Pars prostatica. Ausserdem trifft man alle Übergänge von den rudimentären Sprossen im oberen Teile bis zu den wohlentwickelten Drüsen in der Prostata an".

Während Tourneux und Hermanns Entdeckung der genannten Vakuolenbildung im Epithel von späteren Untersuchern im ganzen wenig beachtet worden zu sein scheint und von den deutschen gar nicht erwähnt wird, hat sie doch gewiss ebenso grosse Bedeutung für die Frage, wie die mit ihr in untrennbarer Verbindung stehende Bildung der Epithelzäpfchen, und diese sind doch zweifelsohne, dieselben wie die von v. Brunn besprochenen.

Um indes bei Kindern zu bleiben, und wie aus obenstehendem Verzeichnisse zu ersehen, kann ich natürlich nur von dem Alter zwischen einem Monat und zehn Jahren sprechen, so findet man hier als typisch, was in Fig. 4 und Fig. 5 zu sehen ist.

Die Vakuolen, die stets in dem oberflächlichen Teile des Epithels zu liegen scheinen, können von variierender Grösse und etwas verschiedener Form sein, die kugelige oder ovale Form ist jedoch die gewöhnlichste. Sind sie oval, so kann die Längsachse sowohl schräg als vertikal zur Oberfläche des Epithels stehen. Ob die Blase ausgespannt oder kontrahiert ist, hat auf

die Form derselben grossen Einfluss; so werden sie z. B. durch die Ausspannung abgeplattet, und deswegen entgehen die kleinsten leicht der Aufmerksamkeit. Die Mündung dieser kleinen Hohlräume scheint stets sehr klein zu sein, und an meinen Vertikalschnitten war sie nur selten zu sehen, teils weil diese meistens zu dick waren, und teils weil die Mündung häufig nicht gerade über dem grössten Diameter des Hohlraumes liegt und deshalb vielleicht nicht von demselben Schnitte getroffen wird, an welchem der Hohlraum selbst am deutlichsten hervortritt. Möglich ist es auch, dass anfänglich nicht alle eine Mündung haben, und dass diese erst später gebildet wird, wenn die Zellen zu secernieren begonnen haben, wenigstens trifft man Bilder, die dies andeuten könnten, und an denen man sieht, wie die gebildete Sekretkugel die oberste Epithelschicht ausbuchtet, ohne dass es möglich wäre, eine Mündung zu entdecken. Die Regel ist jedoch wohl die, dass es eine solche giebt, jedenfalls wenn der Hohlraum eine gewisse Grösse erreicht hat, und sie präsentiert sich dann an Vertikalschnitten, wie Fig. 6, an Horizontalschnitten, wie Fig. 14 es zeigt. Die die Begrenzung der Kavität bildenden Zellen sind stets auf bestimmte Weise geordnet, so nämlich, dass sie aus dem Lumen radiär ausstrahlen, und ebenso sind auch die Zellen geordnet, die am nächsten um die ersten herum liegen. An Schnitten, die dieses ganze kleine Zellensystem schräg treffen, was vielleicht am häufigsten geschieht, ist dies nicht so leicht zu sehen; hat der Schnitt aber entweder vertikal durch die Achse des Systems oder horizontal quer durch dieselbe getroffen, so ist es sehr deutlich zu gewahren. Die Form der begrenzenden Zellen scheint ein wenig davon abhängig zu sein, ob der Hohlraum durch Sekret aufgetrieben ist oder nicht, in ersterem Falle sind sie mehr abgeplattet, in letzterem mehr cylindrisch, wenigstens was das nach der Kavität gekehrte Ende betrifft.

Das in den Hohlräumen abgesonderte Sekret sieht an den gehärteten Präparaten als eine homogene Masse aus, die durch Pikrokarmin — wie von Tourneux und Hermann angegeben — hellrot, durch Hämatoxylin schwach graublau und nach van Giesons Methode mitunter stark rot, mitunter mehr bräunlichrot gefärbt wird.

Die Hohlräume kommen sowohl einzeln vor, mit grösseren Zwischenräumen untereinander, als auch mehrere nebeneinander, in kleinen, nach der Fläche ausgebreiteten Haufen; letzteres sieht man namentlich, je mehr man sich der Urethralmündung nähert, und zugleich nimmt überhaupt ihre Anzahl zu.

Ob nun nicht bei der Bildung eines solchen Hohlraums stets zugleich eine Proliferation der um denselben, besonders nach unten liegenden Epithelzellen vorgeht, ist schwer zu entscheiden; sicher ist es aber jedenfalls, dass man dies oft sieht. Wird die Proliferation nach unten so stark, dass die Zellen das Niveau des umgebenden Epithels überschreiten und in das Bindegewebe der Mukosa eindringen, so erhalten wir den Übergang in die Epithelzäpfchen.

Indem noch immer von Kindern die Rede ist, so haben diese Epithelsprossen bei halb ausgespannter Blase gewöhnlich, wie schon gesagt, das in der Fig. 5a erscheinende Aussehen. Aus dem Epithel und in breiter Verbindung mit diesem geht ein abgerundetes, ziemlich plattes Zäpfchen aus. Form und Grösse desselben variieren bei Kindern im ganzen nicht bedeutend; ebenso wie in betreff der besprochenen Vakuolen ist die Form — wenn auch in weit geringerem Grade als bei letzteren — etwas abhängig von dem Kontraktionszustande der Blase, sodass sie bei kontrahierter Blase etwas schmäler und länger wird. Was die Anordnung der Zellen im Zäpfchen betrifft, so treffen wir hier genau dasselbe Verhalten an wie bei der Vakuolenbildung. Von einem Punkte, der dem oberen Teile

der Bildung entspricht und also nahe an der Oberfläche des Epithels liegt, strahlen die Zellen in Reihen aus, deren Richtung von diesem Punkte aus nach aussen und unten geht. Die ganze Bildung erhält hierdurch einige Ähnlichkeit mit einem kurzen und breiten Kegel, dessen Basis halbkugelförmig abgerundet ist, und man bekommt den Eindruck, dass die Zellenproliferation an dem oben genannten, der Spitze des Kegels entsprechenden Punkte angefangen hat. Am häufigsten sind die Zäpfchen dieser Form solid, wie erwähnt finden sich in einigen derselben aber Hohlräume, und es erweist sich nun, dass dieser Hohlraum gewöhnlich gerade an der Stelle liegt, die der Spitze des Kegels entsprechen würde (Fig. 5b). Dass alle Zäpfchenbildungen hier in der That einen Hohlraum haben sollten, ist nicht wahrscheinlich. Möglich ist es jedoch, dass einige meiner Serienschnitte nur zu dick waren, um dies sehen zu können; bei Erwachsenen habe ich aber mit Sicherheit Epithelzäpfchen konstatiert, die absolut solid waren.

Der Vakuolen- und der Zäpfchenbildung ist es ferner gemein, dass die den Hohlraum umgebenden Zellen wie auch die das solide Zäpfchen bildenden Zellen ihre Kerne mittelst der gewöhnlichen kernfärbenden Stoffe stärker gefärbt bekommen als die aussen herum liegenden Epithelzellen, weshalb die Bildung in der Figur überhaupt stärker hervortritt und somit leichter erkennbar wird.

Dass die Vakuolenbildung und die Zäpfchenbildung im ganzen Äusserungen desselben Prozesses und zwar nur verschiedene Stadien desselben sind, liegt also nahe, was aber das Primäre ist, die Bildung von Hohlräumen oder die Proliferation der Zellen, lässt sich schwer entscheiden. Vielleicht ist die Annahme die wahrscheinlichste, dass zuerst eine ganz begrenzte Zellenproliferation stattfindet, die möglicherweise von einer einzigen Zelle in der Nähe der Oberfläche des Epithels ausgeht.

Die Zäpfchen treten nun ebenso wie die Vakuolen teils einzeln und teils in Haufen auf und nehmen ebenso an Entwickelung und Menge zu, je näher man der Urethra kommt. Je älter das Kind ist, um so grösseren Umfang haben diese Haufen und um so dichter nebeneinander sitzen die einzelnen Zäpfchen. An Vertikalschnitten kann es bei oberflächlicher Betrachtung aussehen, als wäre dies nur eine einfache Verdickung der Epithelschicht, sieht man aber näher nach, so entdeckt man leicht die feinen Bindegewebssepta, welche die einzelnen Zäpfchen voneinander trennen, und welche an Flächenschnitten ein Netz bilden, dessen Maschen von den Zäpfchen ausgefüllt werden. Diese Bindegewebsgrenzscheiden, die v. Brunn schen Leistchen, die natürlich rein sekundär sind, werden wir unten näher besprechen müssen. Ist die Blase kontrahiert oder nur wenig ausgespannt, können wir an Stellen mit dicht sitzenden Zäpfchen, wenn diese einigermassen wohlentwickelt sind — ebenfalls an Vertikalschnitten — das guirlandenähnliche Aussehen der Grenzlinie zwischen dem Epithel und dem Bindegewebe erhalten, das auch Aschoff an Neugeborenen erwähnt. Wenn er dennoch trotz dieses Fundes die Bildung von Epithelzäpfchen bei diesen bestreitet, und er also die sogenannten v. Brunnschen Leistchen als etwas Eigenartiges, vielleicht als eine Art primärer Bindegewebsproliferation betrachten muss, steht dies in Verbindung mit seiner und v. Brunns ganz gewiss falschen Auslegung dessen, was sie sahen. Wie gesagt werden wir unten wieder hierauf zurückkommen.

So wie ich bisher die einzelnen erwähnten Bildungen beschrieb, finden sie sich bei ganz kleinen, bis ca. 1 Jahr alten Kindern; je älter das Kind wird, um so grösser und entwickelter werden die Zäpfchen, und diese Entwickelung geschieht dann entweder hauptsächlich seitwärts, also horizontal, oder hauptsächlich in die Tiefe, in das Bindegewebe der Mukosa hinab. Natürlich finden sich alle Übergänge zwischen diesen beiden

Arten des Wachstums, eine derselben ist jedoch stets vorwiegend. Geschieht die Entwickelung wesentlich in horizontaler Richtung, so erhalten wir Bilder wie Fig. 7, welche zeigt, wie in demselben primären Zäpfchen mehrere sekundäre mit der dementsprechenden Anordnung der Zellen entstehen. Geht das Wachstum dagegen wesentlich nach unten vor, so erhalten wir den Anfang der Bildungen und — wenigstens am unteren Teile des Trigonum — auch die Bildungen selbst, welche bei Erwachsenen die gewöhnlichsten sind, und somit Heys einzigen Fund, was er „Grübchen" nennt, und was in unseren Figuren 8 und 9 abgebildet ist.

Während die ganz kleinen Zäpfchen bei Kindern von keiner besonders entwickelten, gegen das übrige Bindegewebe abstechenden Kapsel bekleidet zu sein scheinen, sondern nur von einer ganz dünnen, die daher nur dort deutlich hervortritt, wo sie sich zwischen den Epithelzellen zeigt, sind diese Bildungen, die das Stadium repräsentieren, welches wir andauernd mit einer ungeeigneten Bezeichnung Krypten nennen können, von einer sehr deutlichen Bindegewebskapsel umgeben, die gegen das übrige Bindegewebe der Mukosa scharf hervortritt. — Ob sich zwischen dieser Kapsel und dem Epithel der Drüsenbildung noch eine strukturlose Membrana propria findet, habe ich nicht mit Sicherheit zu entscheiden vermocht.

Vielleicht wäre es nicht unberechtigt, schon hier von wirklichen Drüsen zu reden, denn sicher ist es ja doch, dass wir schon jetzt eine Epithelbildung haben, die teils von einer besonderen Bindegewebsmembran umgeben ist, teils ein von Cylinderzellen begrenztes Lumen hat, und teils endlich in diesem Lumen ein Sekret enthält, das zweifelsohne von den Cylinderzellen abgesondert wird und oft aus der Mündung der Bildung hervorragend erscheint (Fig. 9). Die den Hohlraum bekleidenden Cylinderzellen gehen an der Mündung allmählich in die oberflächliche Schicht des umgebenden Blasenepithels über.

Betrachten wir nun die Vesica bei Erwachsenen, so findet sich hier ausser allen soeben bei Kindern besprochenen Bildungen zugleich auch deren weitere Entwickelung, nämlich wirkliche Drüsen. In wie frühem Alter diese auftreten, kann ich leider nicht entscheiden, da es mir ja an Blasen von Individuen zwischen dem zehnten und siebenundzwanzigsten Jahre fehlte; im letztgenannten Alter sind sie aber vorhanden.

Ausser dem, dass sich im erwachsenen Alter wirkliche Drüsen entwickeln, wird aber auch das Gebiet, wo die Drüsenbildung überhaupt vorgeht, viel grösser. Jetzt treffen wir die Bildungen nicht allein um die Urethralmündung und an der unteren Hälfte des Trigonum an, sondern sie erstrecken sich meistens bis ganz in den Fundus hinauf und an den Seiten und nach vorne wenigstens 2—3 cm. nach oben. Ganz hier oben kann man wirkliche Drüsen antreffen, es gilt aber hier wie von Kindern als Regel, dass sie spärlicher und weniger entwickelt werden, je mehr wir uns von der Urethralmündung entfernen; und ebenso wie bei Kindern ist die Stelle, wo die Drüsenbildung am lebhaftesten ist, ganz sicher das Trigonum, vorzüglich dessen untere Hälfte. Selbstverständlich giebt es individuelle Verschiedenheiten: in einer Blase können die Drüsen reichlich sein und in grossem Umfang auftreten, in einer anderen können sie sehr spärlich sein, sodass es einige Zeit kostet, sie aufzufinden; wie oben gesagt, habe ich aber in allen untersuchten Blasen Erwachsener wirkliche Drüsen gefunden. — Was ich hier unter einer wirklichen Drüse verstehe, werde ich sogleich erörtern. — Dass die Drüsenbildungen fortwährend immer mehr an Reichlichkeit zunehmen, je nachdem das Individuum älter wird, ist wahrscheinlich; zu beachten ist aber doch, dass die Drüsenbildung bei Nr. 16 (36 Jahre) einen grösseren Flächenraum einnahm, sich weiter nach oben erstreckte als bei Nr. 18 und Nr. 20 (41, resp. 53 Jahre).

Was Verschiedenheit der beiden Geschlechter betrifft, kann ich hierüber nichts Bestimmtes äussern, da ich nur so wenige Blasen von Frauen untersucht habe; nach dem, was ich in diesen fand, scheint es aber, dass die Reichlichkeit und die Verbreitung der Drüsenbildung fast ebenso gross sind wie beim Manne, dass die einzelne Drüse dagegen seltener so starke Entwickelung erreicht.

Rücksichtlich des Corpus vesicae fand ich nur Epithelzäpfchen und mit Bezug auf den Vertex fand ich hier in keinem Falle irgend eine Art Epithelproliferation. Dass diese hier fehlen sollte, und dass keine weitere Entwickelung der Epithelzäpfchen des Corpus vesicae stattfinden sollte, kann ich natürlich nicht behaupten, da ich ja nur einzelne Stücke dieser Gegenden, nicht aber das Ganze untersuchte. — Was die im Corpus angetroffenen Zäpfchen betrifft, so ist ihre Form oft ein wenig von der von mir beschriebenen verschieden; häufig sieht man hier, was weiter unten an der Urethralmündung seltner angetroffen wird, dass sie tiefer unter der Epithelschicht liegen, sodass sie nur mittelst eines dünneren Stiels mit dieser in Verbindung stehen (Fig. 10). Ganz abgeschnürte Epithelklümpchen können möglicherweise ebenfalls vorkommen, wie von Brunn dies fand.

Betrachten wir nun wieder die einzelne Drüsenbildung, so wird die Frage, was ich hier denn unter einer wirklichen Drüse verstehe. Es möge nun gleich bemerkt werden, dass ich mich dieser Bezeichnung für die Bildungen nur dann bedient habe, wenn ich deren Lumina mit einer einfachen Schicht deutlicher, von einer unterscheidbaren Bindegewebsmembran umgebenen Cylinderzellen bekleidet fand. Ich verstehe hierunter also solche Bildungen wie z. B. die in den Figuren 11, 12, 17 und 18 a zum Vorschein kommenden. Diese würde wohl jedermann wirkliche Drüsen nennen. Und doch ist der Übergang aus den besprochenen Krypten in diese Formen ein ganz allmählicher. Es ist ganz willkürlich, wo

man die Grenze setzt, wenn man von wirklichen Drüsen zu reden anfangen will. — Die Entwickelung geschieht auf die Weise, dass die Krypten sich teils verlängern, teils sekundäre Sprossen entsenden, die sich darauf wieder vermehren und nach und nach ein Lumen erhalten. Oft geschieht es aber auch, dass die Krypten allein sich verlängern und in die Tiefe wachsen, ohne Verästelungen zu entsenden, und wir erhalten dann einzelne tubulöse Drüsen (Fig. 11 und Fig. 18 b). Während sie sich verlängern und dünner, mehr rohrförmig werden, findet zugleich eine Abnahme der Dicke des bekleidenden Epithels statt, sodass die Anzahl der Schichten immer geringer zu werden und zuletzt mit einer einzelnen Schicht meistens nicht besonders hoher Cylinderzellen zu enden scheint. Finden sich Verästelungen, so finden hier dieselben Veränderungen mit dem Epithel statt (Figg. 12, 13 und Figg. 15, 16, 17), und wir erhalten dann verzweigte tubulöse Drüsen. Gegen die Mündung der Drüse nimmt das Epithel also in der Regel an Dicke zu und geht an dieser wie an der Mündung der Krypten allmählich in die oberste Schicht des umgebenden oberflächlichen Epithels über (Fig. 13). Oft münden mehrere Drüsen ganz nahe aneinander aus, und ihre Corpora strahlen dann wie Radien eines Kugelsektors unten im Bindegewebe der Mukosa nach allen Seiten aus (Fig. 11). Dies steht mit der Anlage und Anordnung der Zäpfchen in Verbindung, die oft bei Kindern anzutreffen sind und oben besprochen wurden (Fig. 7), deutet aber zugleich darauf hin, dass die Art des Wachstums und die bestimmte Anordnung, welche schon die einzelnen Zellen bei der Vakuolen- und Zäpfchenbildung hatten, stets wieder zur Geltung kommt und hier bei Erwachsenen in der Anordnung ganzer Drüsen wiederzufinden ist. Münden auf diese Weise mehrere Drüsen nahe aneinander aus, so sieht man oft gleichsam ein Grübchen im Epithel, wo alle Ausführungsgänge zusammentreffen.

Was die Verästelung der einzelnen Drüse betrifft, so kann diese mehr oder weniger lebhaft sein. Am häufigsten ist es wohl, dass man an Flächenschnitten von 1 bis 5 Lumina als zu demselben Ausführungsgang gehörend antrifft, gewiss können es aber auch mehr sein.

Ob man die Drüsen tubulös oder acinös nennt, macht nicht viel zur Sache. Die intraepitheliale Vakuolenbildung und die Krypten erinnern an eine acinöse Einzeldrüse, und obschon dies während der weiteren Entwickelung wohl immer mehr verschwindet und das Lumen immer mehr röhrförmig wird, lässt es sich nicht bestreiten, dass letzteres häufig am Anfangsende der einzelnen Verästelungen weiter ist als mehr nach oben (Figg. 16, 18 und 18b). So gross ist diese Erweiterung jedoch nicht, dass man das Recht hätte, von einer Acine zu reden, und es scheint auch die Regel zu sein, dass die Drüsenlumina, die zu derselben Bildung gehören, durchweg zo ziemlich gleich weit bleiben.

Was endlich das in diesen Drüsen abgesonderte Sekret betrifft, scheint es dasselbe wie das in den Vakuolen gefundene zu sein. In gehärtetem Zustande erweist es sich ebenso wie dieses als eine homogene Masse, die mittelst der oben genannten Farbstoffe ebenso gefärbt wird; nicht so gar selten sieht man es doch mit Resten zerfallener Zellen vermischt.

Diesem zufolge steht es also ausser allem Zweifel, dass die Blasenschleimhaut wenigstens im erwachsenen Alter Drüsen besitzt. Dass möglicherweise Ausnahmsfälle vorkommen, wo die Entwickelung nicht so weit gelangt, getraue ich mir natürlich nicht zu bestreiten, und v. Brunns beide Fälle scheinen es zu erweisen. Dass die älteren Untersucher zu verschiedenen Ergebnissen gelangten, liegt vielleicht darin, dass einige die Blasen von Kindern, andere die Blasen Erwachsener untersuchten; die Drüsen, welche die meisten derselben sahen, sind aber unzweifelhaft genau dieselben Bildungen, die zu beschreiben ich soeben

versucht habe. Koelliker z. B. hat im grossen und ganzen also völlig recht, und seine — obschon etwas schematische — Zeichnung giebt die Wirklichkeit ganz gut wieder. Wenn Hey daher meint, Koelliker habe sich dermassen geirrt, dass die von ihm besprochenen und abgebildeten Drüsen mit Cylinderepithel dieselben Bildungen wie die von Hey selbst gefundenen sein sollten, ist dies ganz absurd. Was Hey sah und auf seiner Tafel IX Fig. 2 abbildete, ist — wie bereits genannt — dasjenige Stadium der Drüsenbildung, welches wir Krypten nannten, und welches wir z. B. in unserer Fig. 8 und Fig. 9 sehen, Krypten aber, wie sie sich präsentieren, wenn das Epithel schon teilweise maceriert ist und ganze Reihen von Epithelzellen herausgefallen sind. Er hat vollkommen recht, wenn er über die langen, durch grössere oder kleinere Spalten getrennten Epithelfasern, die er in diesen Bildungen findet und sehr genau beschreibt, in Erstaunen fällt, denn sie würden auch sehr sonderbare Formationen sein, wenn sie in der Natur so gefunden würden; er setzt sich aber zugleich der Gefahr aus, dass man seinem Scharfsinne und seinem Werke überhaupt kein unbedingtes Vertrauen schenkt. Man wundert sich deshalb auch nicht, wenn er davon spricht, wie schwierig es sei, seine „Grübchen" von kleinen Furchen zu unterscheiden, und wenn er die geringe Verschiedenheit dieser kleinen Furchen von dem, was er für die Drüsen der älteren Forscher hält, hervorhebt. Da seine Irrtümer also sogleich in die Augen springen, brauche ich mich auf seine Betrachtungen und Konklusionen nicht näher einzulassen, doch betone ich, dass er am Trigonum des fünfjährigen Kindes Epithelzäpfchen gefunden zu haben scheint und hier ganz richtig deren Übergang in Krypten erblickt hat; besondere Beachtung schenkt er diesem Umstand aber nicht.

Im vorhergehenden berührten wir schon mehrmals die sogenannten v. Brunnschen Leistchen. Was sind dies nun für Bildungen? — v. Brunn, der nicht weiss, wie er das Vor-

kommen und die Entstehung seiner Epithelzäpfchen sonst erklären soll, nimmt also an, die Bindegewebsleistchen seien das Primäre und die Epithelzäpfchen seien sekundäre zufällige Bildungen. Wenn die Blase sich kontrahiere, sollten sie durch Blutüberfüllungen der Kapillarschlingen gebildet werden und nach und nach die hierdurch entstandenen Epithelklümpchen in den Maschenräumen mehr oder weniger vollständig abschnüren. Würden diese abgeschnürten Epithelmassen grösser, so sollte dies durch Proliferation ihrer eigenen Zellen geschehen. Schon von vornherein scheint seine Theorie, die wohl anderswo kein Analogon findet, nicht ganz wahrscheinlich zu sein, da sie einen fortwährenden Kontraktionszustand der Blase voraussetzen würde; bei näherer Untersuchung erweist es sich denn auch, dass sie keineswegs stichhaltig ist, und zugleich lässt es sich leicht erklären, welche Irrtümer ihn zu dieser Theorie geführt haben.

Die Sache ist die, dass er zwei weit verschiedene Dinge miteinander verwechselt, einerseits nämlich die oben erwähnten Bindegewebssepta, welche die einzelnen Zäpfchen, wo diese in Gruppen auftreten, voneinander trennen, und anderseits die anscheinenden Leistchen, welche die Kapillaren in der kontrahierten Blase bilden, indem sie hier kürzer und dicker werden, mehr hervorspringen und ins Epithel hinaufdringen, und zu gleich ein kleines Leistchen oder einen kleinen Kamm aus dem Bindegewebe der Mukosa mit sich ziehen.

Das Verhalten und die fast intraepitheliale Lagerung der Kapillaren zu untersuchen, bot sich mir ja bei allen zur Untersuchung auf Lymphgefässe gebrauchten Blasen, deren Blutgefässe vorher injiziert wurden, äusserst reichliche Gelegenheit dar. An allen diesen Blasen ging das Epithel jedoch teilweise oder oft vollständig verloren, namentlich vielleicht wegen der Manipulationen bei den Einstichsinjektionen, und an Schnitt-

präparaten konnte man deshalb nur an einzelnen Stellen das Verhalten der Kapillaren zum Epithel untersuchen. Um dieses nun unter günstigeren Umständen, d. h. wenn das Epithel vollständig erhalten war, zu betrachten, injizierte ich an zwei Kaninchen die Blutgefässe der Blase mit Berlinerblau durch die Aorta descendens unmittelbar nach dem Tode. Sogleich nach der Entfernung wurden beide Blasen fixiert und gehärtet, die eine in kontrahiertem, die andere in ausgespanntem Zustande, und die mikroskopische Untersuchung an Schnittpräparaten wurde wie oben beschrieben angestellt.

Ein Vergleich der Präparate aus diesen blutgefässinjizierten Menschen- und Tierblasen mit Präparaten aus den Blasen, mit welchen wir hier bei den Untersuchungen auf Drüsen zu schaffen haben, brachte die Verschiedenheit der beiden Arten von Leistchen, wenn man sie so nennen will, deutlich zum Vorschein:

Haben wir mit einer nicht injizierten kontrahierten Blasenschleimhaut zu thun, und trifft ein Schnitt diese nicht völlig vertikal, sondern nur ein klein wenig schräg, so können die Kapillaren es oft so aussehen machen, als gingen feine Bindegewebsleisten zwischen die Epithelzellen hinauf, und dies tritt immer stärker hervor, je mehr wir uns dem Flächenschnitte nähern. Auch an einer ausgespannten Blase kann man zuweilen an Flächenschnitten eine Andeutung desselben Bildes erhalten: die in den Maschenräumen der feinen Leistchen enthaltene Epithelzellenschicht ist nun wegen der jetzt nur sehr wenig proeminierenden Kapillaren aber ganz dünn. Zugleich sind die Maschen dagegen grösser geworden. Wie gesagt, tritt die ganze Sache und besonders die Zäpfchenform des Epithels in den Maschenräumen an der kontrahierten Blase viel entschiedener hervor, und es war denn auch diese Erscheinung, die v. Brunn zur Aufstellung seiner Theorie von dem Vorkommen der Zäpfchen an diesen Leisten bewog.

Die Verschiedenheiten dieser anscheinenden von den wirklichen Leisten und Zäpfchen lassen sich nun vielleicht am besten folgendermassen bezeichnen: Erstens sind die Form der anscheinenden Zäpfchen und deren Begrenzung — also eben die Leisten — von der wirklichen verschieden, und zweitens sind die Anordnung und die Tingibilität der Zellen anders in den anscheinenden Zäpfchen als in den wirklichen. Während die wirklichen Zäpfchen eine charakteristische abgerundete Form haben und scharf begrenzt sind, haben die aus den Kapillaren erzeugten alle mehr oder weniger unregelmässigen Formen, welche deren Maschen darbieten, wie sie auch nur die Begrenzung haben, die durch die feine Kapillarleiste gebildet wird, und während die Zellen der ersteren sich durch die stärkere Tingibilität ihrer Kerne und durch die oben erwähnte, ganz bestimmte Anordnungsweise auszeichnen, liegen die der letzteren, wie es sich eben trifft, und färben sich wie das übrige, umgebende Epithel. Was v. Brunn zu seiner Erklärung der Entstehung der Epithelzäpfchen veranlasste, ist also nur eine rein zufällige Ähnlichkeit zweier ganz verschiedener Dinge. Will man deshalb den Namen „v. Brunnsche Leisten" beibehalten, so lassen sich hierunter nur die Bindegewebssepta verstehen, welche die wirklichen Epithelzäpfchen umgeben und voneinander trennen, welche eine notwendige Folge von deren Bildung sind, und welche im Gegensatz zu den Kapillarleisten gleich stark hervortreten, ob die Blase kontrahiert oder ausgespannt ist. Andere wirkliche Bindegewebsleisten, die zwischen den Zellen des Blasenepithels hinansteigen, giebt es nicht. Wenn daher Aschoff v. Brunns Auffassung adoptiert und dessen Leisten bei neugeborenen Kindern erwähnt, ohne Epithelzäpfchen zu finden, kann dies sich wohl kaum richtig verhalten. Sind die Leisten da, so müssen auch die Zäpfchen da sein. Aschoff scheint aber nicht darüber im reinen zu sein — auch nicht, wenn er von Erwachsenen redet —, was wirkliche, und

was zufällige, durch die Kontraktion entstandene Leisten sind. Indes hatte er ja ebensowenig wie v. Brunn Gelegenheit, andere als kontrahierte Blasen zu untersuchen.

Wir haben oben schon die Resultate von Aschoffs Untersuchungen über die Blasenschleimhaut Erwachsener in Kürze angegeben. Da die „Veränderungen", die er fand, und von denen er freilich selbst nicht weiss, ob er sie zu den pathologischen zählen soll, grossenteils aber normale sind und, jedenfalls solange es nicht zur Cystenbildung gekommen ist, in hohem Masse den von mir gefundenen Bildungen ähnlich sind, wird es notwendig, dies ein wenig näher zu erörtern, besonders, weil Aschoff eine etwas andere Vermutung von deren Ursprung aufstellt als ich, was ebenfalls mit v. Brunns Anschauung von primären Bindegewebsleisten in Beziehung steht. Aschoffs Ansicht zufolge können die Epithelbildungen sowohl durch primäre Proliferation des Epithels als durch primäre Proliferation des Bindegewebes entstehen. Nachdem er v. Brunns Theorie besprochen hat, sagt er:

„Dieser Anschauung schliesst sich auch Lubarsch (46) an. Ich möchte hier kurz eine Arbeit von v. Limbeck (42) erwähnen, die von den beiden Autoren nicht angeführt wird, die aber ähnliche Beschreibungen der Epithel-Abschnürung und -Vermehrung nebst übereinstimmenden Abbildungen enthält. Der Verfasser bringt schon, wie es Lubarsch später gethan hat, diese durch Verwachsung von Falten oder Epithelsprossung entstehenden Epithelherde mit der Cystenbildung in Zusammenhang.

„Ich kann die thatsächlichen Befunde dieser Autoren nur bestätigen, möchte mich jedoch auf Grund meiner Untersuchungen mehr der v. Limbeckschen Ansicht anschliessen, dass nicht nur einfache Abschnürung durch zusammenwachsende Leisten, sondern auch direkte Sprossung des Epithels vorkommt

Es ist das auch für die Frage, ob hier Drüsen vorliegen oder nicht, von Wichtigkeit.

„Darum möchte ich betonen, dass einfache Einsenkungen des Epithels vorkommen können, d. h. das Epithel kleidet deutlich einen unter dem Niveau der übrigen Schleimhaut gelegenen Hohlraum aus, der durch eine breitere oder engere Öffnung mit der Schleimhautoberfläche in Verbindung steht (Fig. 16). Es können diese Epithel-Einstülpungen dem Zwischenraum zwischen beiden Septen entsprechen, häufig aber auch nicht: sie finden sich zuweilen ganz isoliert in völlig glatter, septenloser Schleimhaut. Es handelt sich also um eine direkte Verlagerung des Epithels in die Tiefe; unentschieden bleibt die Frage, ob durch aktives Wuchern des Epithels oder durch Zurückweichen des Bindegewebes. Die weitere Entwickelung spricht für das erstere. Ein Hinaufwuchern des Bindegewebes über das Epithel ist nirgends zu bemerken.

„Dieser Prozess trat mir dagegen sehr häufig in Bildern entgegen, wie ich sie z. B. im Falle 1 in grosser Zahl beobachten konnte. Die unterste Zellenlage des Schleimhautepithels ist infolge der zarten Septenbildung guirlandenartig gegen das Bindegewebe abgegrenzt. Nirgends tritt eine Überschreitung dieser Grenze durch das Epithel zu Tage. Und doch finden sich zahlreiche abgeschnürte Epithelmassen, die aber in der Schicht des Schleimhautepithels selbst gelegen sind, ja meist halbkugelig über dasselbe hervorragen (Fig. 13). An Stelle der Tiefenlagerung des Epithels oder der aktiven Epithelsprossung hat hier an einzelnen Punkten eine Verlängerung der feinen Septen stattgefunden, die sich bogenförmig über die zwischen ihnen liegenden Epithelinseln hinüberlagern, um miteinander zu verschmelzen. Diese Septen sind äusserst zierlich, oft nur mit Mühe an den sie stets begleitenden Kapillaren zwischen den sie bedeckenden Epithelien zu erkennen. Diese Epithelbedeckung an der Innen- und Aussenfläche weist ausser den vielfachen

klaren Übergangsbildern auf die Entstehung dieser Gebilde hin. Der ganze Epithelbesatz des Hohlraumes — und um mehr oder weniger kugelige Hohlräume handelt es sich, wie Serienschnitte lehren — besitzt nämlich eine Hauptrichtung, in der die einzelnen Zellen angeordnet sind, nach dem Pol der oberen Halbkugel. So stehen sie in der Tiefe des Hohlraumes senkrecht, an den Seiten dagegen mehr schräg, bis sie an der oberen Wand plattgedrückt erscheinen. Oft ist das Lumen ganz mit Zellen ausgefüllt, oft fehlen dieselben in der Mitte, der Epithelbesatz erscheint unregelmässig; das Ganze bietet das Bild einer kleinsten Cyste dar. Oft ist der cystische Hohlraum an seinem Gipfel noch nicht geschlossen, sondern hier drängt das Epithel durch eine rundliche Öffnung nach aussen, um auf das Schleimhautepithel überzugehen. Der Gesamteindruck ist der, dass hier zahlreiche beutelförmige Abschnürungen des Epithels durch die von allen Seiten sich zusammenlegenden, sich verlängernden Bindegewebsleisten stattfinden, indem das Epithel dabei nach dem Schnürring zu zusammengepresst wird und so die charakteristische Richtung einnimmt. Der Übergang in thatsächliche kleinste Cysten — an Schleimhautstellen, die makroskopisch unverändert erscheinen — ist vielfach zu verfolgen, indem in der Mitte des abgeschnürten Raumes mehr homogene oder fädigschleimige Massen auftreten. Ich komme später auf dieselben zurück.

„Man könnte also von zweierlei Formen der Epithelabschnürungen sprechen, einer tiefen und einer hohen. In dem ersten Falle liegen die abgeschnürten Epithelmassen unter dem Niveau des übrigen Epithels (aktives Wuchern des Epithels), in dem anderen liegen sie in der Höhe des Epithels und bilden sogar halbkugelige Hervorragungen über dasselbe (aktives Wuchern der Bindegewebsleisten). Beide Formen sind jedoch nicht scharf voneinander zu trennen, da zwischen beiden zahlreiche Über-

gänge vorkommen können, Epithel und Bindegewebe sich in gleich starker Weise an der Bildung beteiligen."

Alles, was Aschoff gesehen hat, ist sehr richtig, dass er aber nicht mehr gesehen hat, und dass das von ihm Gesehene nur Rudimente des in der Wirklichkeit Vorkommenden sind, ist dem Zustande seines Materials zu verdanken. Dass er ferner von dem Gefundenen einen irrtümlichen Eindruck erhielt, und deshalb falsche Konklusionen aufstellt, rührt von der nämlichen Ursache in Verbindung damit her, dass er sich durch v. Brunns Irrtümer beeinflussen liess. Die Sache ist die, dass das ihm zur Verfügung stehende Material zu spät fixiert und gehärtet wurde; er hatte nur die Gelegenheit, solche Präparate zu untersuchen, an denen nicht nur die obersten Epithelschichten verloren gegangen waren, sondern — wie es scheint — auch häufig die tieferen Epithelbildungen durch Maceration zerstört worden waren.

Was in dem oberflächlichen Epithel vorgeht, die Vakuolenbildung mit der Zellenproliferation um sich herum, ist ihm deshalb völlig entgangen. Er war nicht imstande, zu erblicken, dass sich schon hier genau dieselbe Anordnung der Zellen findet, welche er in seiner „hohen Epithelabschnürung" antrifft und auf seine Weise erklärt; ferner vermochte er nicht zu sehen, dass das, was er die „hohe" und die „tiefe" Epithelabschnürung nennt und als zwei durchaus verschiedene Vorgänge auffasst, in der That ganz derselbe Prozess, nämlich aktive Proliferation des Epithels ist, und endlich hat er nicht eingesehen, dass die „hohe" Abschnürung nur darauf beruht, dass die beginnende Drüsenbildung das Epithel der Oberfläche zufällig ein wenig nach vorne ausbuchtet. Wenn er davon redet, dass die abgeschnürten Epithelmassen meistens halbkugelförmig über das Epithel der Oberfläche emporragten, beruht dies darauf, dass an den von ihm betrachteten Präparaten gar kein oberflächliches Epithel mehr zurückgeblieben ist; dieses ist wegmaceriert und die Epithel-

haufen mit ihrer Bindegewebsmembran, die in natürlichem Zustande selbstverständlich von dem oberflächlichen Epithel bedeckt sind, werden deshalb künstliche Proeminenzen bilden. Eben dies ist in seiner Fig. 13 zu sehen, auf die er seine Ansicht stützt, und die der Typus seiner „hohen Epithelabschnürung" ist. In der That handelt es sich hier um eine beginnende Drüsenbildung — um ein Zäpfchen oder vielleicht um eine Krypte, die exzentrisch getroffen wurde, d. h. so, dass die Mündung nicht zu sehen ist. Das oberflächliche Epithel über dem am meisten emporragenden Teile ist vollständig abgestossen; die umgebende, stets mehr widerstandsfähige Bindegewebskapsel tritt deswegen mehr hervor. Das Epithel der Bildung selbst ist nicht so wohlerhalten, dass zu ersehen wäre, in welchem Stadium es sich befindet, und eigentlich sind nur die tiefen Zellen des daneben liegenden Epithels — oder der möglicherweise hier gelegenen Bildungen — vorhanden. Meine Fig. 19 ist gewiss genau dasselbe Bild, freilich in natürlichem Zustande, d. h. vor eingetretener Maceration. Entfernt man hier, was über der roten Linie liegt, so erhält man ein Seitenstück zu Aschoffs Bilde, wie auch ich es oft gesehen habe, allerdings nur an macerierten Blasen.

Wir haben nun gesehen, nicht nur, dass sich in der Blase wirkliche Drüsenbildungen finden, sondern auch, wie die Entwickelung derselben sich bei einiger Aufmerksamkeit Punkt für Punkt verfolgen lässt, von der als Vakuolen- oder Zäpfchenbildung sich kundgebenden Zellenproliferation im oberflächlichen Epithel ganz kleiner Kinder an bis zu den wohlentwickelten Drüsen Erwachsener, die wohl zunächst an die Drüsen der Prostata erinnern. Diese Entwickelung bietet nichts Spezielles dar, sie stimmt sehr wohl mit dem überein, was bei der Bildung vieler anderen Drüsen stattfindet, und gerade die Prostata wird ja auch durch kleine solide Epithelzäpfchen angelegt. Das Eigenartige der Entstehung der Drüsen besteht hier teils in der

verhältnismässig späten Anlage, teils in der langsamen Entwickelung. Wir sahen, dass diese Drüsen eine klare homogene Masse, seltener eine solche mit eingemischten Zellenresten ausscheiden, ferner, dass dieses Sekret sich nicht nur in den tiefsten Gängen der Drüsen findet, sondern oft auch aus den Ausführungsöffnungen hervorragt, und es erleidet daher keinen Zweifel, dass es sich dem Urin beimischt. Ob es sich hier aber um Mucin handelt, ist zweifelhaft; der Reaktion auf Farbstoffe zufolge scheint es kein Mucin, wenigstens nicht Mucin allein zu sein. In wie grosser Menge sich dieses Sekret bildet und dem Urin beimischt, darüber lässt sich schwerlich etwas sagen; oft, wenn die Drüsen nur in spärlicher Anzahl vorhanden sind, ist die Menge wohl nur gering, ist die Drüsenbildung aber über eine Fläche verbreitet, die ungefähr so gross wie die Vola eines Kindes ist, so lässt sich nicht annehmen, dass die Menge so ganz unbedeutend sein sollte. Später werden wir indes sehen, dass nicht nur die Drüsen, sondern wahrscheinlich auch die superfiziellen Zellen des oberflächlichen Epithels der Blase ein Sekret absondern.

Oben berührte ich bereits, welche Bedeutung die Drüsen möglicherweise für die Entwickelung der mitunter in der Blasenschleimhaut angetroffenen Cysten haben könnten. Obschon dies ausserhalb des Zweckes dieser Arbeit liegt, werde ich doch nicht unterlassen, ganz kurz anzudeuten, wie wahrscheinlich es ist, dass die Cysten ihren Ursprung in diesen Drüsen haben. Nicht nur hat man die Cysten gerade da am häufigsten angetroffen, wo die Drüsen ihren Sitz haben, sondern Aschoff hat auch geradezu Übergänge zwischen seinen Drüsenbildungen und den Cysten gefunden, und die von ihm wahrgenommenen Drüsenbildungen sind, wie oben nachgewiesen, ganz dieselben wie die von mir gesehenen, nur dass die seinen durch Maceration modifiziert waren. Um den Ursprung dieser Cysten zu erklären, braucht man deshalb nicht notwendigerweise seine Zuflucht zu

solchen Theorien zu nehmen wie der von einem Zusammenkleben der Falten oder von einer Abschnürung durch emporwachsende Bindegewebsleistchen, wie unter anderen Lubarsch (46) und zum Teil auch v. Limbeck (42) meinen.

Weit grössere praktische Bedeutung erhalten die Drüsen aber, wenn sie die sogenannte Hypertrophie des mittleren Prostatalappens veranlassen. Namentlich Jores (35) hat nachgewiesen, dass diese Geschwulstbildung nicht in der Prostata (Pars intermedia) beginnt, sondern ursprünglich „aus accessorischen Drüsen der Prostata entsteht, die schon normaler Weise jene submuköse Lage haben und die in die Blase hineinragende Hervorwölbung ist anfänglich durch die Hypertrophie dieser letzteren allein bedingt".

Dies stimmt sehr wohl mit dem überein, was ich oben erwähnte, dass schon normal eben der untere Teil des Trigonum die Stelle ist, wo die lebhafteste Drüsenentwickelung stattfindet. Ferner kann ich anführen, dass sich auch mir die Gelegenheit darbot, einen Fall dieser Hypertrophie des mittleren Prostatalappens zu untersuchen, in welchem die Geschwulst fast die Grösse einer Erbse erreicht hatte, und ich kann in allen Stücken Jores Fund bestätigen, dass die Drüsengänge der Geschwulst Ausführungsgänge durch die Schleimhaut der Vesica hindurch entsenden.

Ferner bin ich geneigt, zu glauben, dass die Drüsen auch bei den chronischen Cystiten und vielleicht besonders bei dem langwierigen Krankheitsbilde, das man die Cystitis colli vesicae genannt hat, von Bedeutung sind.

Untersuchungen auf Drüsen in der Blasenschleimhaut der Säugetiere.

Die Säugetiere, deren Blasen ich anwandte, sind: Maus, Ratte, Meerschweinchen, Kaninchen, Katze, Hund, Schaf, Ochse, Schwein und Pferd. Sage ich nur gleich, dass ich bei diesen Tieren nur sehr wenig von Drüsen fand, und dass ich solche nur beim Hunde nachzuweisen vermochte, weshalb ich mich in grosser Kürze fassen kann.

Nur frische Blasen wurden untersucht. Unmittelbar nach dem Schlachten wurde die Blase herausgenommen und in Alkohol, Formol, Formol-Alkohol oder seltener in Müllers Flüssigkeit mit späterer Nachhärtung in Alkohol fixiert und gehärtet. An kleineren Tieren, wie Maus, Ratte und Kaninchen wurde die ganze Blase gehärtet und der grösste Teil derselben untersucht; an grösseren Tieren wurden nur das Trigonium und die umliegende Gegend bis ca. 1½ cm oberhalb der Einmündungsstellen der Ureteren untersucht, da ich meinen Erfahrungen am Menschen zufolge schliessen zu können glaubte, es hätte die grösste Wahrscheinlichkeit für sich, dass die eventuellen Drüsen in der Nähe der Urethramündung liegen würden. Aus dem Corpus vesicae wurde nur ein Stückchen von der Grösse ca. eines Quadratcentimeters untersucht.

Die angewandte Technik war übrigens genau dieselbe wie die zur Untersuchung der menschlichen Blase benutzte, weshalb ich mich hierauf nicht näher einzulassen brauche.

Während ich also in der Mehrzahl der untersuchten Tierblasen keine Drüsen zu finden vermochte, traf ich in allen Hundeblasen — es wurden zu diesem Zwecke im ganzen drei untersucht — am Trigonum, am unteren Teile des Fundus und

in der Gegend um die Urethralmündung Drüsenbildungen an, die im ganzen denen entsprachen, welche wir am Menschen beschrieben haben. Eine vollständige Beschreibung derselben würde hier also nur eine Wiederholung bringen.

Es fanden sich indes gewisse Dinge, die bemerkt zu werden verdienen, gewisse Verschiedenheiten von dem beim Menschen Gesehenen.

Während die Drüsenbildung in der menschlichen Blase oft gruppenweise auftrat, scheint dies beim Hunde seltner der Fall zu sein; hier scheinen die Drüsen gewöhnlich einzeln aufzutreten. Hinwieder sieht man hier aber eine stärkere Entwickelung der einzelnen Drüse, d. h. sie verästelt sich lebhafter, und ferner scheint sie wegen der Form ihrer Verästelungen häufiger als beim Menschen acinös genannt werden zu können.

Was die Entwickelung der Blasendrüsen des Hundes betrifft, so scheint sie wesentlich auf dieselbe Weise wie beim Menschen vorzugehen. Auch hier finden wir alle Übergänge aus „Zäpfchen" in „Krypten" und aus diesen in wirkliche Drüsen. Die Vakuolenbildung dagegen konnte ich beim Hunde nicht finden. Dass diese fehlt, könnte vielleicht darauf hindeuten, dass die Vakuolenbildung überhaupt nur eine Nebenerscheinung wäre, und dass, wie oben berührt, wenn diese gesehen wird, zugleich eine Zellenproliferation, d. h. eine beginnende Zäpfchenbildung stattgefunden hätte.

Untersuchungen auf Nervenelemente.

Über das Verhalten der Nerven in der Blase des Menschen und der Säugetiere wissen wir nur äusserst wenig. In allen anatomischen Hand- und Lehrbüchern wird nur ganz flüchtig

erwähnt, die Blase erhalte ihre Nerven als Plexus vesicalis aus dem Plexus hypogastricus inferior, der teils aus sympathischen Fasern und teils aus Fasern des dritten und vierten Sakralnervs gebildet werde. Wo man am weitesten geht, werden zugleich grössere oder kleinere Haufen von Ganglienzellen genannt, die sich besonders da finden sollen, wo die Nervenfasern in die Blasenwand eintreten. Wie sich die Nerven aber eben in dieser verhalten, ist uns nur wenig bekannt, namentlich wissen wir fast gar nichts darüber, wie sie in der Schleimhaut endigen. Die wenigen, mangelhaften, hierüber vorliegenden Aufschlüsse beschränken sich auf eine Mitteilung von Kisselew (36) 1868, die später keine Bestätigung gefunden hat, auf eine Mitteilung von Retzius (58) 1892 über die Blase des Kaninchens, und endlich auf eine Arbeit von Grünstein (26), die im Oktober 1899 erschien, nachdem ich meine Untersuchungen über diese Frage schon teilweise abgeschlossen hatte.

Dass man in anatomischer Beziehung kein besseres Wissen von den Nerven der Schleimhaut der Harnblase hat, scheint um so sonderbarer, da man hier in klinischer Beziehung eine ganz interessante Beobachtung gemacht hat. Jeder Operateur, der sich mit der Blasenchirurgie beschäftigte, hat bemerkt, dass die normale Schleimhaut gegen Berührung merkwürdig unempfindlich, gegen Ausspannung dagegen aber ganz anders empfindlich ist. Dieser Umstand, auf den Guyon gewiss zuerst die Aufmerksamkeit lenkte, könnte wohl besondere Verhältnisse der Nervenelemente der Schleimhaut andeuten.

Während die Untersucher sich mit dem morphologischen Nachweis der Nerven in der Blasenschleimhaut der Säugetiere nicht viel beschäftigt zu haben scheinen, oder es jedenfalls nicht gelungen ist, hier etwas zu finden, hat man sich dagegen in dieser Richtung mehr mit der Blase des Frosches abgegeben und sich hinsichtlich der Säugetiere auf die motorische Innervation beschränkt und hierüber physiologische Versuche ange-

stellt. Unter den Forschern, die in letzgenannter Richtung arbeiteten, nenne ich als ältere nur Gianuzzi (23) [1863] und Budge (7) [1864], als jüngere Guépin (27) [1892], Courtade und Guyon (10), Zeissl (72) und Goltz und Ewald (25) [1896]. Was die Untersuchungen über die sensitiven Nerven der Froschblase betrifft, nenne ich die Arbeiten von Lawdowsky (41) [1882], Ehrlich (15) [1886], Bernheim (3) [1892] und Gaule (18) [1892] und endlich die vor kurzem erschienene von Grünstein, die zum Teil ebenfalls diese behandelt. Diese Arbeiten interessieren uns hier aber nicht so sehr, wo wir uns ausschliesslich mit den Endigungen der sensitiven Nerven in der Blasenschleimhaut der Säugetiere und des Menschen beschäftigen, und ich werde deshalb nur diejenigen Untersuchungen besprechen, welche mit dieser Frage in Relation stehen.

Kisselew (36), der die Blasenschleimhaut des Menschen untersuchte und zur Darstellung der hier gelegenen Nerven die älteren, vor Golgis Methode und der Methylenblaumethode vorzugsweise gebrauchten Methoden anwandte, kam zu folgenden Resultaten: „Die Nervenstämmchen der Submukosa entsenden feine Nervenästchen oder, noch öfter, einzelne Nervenfasern, welche die Schleimhaut in verschiedenen Richtungen durchbohren, um schliesslich auf folgende doppelte Weise zu endigen: 1. entweder verlaufen die Nervenfasern direkt bis zur unteren Epithelschicht, wo sie in birnförmige, kernhaltige Gebilde übergehen, oder 2. sie vereinigen sich im oberen Teile der Schleimhaut zu einem horizontal gelagerten Geflechte, und von diesem erst entspringen diejenigen Fasern, welche sich mit den birnförmigen Gebilden vereinigen.“ Er sucht darzulegen, dass diese birnförmigen Bildungen keine Epithelzellen sein können, fügt seiner oben gegebenen Beschreibung aber leider keine Zeichnung bei. Es fällt daher schwer, sich von dem von ihm Gesehenen eine richtige Vorstellung zu bilden. Eine nähere Beschreibung, deren baldige Veröffentlichung er andeutet, scheint nicht erschienen

zu sein; jedenfalls war ich nicht imstande, sie zu finden, und ich habe auch nicht gesehen, dass ihrer erwähnt wird.

Retzius (53), der die Nerven der Blasenschleimhaut an Kaninchen untersuchte, äussert sich folgendermassen: „Noch interessanter schien es mir aber zu sein, dass ich auch im Epithel der Schleimhaut der Harnblase die gesuchten intercellulären Nervenendigungen entdeckte. In der Harnblase des Kaninchens sah ich nämlich, wie die Figg. 4—8 der Taf. XIV zeigen, aus der Bindegewebsschicht gefärbte Nervenfasern in das Epithel hinaustreten, um in demselben nach einer mehr oder weniger reichlichen Verästelung mit freien Enden zu endigen. Alle die von mir in diesen Präparaten beobachteten Nervenfasern boten einen eigentümlichen Verlauf dar, indem sie gewöhnlich auf weite Strecken tangential verliefen und dabei starke Biegungen um die Zellen machten, auch nie die eigentlichen Endigungen in den äusseren Schichten des Epithels zeigten, sondern einen charakteristischen rekurrenten Verlauf der Äste aufweisen, welcher zwar ausnahmsweise auch in anderen Epithelien (Zunge, Ösophagus) vorkommt, aber in der Harnblase als Regel vorhanden zu sein scheint. In den Figg. 4 und 8 ist dieses Verhalten in auffallender Weise ausgedrückt, indem die feinen verästelten Endzweige der tangential verlaufenden Mutterfasern sich sämtlich nach der Tiefe des Epithels wenden, um dort unweit der Bindegewebsgrenze zu endigen. Wenn diese von mir beim Kaninchen gefundenen Thatsachen sich als allgemeine Regel für die Nerven des Harnblasenepithels erweisen sollten, so sind sie wohl von der Einrichtung der Harnblasenwand herzuleiten, indem sie verschiedenen Zuständen der Ausdehnung ausgesetzt sein müssen und übrigens in den äusseren Zellenschichten des Epithels mit dem ihnen schädlichen Harn leichter in Berührung kommen dürften."

Grünstein (26), der die Säugetierblase nach der Methylenblaumethode an der Maus, Ratte, Katze und dem Hunde unter-

suchte, erhielt bei Katze und Hund positive Resultate. Nachdem er die Nervenstämme und die Ganglien in der Blasenwand des Hundes besprochen hat, setzt er fort: „Die Zellen dieser Ganglien sind gross, multipolar und lassen sich leichter als die des Frosches mit Methylenblau färben. Die Protoplasmafortsätze teilen sich und verlieren sich im Ganglion, während der Achsencylinderfortsatz für gewöhnlich in ein Stämmchen eintritt.

Was nun die Fasern des letzteren anlangt, so kann ich vorläufig nur über einen Teil der dicken markhaltigen Nervenfasern positive Angaben machen. Diese habe ich zu ihren Endapparaten verfolgt, was, soviel ich weiss, zum erstenmale gelungen ist. Die in Fig. 6 dargestellten Endapparate sind der Harnblase eines jungen Hundes entnommen. Sie sind nicht so kompliziert wie die des Frosches und erscheinen etwas mehr als jene in die Länge gezogen, was wohl mit der Faserrichtung des Stromas, in dem die Endbäumchen liegen, in Zusammenhang stehen dürfte.

Bis jetzt konnte ich nur intermuskuläre Endapparate nachweisen, doch sind wahrscheinlich auch subepitheliale vorhanden."

Weiter unten setzt er fort: „Ich beobachtete im Epithel der Katzenblase noch andere Endapparate, welche die Zellen umgeben (Fig. 7). Ihrem morphologischen Charakter nach ähneln sie denjenigen, welche Timofeew (66) an den Epithelzellen des Vas deferens und an den unteren Zellen des Stratum Malpighii der Haut der Glans penis beim Kaninchen und Ploschko (54) in der unteren Schicht des vielschichtigen Epithels der Epiglottis beschrieben haben. Prof. Arnstein ist geneigt in diesen Apparaten pericelluläre Nervenendapparate zu sehen, die denjenigen analog sind, welche er an den Drüsenzellen beschrieben hat".

Während Grünstein also in der Blasenschleimhaut des Hundes nichts fand und meint, es müsse hier ähnliche Endigungsapparate geben wir die von ihm zwischen den Muskeln ange-

troffenen, fand er bei der Katze dagegen intraepitheliale Nervenendigungen.

Über die hier referierten Angaben hinaus weiss man nichts Näheres von dem Verhalten der Nerven in der Blasenschleimhaut des Menschen und der Säugetiere.

Eigene Untersuchungen.

Zu diesen wandte ich die Blase der Maus, Ratte, des Hundes, Schafes, Ochsen, Schweines, Pferdes und des Menschen an.

Positive Resultate erlangte ich bei der Maus, der Ratte, dem Schafe, dem Ochsen und dem Schweine.

Die von mir wesentlich benutzte Methode ist Ehrlichs vitale Methylenblaumethode, so wie sie zum Teil von Dogiel und Bethe (4) modifiziert wurde.

Bei Mäusen verfuhr ich auf die Weise, dass ich entweder die in physiologischer Kochsalzlösung gesättigte Methylenblaulösung unter die Haut oder auch in die Peritonealhöhle, in beiden Fällen in mehreren Portionen injizierte, bis der Exitus eintrat; bei Ratten öffnete ich nach Chloroformierung des Tieres das Pericardium und injizierte die Lösung durch das Cor.

Hinsichtlich der grösseren Tiere verfuhr ich lieber nach der von Dogiel empfohlenen Methode. Unmittelbar nach dem Schlachten und nach der Entfernung der Blase behandelte ich deren Schleimhautoberfläche mit einer $^1/_{16}$prozentigen Methylenblaulösung (in physiologischer Kochsalzlösung), indem ich die Schleimhaut mit Zwischenräumen und tropfenweise mit der Auflösung anfeuchtete. Zuweilen dissezierte ich vor der Behandlung mit dem Farbstoffe die Schleimhaut ab; in der Regel liess ich sie jedoch sitzen bleiben, bis ich annehmen konnte, dass die Färbung der Nerven eingetreten sei, ich musste aber stets ein kleines Stückchen abdissezieren, um unter dem Mikroskop kon-

trollieren zu können, wann dieselbe eintrat und wann es an der Zeit war, sie zu fixieren.

Mit Bezug auf Menschen war es ja unmöglich, so frisch herausgenommene Blasen, wie die Methode erfordert, zu erhalten. Ich verfuhr deshalb so, dass ich möglichst bald post mortem durch einen Katheter 10—20 Kubikcentimeter der schwachen Methylenblaulösung in die Blase injizierte und darauf so viel Luft hineinpumpte, bis die Blase gut ausgespannt war. Nach Verlauf von 1—2 Stunden entleerte ich nun wieder die Luft und die Methylenblaulösung und injizierte statt derselben die Fixierungsflüssigkeiten; erst pikrinsaures Ammoniak, das ca. $^1/_2$ Stunde später wieder abgelassen wurde, und darauf molybdänsaures Ammoniak, das ich bis zur Sektion, bei welcher die Blase herausgenommen wurde, darin bleiben liess. Nach der Zerteilung, dem Auswaschen mit destilliertem Wasser und der Lostrennung der Schleimhaut wurde diese dann auf gewöhnliche Weise untersucht. — Obschon ich hier keine positiven Resultate erzielte, glaube ich dennoch, dass solche sich mittelst dieses Verfahrens erreichen lassen, wenn dieses ein wenig und zwar namentlich so modifiziert wird, dass man zum Einblasen in die Blase Sauerstoff statt atmosphärischer Luft anwendet.

Bekanntlich ist die Methylenblaumethode höchst launenhaft, sodass nur die allerwenigsten Präparate gelingen. Vielleicht kommt es hier namentlich darauf an, den rechten Augenblick für den Anfang der Fixierung zu finden. Nach meiner Erfahrung von der Blasenschleimhaut scheinen sich gewöhnlich — wenn überhaupt von einer Regel die Rede sein kann — erst die Blutkörperchen der Kapillaren zu färben, darauf die Grenzen der Endothelzellen derselben, und erst dann die Elemente des Nervensystems. Später färbt sich die Kittsubstanz zwischen den Epithelzellen, darauf die Zellen der profunden Schicht des Blasenepithels — die oberflächlichen Zellen scheinen, wie anderswo zu besprechen sein wird, zur Aufnahme des Farbstoffes weniger

geneigt zu sein —, dann die elastischen Fasern der Schleimhaut, und wartet man noch länger, so färbt sich allmählich das Ganze diffus. Es gilt daher, den rechten Augenblick zu ergreifen und die Fixierungsflüssigkeiten gerade um den Zeitpunkt wirken zu lassen, da die Elemente des Nervensystems am deutlichsten hervortreten, während die Kapillaren zu erbleichen begonnen haben, Dass die Kapillaren gefärbt sind, gereicht nur zum Vorteil, da deren Lage in der Schleimhaut bekannt ist, und man sich mithin mit Bezug auf die Lagerung der eventuellen Nervenelemente leichter orientieren kann.

Was die Fixierung der Methylenblaufärbung betrifft, wandte ich, wie schon angedeutet, Bethes Methode an. Nach Abspülung mit physiologischer Kochsalzlösung wurde das Präparat erst mit Dogiels gesättigter Lösung pikrinsauren Ammoniaks behandelt. War die blaue Farbe hierdurch in eine violette übergegangen, so wurde es darauf ohne Auswaschung in diejenige der Betheschen Fixierungsflüssigkeiten gelegt, welche aus molybdänsaurem Ammoniak, Gramm 1, Aq. destill.. Gr. 20, und Salzsäure, Gutta 1 besteht. Der Aufenthalt hierin dauerte 1—6 Stunden, was sich nach der Grösse der Schleimhaut richtete. Nach Abwaschung in destilliertem Wasser, Entwässerung in Alkohol und Klärung mittelst Xylols wurden die Präparate darauf in Kanadabalsam untersucht, gewöhnlich so, dass das auf dem Objektglase ausgebreitete Stückchen Schleimhaut mit der Epithelfläche nach oben lag.

Wenn ich die Präparate nachfärbte, benutzte ich hierzu Alaunkarmin oder Alauncochenille.

Bei kleinen Tieren wie Ratten und Mäusen, deren Blase, die nach Mors gewöhnlich kontrahiert gefunden wird, so klein ist, gelang es mir häufig nicht, die Schleimhaut für sich loszupräparieren. Alsdann musste ich dieselbe im Verein mit der übrigen Blasenwand untersuchen; dies lässt sich aber auch thun,

und das Präparat wird durchsichtig genug, wenn nur die Blasenwand vorher bis zur geeigneten Dünne ausgespannt wird.

Wie schon angeführt, erreichte ich positive Resultate bei der Maus, der Ratte, dem Schafe, Ochsen und Schwein, und bei allen sind diese Resultate so ziemlich dieselben. Ich fand, dass die Elemente des Nervensystems in der Blasenschleimhaut einen eigentümlichen Apparat bilden, ein Geflechte aus feinen marklosen Fasern, die sich als Ausläufer der Ganglienzellen der Schleimhaut selbst erweisen, und dass diese feinen Ausläufer teils während ihres Verlaufs mit eigentümlichen Terminalorganen, die zwischen den Epithelzellen liegen, versehen sind, teils mit solchen enden.

Indem ich vorläufig nicht zu entscheiden vermag, ob es sich hier möglicherweise um Teile der unter gewissen Verhältnissen selbständigen lokalen Reflexbahnen handelt, deren Vorhandensein in der Vesica man den jüngsten physiologischen Versuchen zufolge vermutet, und indem ich überhaupt nicht mit Sicherheit zu sehen vermochte, wie die Verbindung dieser peripherischsten Nervenelemente mit der übrigen Nervenversorgung der Blase beschaffen ist, werde ich mich darauf beschränken, nur die in der Schleimhaut selbst von mir gesehenen Thatsachen zu referieren. Nur führe ich an, dass ich bei der Ratte und der Maus, wo die Schleimhaut nicht losdisseziert, sondern mit der übrigen Blasenwand zugleich untersucht wurde, gesehen habe, wie die besprochenen Nervenelemente mittelst feiner Fasern mit marklosen, anscheinend miteinander anastomosierenden Nervenfasern der Submukosa in Verbindung stehen. Über die mögliche Verbindung der letzteren mit den Nervenenden der Muskularis, die an diesen Präparaten übrigens sehr hübsch zu sehen waren, gelang es mir nicht ins reine zu kommen.

Bleiben wir also bei den Nervenelementen der eigentlichen Schleimhaut, mit denen meine Untersuchungen sich hier allein

beschäftigen, und betrachten wir nun erst die Schweinsblase, deren Schleimhaut, auf obengenannte Weise behandelt und die Epithelfläche nach oben gekehrt, in der Fig. 20 dargestellt ist, so sieht man hier, wenngleich nicht alle im betreffenden Stückchen der Schleimhaut befindlichen Nervenelemente gefärbt sind, doch so viel, dass man einen Begriff davon erhält, wie sich das erwähnte Geflechte mit seinen Zellen, Ausläufern und deren Terminalorganen verhält.

Die Nervenzellen, die bei allen untersuchten Säugetieren so ziemlich gleicher Art zu sein scheinen, sind entweder bipolar oder multipolar. Der Kern ist gross, blasenartig, meistens eiförmig und scheint ein oder mehrere Kernkörperchen zu besitzen. Die Zellen haben ihre Lage unmittelbar unter dem Epithel, was sich durch starke Vergrösserung leicht konstatieren lässt, indem man bei immer tieferer Einstellung die Nervenzelle in demselben Augenblicke, da die Konturen der Epithelzellen verschwinden, am schärfsten hervortreten sieht.

Die Ausläufer der Nervenzellen, die während ihres Verlaufs sehr variierende Stärke haben, oft mit varikösen Erweiterungen besetzt sind und oft stärker farbige punktförmige Gegenden enthalten, zeigen, was die Art ihrer Endigung betrifft, zweifaches, verschiedenes Verhalten. Haben wir z. B. eine bipolare Zelle, so endet der eine Ausläufer nach mehr oder weniger reichlicher Verästelung frei mit seinem oder seinen Terminalorganen, während der andere mit einem entsprechenden Ausläufer einer anderen Zelle in Verbindung steht. Dasselbe Verhalten treffen wir bei multipolaren Zellen an; ein Ausläufer stellt die Verbindung mit einer anderen Zelle her, die anderen mit ihren Terminalorganen enden frei. Ob nun die Verbindung der Zellen untereinander eine direkte ist oder möglicherweise durch Kontakt stattfindet, habe ich nicht entscheiden können. In der Regel giebt es immer an der Verbindungsfaser zwischen

den Zellen einen Punkt, wo es aussehen könnte, als trete hier eine Unterbrechung ein (z. B. Fig. 21a) und selbst wo kein freier Zwischenraum deutlich zu sehen ist, könnten die Enden der Fasern ja dicht aufeinander liegen. Ist die Verbindung eine direkte, sodass der eine Ausläufer sich geradezu in einem anderen fortsetzt, so ist dies gewiss, wenigstens bei Säugetieren, ein ganz ungewöhnliches Verhalten der Nervenzellen zu einander, und meines Wissens findet sich ähnliches nur bei gewissen Fischen (dem elektrischen Rochen).

Hinsichtlich des Verlaufes der Ausläufer der Nervenzellen, bieten dieselben die Eigentümlichkeit dar, dass sie nicht nur im horizontalen Plane Windungen und mehr oder weniger scharfe Umbiegungen bilden, sondern sich auch zugleich in vertikaler Richtung schlängeln, sodass man sie bald zwischen den Epithelzellen und oberhalb der Kapillaren, bald dagegen unterhalb der letzteren und unter der Epithelschicht verlaufen sieht. Die Endverästelungen und die Terminalorgane liegen stets zwischen den Epithelzellen.

Während die Länge der Ausläufer beim Schwein, Ochsen und Schafe, wie die Figuren 21—23 zeigen, keine sehr beträchtliche ist, sodass die Endpunkte der Verästelungen im Epithel der Blase nicht recht weit von der Nervenzelle, die den Ausläufer absendet, entfernt liegen, scheint die Strecke, welche die Ausläufer mit ihren Verästelungen bei den von mir untersuchten Nagetieren zurücklegen, eine verhältnismässig viel grössere zu sein. In der Figur 24, die nach der Blasenschleimhaut einer Ratte genommen ist, sieht man solche langen Fasern, welche sich der Oberfläche der Schleimhaut ziemlich parallel zwischen den Epithelzellen winden, bis sie in die Endverästelungen mit deren Terminalorganen übergehen. Ich nehme an, dass es sich hier um ähnliche Fasern handelt wie die, welche Retzius an Kaninchen sah, und welche ebenfalls „auf weite Strecken

tangential verliefen und dabei starke Biegungen um die Zellen machten." Dass die Endzweige aber in die Tiefe gehen und die Endigungen selbst der Bindegewebsgrenze ganz nahe liegen sollten, hat sich mir dagegen bei der Maus und der Ratte nicht erwiesen. Wie wir später sehen werden, scheinen die Endigungen hier vielmehr zwischen den beiden Schichten der Epithelzellen zu liegen.

Wie schon mehrmals berührt, besitzen die Ausläufer und ihre Zweige, die niemals Anastomosen untereinander zu bilden scheinen, obgleich sie sich häufig kreuzen, Terminalorgane, welche sowohl längs des Verlaufes der Fasern als an deren Enden vorkommen. Finden sie sich längs des Verlaufes, so treten sie einzeln auf, finden sie sich an den Enden, so treten sie sowohl einzeln als in Haufen auf. Wie genannt, liegen sie stets zwischen den Epithelzellen, hinsichtlich ihres Aussehens, ihrer Grösse und der Art und Weise, wie sie mit den Fasern verknüpft sind, findet aber bei den verschiedenen Säugetieren einige Verschiedenheit statt. Betrachten wir erst das Schwein (Figg. 20, 21 und 25), so sind sie meistens kugelförmig, doch mit grösserer oder geringer Annäherung an die Birnen- oder Eiform; fast immer sieht man in ihnen einen Punkt von stärkerer Farbe; ihre Grösse variiert, doch sind sie in der Regel fast halb so gross als die Kerne der Epithelzellen, was am leichtesten an den Präparaten zu ersehen ist, wo die Kerne durch Nachfärbung mit Alauncochenille, welche die Terminalorgane nicht aufnehmen, zum besseren Hervortreten gebracht wurden. Wo sie längs des Verlaufes einer Nervenfaser auftreten, kommunizieren sie mit dieser mittelst eines kürzeren oder längeren Stieles, der sich besonders deutlich zeigt, wenn das Terminalorgan im Präparate zufälligerweise seitlich neben der Faser (Fig. 21 t und Fig. 25 t) und nicht über oder unter derselben liegt. Auch wo es ganz nahe an einer Nervenzelle sitzt, die, wie erwähnt, unter dem Epithel gelegen ist, liegt das Terminalorgan selbst doch

zwischen den Epithelzellen, der Stiel ist dann aber um so länger. In der Fig. 21 sieht man z. B. das Terminalorgan t nur bei hoher Einstellung; darauf kann man bei tieferer Einstellung den Stiel bis zur Nervenfaser verfolgen und zuletzt zur Zelle gelangen. Wo die Organe an den Enden der Fasern in Haufen auftreten, erhalten wir das Bild einer Traube (Fig. 25). — Beim Schafe und Ochsen, wo die Terminalorgane überhaupt kleiner sind als beim Schweine, mehr in der Form variieren und nicht so konstant den oben erwähnten, stärker gefärbten Punkt zeigen, sind diese Trauben komplizierter, bestehen sie aus einer grösseren Anzahl Körperchen (Fig. 23). Wir erhalten hier Bildungen, die stark an die von Ehrlich (15) und mehreren anderen Forschern in der Blasenschleimhaut des Frosches gefundenen und an die jüngst von Grünstein zwischen den Muskeln in der Blase des Hundes wahrgenommenen erinnern. Wo diese Endapparate sich über eine grössere Fläche ausdehnen, stammen die Ausläufer, deren Endverästelungen sie bilden, am öftesten aus verschiedenen Nervenzellen her. Die Endverzweigungen der Ausläufer treffen dann hier zwischen den Epithelzellen zusammen und bilden das feine Geflecht von Fasern des Endapparates, das mit Körperchen variierenden Aussehens besetzt ist; wie oben genannt, scheinen diese feinen Fasern sich wohl zu kreuzen, nicht aber untereinander zu anastomosieren. — Bei der Ratte und der Maus sind die Terminalorgane wiederum kleiner als beim Schafe und Ochsen und scheinen nur an den Endverästelungen der Fasern vorzukommen. Es sitzen hier gewöhnlich mehrere beisammen, sodass die Bildung von Trauben oder „Endbäumen" wohl die häufigere ist. Hier sah ich die Endorgane zwischen den beiden Schichten der Epithelzellen liegen, indem sie sich zunächst der unteren Seite der oberflächlichen Zellen anschlossen. Wir erhalten dann Bilder (Fig. 22), die in hohem Grade den Endapparaten ähnlich sehen, welche Grünstein als die Epithelzellen der Katze umgebend und Ploschko (54) anderswo fand, und

wenn Arnstein (54) diese als den pericellulären Endapparaten, die er an Drüsenzellen beschrieb, analog findet, erscheint dies um so interessanter, da sie hier bei den Nagetieren gerade an solche Zellen anschliessen, von denen sich vermuten lässt, dass sie secernieren, so wie wir dies bei den Untersuchungen über das Epithel der Blase ganz kurz besprechen werden.

Schliesslich erwähne ich noch einiger Zellen, die ich nicht als dem Nervensystem angehörend betrachte, die sich aber sehr häufig mit Methylenblau färben liessen und zwar am öftesten, wenn auch die Nervenelemente Färbung annahmen. Sie fanden sich bei allen untersuchten Säugetieren, am zahlreichsten aber beim Schweine. Sie kommen teils isoliert, teils in Gruppen, nach der Fläche ausgebreitet vor. Diese Zellen, die Fig. 26 zeigt, sind ziemlich gross, mit einem grossen Kern versehen, haben sehr unregelmässige Formen und entsenden zahlreiche kurze, gewöhnlich verästelte Ausläufer nach allen Seiten. Mitunter sieht man Varikositäten an diesen kurzen Ausläufern. Die Zellen scheinen ihren Sitz im Bindegewebe der Schleimhaut, gewöhnlich wohl an dessen Oberfläche, zuweilen jedoch unmittelbar unter dem Epithel zu haben. Dass sie mit dem Nervensystem zu schaffen haben sollten, ist kaum wahrscheinlich, sie sind sicherlich Bindegewebszellen, so viel ist aber gewiss, dass man sie oft in der Nähe der Nervenfasern erblickt (Fig. 20). Wo die Zellen zahlreich vorkommen, fällt es natürlich nicht auf, dass einige derselben unmittelbar an die Fasern des Nervengeflechtes anstossen, da dies aber oft auch dann stattfindet, wenn die Zellen isoliert auftreten, und da es sich ferner erweist, dass sie sich auch nach Golgis Methode darstellen lassen, kann über ihre Natur vielleicht Zweifel entstehen. Allerdings sieht man sie nach dieser Methode weniger intensiv gefärbt und weniger dunkel als die Nervenzellen und Nervenfasern, dennoch treten sie aber neben der Nervenfaser, die unmittelbar über ihnen zu verlaufen scheint, deutlich hervor. Übrigens mag hier bemerkt

werden, dass Golgis Methode sich im ganzen nicht für diese Flächenpräparate eignet. Da das Epithel bei dieser Methode nämlich abgeschabt werden muss, wenn man etwas sehen soll, geht man aller Nervenelemente verlustig, die sich in demselben finden möchten.

Untersuchungen über das Epithel.

Obschon das Epithel der Blasenschleimhaut bereits seit vielen Jahren die Histologen beschäftigt, hat man doch bisher keine übereinstimmende Auffassung desselben erreicht. Gewöhnlich wird es wohl als ein sogenanntes Übergangsepithel aufgefasst, und meistens hat man drei verschiedene Schichten von Zellen desselben beschrieben.

Die oberflächliche Zellenschicht, die man jetzt allgemein als aus einer einzelnen Reihe von Zellen bestehend betrachtet, die aber namentlich von früheren Forschern als mehrere Reihen übereinander enthaltend aufgefasst wurde, hat man jetzt wohl am besten ins reine gebracht, und die Angaben über die Form und die Anordnung ihrer Elemente stimmen im ganzen und grossen gut miteinander überein.

Was dagegen die profunden Zellen betrifft, so herrscht hier noch fortwährend nicht geringe Uneinigkeit und Unklarheit teils hinsichtlich der Form und Anordnung der einzelnen Zellen, und teils hinsichtlich der Anzahl der Zellenschichten.

Meine Untersuchungen des Epithels gehen deshalb vorzüglich darauf aus, diese letzteren Fragen zu erhellen und Klarheit darüber zu schaffen, wie man den Bau des Epithels der Blasenschleimhaut überhaupt aufzufassen hat.

Vorerst ist es jedoch notwendig, die Ansichten früherer Autoren in aller Kürze anzuführen.

Koelliker (40) [1859] nennt das Epithel nur geschichtet und beschreibt dessen Elemente in der Tiefe als spindel-, kegel- oder walzenförmige Zellen und weiter nach oben als rundliche, polygonale oder abgeplattete Zellen. Sie stehen an Unregelmässigkeit hinter denen des Nierenbeckens nicht zurück, sagt er, und hierzu tragen namentlich die häufig vorkommenden Vertiefungen bei, die sich an der unteren Fläche der oberen Zellen finden und die Enden der tiefer liegenden länglichen Zellen aufnehmen, indem hierdurch eigentümliche, sternförmige und zackige Formen entstehen.

Auf diese Zellen mit den Leistchen und den Vertiefungen an der unteren Fläche hatte schon Virchow (69) [1851] aufmerksam gemacht. Er betrachtete die Vertiefungen als eine Art Gelenkflächen, in denen die tieferen Zellen mit ihren oberen, keulen- oder kolbenförmigen Enden lose angeheftet sässen.

Nach Burckhardt (8) [1859] besteht das Blasenepithel aus drei Schichten. Die obere, oberflächliche Schicht besteht wieder aus mehreren Reihen von Zellen, deren unterste die von Virchow beschriebenen Formen haben; die Zellen der zweiten Schicht erstrecken sich von diesen an bis zum Bindegewebe, und endlich sind die Zellen der dritten Schicht im Bindegewebe selbst enthalten als 3—4 Reihen runder oder ovaler Zellen, die eine Art Matrix des ganzen Epithels bilden.

Linck (43) [1864] unterscheidet ebenfalls drei Schichten, anders indes als Burckhardt, auf dessen, übrigens leicht ersehliche Irrtümer er aufmerksam macht. Nach ihm besteht die obere Schicht nur aus einer einzelnen Reihe von Zellen, die mittlere aus zwei Reihen teils konischer, teils spindelförmiger, die untere Schicht aus rundlichen oder polygonalen Zellen.

Nach Luschka (48) [1864] variieren die Elemente des Epithels ausserordentlich in Form und Grösse. Namentlich kann er Virchows Befund bestätigen, ausserdem findet er aber sowohl rundliche und polygonale Zellen als auch solche, die ohne bestimmte Regel in lange Fortsätze ausgewachsen sind. „Bei dem Mangel einer für die Bildung des Blasenschleimes zureichenden Menge von Drüsen," setzt er fort, „kann man sich des Gedankens kaum entschlagen, dass die Absonderung des Schleimes durch jenes Epithelium zustande gebracht wird."

Obersteiner (51) [1871] unterscheidet wie Burckhardt und Linck drei Schichten, diese haben aber nicht so viele Reihen von Zellen. Die innere, oberflächliche, besteht aus einer oder zwei Reihen von Zellen, die er ungefähr so wie Virchow beschreibt. Die mittlere Schicht, die er ebenso wie die untere als eine einzelne Reihe von Zellen zu betrachten scheint, zeichnet sich durch die Regelmässigkeit ihrer Elemente aus und besteht aus ca. 0,03 mm hohen Zellen. Diese, die am einen Ende konisch zugespitzt werden, haben ihre breite konvexe Basis, die in die Vertiefungen der oberflächlichen Zellen passt, der Oberfläche, ihre Spitze dagegen der Tiefe zugekehrt. Die untere, tiefste Schicht endlich wird aus ziemlich unregelmässigen ovalen Zellen gebildet, und diese sind nach oben ausgezogen, indem sie zwischen die konischen Enden der Zellen der mittleren Schicht eingekeilt liegen. Von letzteren sagt er ferner, ihre nach unten zugespitzten Enden setzten sich in einem oft varikösen, ungeteilten Stiele von verschiedener Länge fort, sodass die Elemente in hohem Grade an die Epithelzellen der Nasenschleimhaut erinnern. „Das weitere Schicksal dieser Stiele oder Fortsätze," sagt er, „die in der tiefsten Schicht der Epithelialzellen stecken, lässt sich nicht leicht ermitteln, doch scheint ein Zusammenhang derselben mit der obersten Schicht des Bindegewebes, auf der das Epithel der Blase aufsitzt, sei es mit den bindegewebigen oder nervösen Elementen jener Lage, sehr wahrscheinlich."

Paneth (52) [1876], der erste, der eigentlich die grosse Verschiedenheit des Epithels der kontrahierten von dem der ausgespannten Blase besonders hervorhob, zählt ebenfalls drei Schichten, äussert sich aber nicht darüber, wie viele Reihen von Zellen in jeder zu finden seien.

London (45) [1881], der ebenso wie Paneth die Harnblasen von Säugetieren untersuchte, teils in kontrahiertem, teils in weniger stark und teils in stark ausgespanntem Zustande, fand u. a., dass das Epithel der kontrahierten Blase bei fast gleich grossen Hunden ca. 13 mal grösser war als das der ausgespannten, dass der gleich grosse Flächenraum der Oberfläche (1 Quadratmillimeter) in der kontrahierten Blase von ungefähr 13 mal so vielen Zellen bedeckt ist wie in der ausgespannten, und dass das Volum der einzelnen Zelle in beiden Blasen gleich gross ist.

Diese Verhältnisse liessen sich, wie er meint, durch zwei Umstände erklären, nämlich 1. durch Verminderung der Anzahl der Schichten und 2. durch Formänderung jeder einzelnen Zelle.

Während er in der kontrahierten Blase bis fünf Zellenschichten findet, sieht man in der ausgespannten nur eine einzige Schicht, und während die Zellen der kontrahierten Blase cylindrische Form haben, sind sie in der ausgespannten nur dünne Platten.

Da er es indes für unwahrscheinlich hält, es sollte unter den Elementen des Epithels ein solcher Mangel an Zusammenhang herrschen, dass die Zellen der oberen Schichten zwischen die Zellen der unteren eindrängen, die also voneinander getrennt werden müssten, um Raum zu geben, und da er zugleich glaubt, in der ausgespannten Blase Zellengrenzen gewahren zu können, die andeuteten, dass in der That auch hier mehr als nur eine Schicht sei, schliesst er, dass die Abnahme der Schichtenanzahl nur scheinbar sei, dass sie nur die Kerne, nicht aber die Zellen

betreffe, und dass sie nur dadurch entstehe, dass die Kerne jeder einzelnen Schicht sehr weit voneinander gesondert und die zwischenliegenden Zellenteile in dünne Platten ausgezogen würden.

Wenn er daher in der kontrahierten Blase fünf Zellenschichten findet, muss er wohl auch annehmen, dass deren Anzahl in der ausgespannten fünf betrage, obgleich man in einer nach der Natur gezeichneten Abbildung (Fig. 2) höchstens zwei Schichten entsprechende Konturen zu unterscheiden vermag.

Unter einer Schicht versteht er eine einzelne Reihe Zellen. Übrigens äussert er sich nicht entschieden über die Anzahl der Schichten; es ist ihm mehr angelegen, zu zeigen, auf welchen Umständen die verschiedene Höhe des Epithels überhaupt beruht, und man darf wohl auch annehmen, dass diese Umstände dieselben bleiben, ob es viele oder wenige Schichten giebt.

Nach Bizzozero (5) [1882] besteht das Epithel aus drei oder vier Schichten von Zellen, die er ungefähr so wie Obersteiner beschreibt. Vier Schichten erhält er aber, indem er die mittlere Schicht als aus zwei Reihen von Zellen gebildet betrachtet.

Toldt (67) [1884], der ebenso wie Henle (30), Stöhr (63), Ditlevsen (13), Klein (37) und mehrere andere Autoren das Blasenepithel ein Übergangsepithel nennt — welche Bezeichnung doch nicht immer auf gleiche Weise definiert wird —, betrachtet ebenso wie früher z. B. Burckhardt, im Widerstreit aber mit den meisten jüngeren Autoren, auch die obere oberflächliche Zellenschicht als oft aus mehreren Reihen von Zellen bestehend.

Oberdieck (50) [1884], der das Blasenepithel sowohl der kontrahierten als das der ausgespannten Blase an Kaninchen teils durch Schnittpräparate, teils durch Isolierungspräparate und teils durch Flächenpräparate, mit Silbernitrat imprägniert, untersuchte, kommt zu dem Ergebnisse, dass die kontrahierte Blase vier einzelne Schichten von Zellen enthält. Die oberste

Schicht wird von den grossen, platten Zellen mit Leistchen und Vertiefungen an der unteren Fläche gebildet, die zweite Schicht aus kubischen Zellen, die jedoch nach unten Verlängerungen absenden, die dritte Schicht aus cylindrischen, senkrecht zur Oberfläche stehenden Zellen, die in der Form stark variieren, und die vierte Schicht endlich aus kleinen, runden oder ovalen Zellen, die einen im Verhältnis zum Zellenkörper sehr grossen Kern haben. Zugleich betont er, dass die einzelnen Zellenschichten sich nicht scharf von einander unterscheiden lassen. — Es kostet ihm grosse Schwierigkeit, in der ausgespannten Blase die einzelnen Schichten wiederzufinden. Die Zellen der untersten (vierten) Schicht haben eine mehr ovale Form angenommen und liegen nicht mehr so dicht aneinander, die Zellen der dritten Schicht dagegen haben ihre Form behalten, ihre Lage aber verändert, so dass sie jetzt auf ihrer Seite liegen; die Zellen der zweiten Schicht kann er nicht wieder finden, weshalb er annimmt, sie hätten es entweder wie die der dritten Schicht gemacht oder auch den Zellen der ersten Schicht bei der Bildung einer regelmässigen und glatten Oberfläche geholfen, und endlich sind die Zellen der letzten (ersten) Schicht bedeutend umfangsreicher und dünner geworden und liegen eine neben der anderen. Er hebt hervor, dass die Abnahme der Dicke des Epithels vorzüglich auf der veränderten Lagerung der cylindrischen Zellen der dritten Schicht beruhe. — Wie aber die Zellen der ersten Schicht „eine neben der anderen“ zu liegen kommen können, wenn er dennoch annimmt, die Zellen der zweiten Schicht rückten zwischen dieselben ein, ist nicht verständlich; wir werden übrigens unten ein wenig näher auf die Irrtümer zurückkommen, deren er sich schuldig macht, und die wesentlich auf der Art und Weise beruhen, wie er die Blase ausspannte. Schon von vorneherein erscheint seine Erklärung des Grundes für die Abnahme der Dicke des Epithels als nicht gerade wahrscheinlich.

Dogiel (14) [1890], der an Isolierungs- und Schnittpräparaten das Epithel der kontrahierten Blase bei dem Menschen, dem Hunde, der Katze und mehreren Nagetieren untersuchte, zählte nach Oberdieck vier Schichten, jede aus einer einzelnen Reihe von Zellen bestehend. — Er beschäftigt sich wesentlich doch nur mit den beiden obersten Epithelschichten, besonders mit der oberflächlichsten. Hier bestätigt er teils die früheren Beschreibungen, teils fügt er gewisse, von anderen nicht gemachte Beobachtungen hinzu. Ausser den Leistchen und Vertiefungen an der unteren Fläche der Zellen, die von den meisten bisher genannten Untersuchern und ausserdem auch von Ranvier (57) beschrieben wurden, sah er zugleich kleine Kanälchen, die aus den Vertiefungen in die Substanz der Zelle hinaufdringen und zur Aufnahme entsprechender Protoplasmaverlängerungen aus dem oberen Ende der Zellen der nächsen Schicht dienen. Ferner konstatierte er ausser dieser Verbindung, dass dieselben Zellenflächen zugleich mittelst feiner Protoplasmafasern zusammenhängen, die ihn an die Intercellularbrücken zwischen den Epidermiszellen des Rete Malpighii erinnerten. Ausserdem sah er an der oberen, gegen die Höhlung der Blase gekehrten Fläche der oberflächlichen Zellen, deren Struktur er nicht ganz ebenso wie Bizzozero beschreibt, eigentümliche, körnige, sekretähnliche Klümpchen, und dies bewegt ihn, eine auch von anderen Forschern andeutungsweise geäusserte Vermutung stark hervorzuheben, dass diese Zellen der Oberfläche als eine eigentümliche Art Schleimzellen zu betrachten seien. Und endlich fand er, was Flemming (16) beim Salamander sah, amitotische Kernteilung der Zellen der oberflächlichen Schicht, mitotische dagegen in den übrigen Schichten.

Die Zellen der zweiten Schicht haben nach Dogiel ziemlich verschiedene Form; bald ist nur das obere Ende abgerundet, bald die ganze Zelle unregelmässig cylindrisch oder kubisch, und nicht selten gehen Verlängerungen nach unten zwischen die Zellen der dritten Schicht hinein.

Letztere haben eine mehr oder weniger langgestreckte, cylindrische Form mit zugespitzten unteren Enden, von denen Fortsätze ins Bindegewebe eindringen, und die Zellen beschreibt er zunächst wie die von Obersteiner die zweite Schicht genannten. Zuweilen entsenden sie auch eine Verlängerung nach oben zwischen die Zellen der zweiten Schicht und bis in eines der erwähnten Kanälchen in der Substanz der oberflächlichen Zellen.

Als vierte oder unterste Schicht fasste er endlich kleine Zellen von rundlicher, ovaler oder spindelförmiger Gestalt auf, die zwischen den unteren Enden der Zellen der dritten Schicht liegen sollen.

Nach Albarran (1) [1892] besteht das Blasenepithel aus vier bis fünf oder sechs Reihen von Zellen und lässt sich dasselbe in zwei Schichten, eine tiefe und eine oberflächliche teilen. Die tiefe ist die stärkere und hat die grössere Anzahl Zellenreihen; die Zellen sind cylindrisch, gewöhnlich raketförmig, mit der Basis nach oben gegen die oberflächliche Schicht. Diese, die Pflaster-Plattenepithelschicht, lässt er ebenso wie später Testut (65) [1894] aus zwei Reihen von Zellen bestehen, sonst treten diese beiden Verfasser im ganzen besonders Ranviers und Dogiels Beschreibung der oberflächlichen Zellen bei.

Wenn ich nun schliesslich Hey (32) [1894] nenne, dessen Untersuchungen über das Epithel nicht sonderlich eingehend zu sein scheinen, und der im ganzen Oberdiecks Resultaten beistimmt, glaube ich das Wesentlichste des in der Litteratur über das Blasenepithel Erschienenen angeführt zu haben.

Eigene Untersuchungen.

Zu diesen wandte ich teils Schnittpräparate, teils Isolierungspräparate und teils Flächenpräparate an, indem ich unter letzterer

Bezeichnung solche Präparate verstehe, die ähnlicherweise dargestellt wurden, wie die von mir bei der Untersuchung auf Nervenelemente benutzten und besprochenen.

Nach allen drei Methoden wurden die Blasen sowohl in kontrahiertem als in mehr oder weniger ausgespanntem Zustande untersucht.

Wie bei den übrigen Untersuchungen wandte ich Blasen sowohl von Menschen als von Tieren an; die benutzten Tiere sind dieselben wie die bei den Drüsenuntersuchungen genannten.

Was den Menschen betrifft, rührten die untersuchten Blasenstückchen von den im Verzeichnisse S. 94—95 angeführten Blasen her. Die meisten derselben waren, wie früher erwähnt, durch direkte Injektion der Härtungsflüssigkeit in die Höhlung der Blase gehärtet, und wie wir später sehen werden, erhält man hierdurch, jedenfalls wenn die Blase zugleich mittelst der Flüssigkeit aufgetrieben wird, kein treues Bild des Epithels, obschon dieses ausserordentlich gut konserviert wird. Zu Epitheluntersuchungen eigneten sich diese Blasen daher nur, insofern sie in ihrem natürlichen kontrahierten Zustande gehärtet worden waren, und selbstverständlich liessen sie sich nur zu Schnittpräparaten gebrauchen. Wie ebenfalls früher erwähnt, standen mir aber zwei Blasen (Nr. 3 und Nr. 7) zur Verfügung, die nicht auf diese Weise, sondern mittelst einer Formolinjektion durch das Rektum gehärtet waren, und diese boten nicht nur natürliche Verhältnisse des Epithels sowohl der kontrahierten als der ausgespannten Blase dar, sondern liessen sich auch mit Leichtigkeit als Isolierungspräparate benutzen, was bei diesen Untersuchungen von grösster Bedeutung ist.

Was die Blasen von Säugetieren betrifft, untersuchte ich ausser Stückchen der zu den Drüsenuntersuchungen angewandten noch zahlreiche andere, und diese benützte ich zu Isolierungs- und Flächenpräparaten, da die für die Drüsenuntersuchung gehärteten sich natürlich nicht auch nach diesen Methoden unter-

suchen liessen. Dagegen eigneten viele der nach der Methylenblaumethode auf Nervenelemente untersuchten Blasen sich ebenfalls vorzüglich für Isolierungspräparate, da die Flüssigkeiten, welche die Methylenblaufärbung fixieren, durch hinlänglich andauernde Einwirkung zugleich die Gewebe so stark macerieren, als für die Isolierung wünschenswert ist.

Soll eine herausgenommene Blase zur Untersuchung des Epithels in diesem Zustand ausgespannt werden, so ist es mit Schwierigkeiten verbunden, dies dergestalt anzustellen, dass das Epithel unter dieselben Verhältnisse kommt und in demselben Zustande fixiert oder isoliert wird, wie die in der auf natürliche Weise ausgespannten Blase stattfindenden. Es geht nicht an, ganz einfach mittelst der Isolierungs- oder Härtungsflüssigkeiten durch Einspritzung auszuspannen, da dieselben auf die Epithelzellen und die Intercellularsubstanz einwirken, und die Fähigkeit der Zellen, ihre Form zu verändern, zerstören, bevor der bezweckte Grad der Ausspannung erreicht ist. Dies bewirkt dass das Epithel bei weitem nicht gleichmässig ausgespannt wird, sodass die Bilder, die man durch mikroskopische Untersuchung erhält, oft völlig missweisend werden. Obgleich man sich dies vielleicht von Anfang an denken könnte, war ich hiermit doch nicht sogleich im reinen, und ich glaubte anfangs daher, ich könnte dieselben Menschenblasen benutzen, die ich zu den Drüsenuntersuchungen anwandte, und die ich sowohl in kontrahiertem als ausgespanntem Zustande, auch zur Untersuchung des Verhaltens des Epithels während aller beiden Zustände, im Besitz hatte. Es erwies sich jedoch bald, als ich auf natürliche Weise — bei Lebzeiten durch Urin — ausgespannter Blasen habhaft wurde, dass dies sich nicht thun liess, indem das Epithel sich hier keineswegs ebenso präsentierte wie in den künstlich ausgespannten Blasen. Besonders wenn während der Ausspannung Risse in deren Epithel entstehen, was namentlich bei der Ausspannung mit Härtungsflüssigkeiten geschieht, können die

hervorgerufenen Zustände dermassen von dem unter natürlichen Verhältnissen stattfindenden abweichen, dass speziell die tiefen Zellen fast dieselbe langgestreckte cylindrische Form wie die der kontrahierten Blase behalten, indem sie sich nur auf die Seite legen, wie das Korn auf einem Felde durch einen Hagelschauer niedergeschlagen wird.

Wenn Oberdieck daher an der ausgespannten Blase die von ihm angegebenen Resultate erlangt, ist dies eine Folge davon, dass er die Blase gerade auf diese Weise ausspannte. Es verhält sich ganz richtig, dass er das Epithel auf die von ihm beschriebene Weise erblickt, ebenso sicher ist es aber, dass dasselbe nur ein künstliches Produkt ist. — Dass das Epithel an einzelnen Stellen einer solchen Blase indes zufälligerweise auf natürliche Art ausgespannt sein kann, ist natürlich nicht ausgeschlossen, jedenfalls gehört es aber zu den Seltenheiten, eben diese Stellen zu treffen.

Besser ist es deshalb, die herausgenommene Blase erst mittelst Einblasens von Luft durch den einen Ureter nach Unterbindung der Urethra auszuspannen und sie darauf zu härten, indem man sie entweder in der Härtungsflüssigkeit schwimmen lässt oder auch ganz wenig derselben in sie injiziert, so wenig, dass das Injizierte keine Bedeutung als ausspannender Faktor erhält. Zugleich ist natürlich Sorge zu tragen, dass die injizierte Flüssigkeit fortwährend an derselben Stelle in der Blase bleibt, nämlich an der zur Untersuchung bestimmten Stelle. Auf dieselbe Weise benutzte ich ebenfalls Isolierungsflüssigkeiten und ferner Methylenblaulösungen und Lösungen von Silbernitrat zum Imprägnieren. In diesen Fällen wandte ich, um nach Zerschneidung der Blase das betreffende Blasenstückchen in seinem ausgespannten Zustande fixiert zu bewahren, dieselbe Methode nebst Befestigung durch Nadeln an, worüber später.

Eine andere Methode, die ich zur Ausspannung der herausgenommenen Blase, allerdings nur hinsichtlich kleinerer Tiere

(Kaninchen, Hund), anwandte, ist die von London (45) gebrauchte, nach welcher die Blase durch Verminderung des äusseren Luftdrucks ausgespannt wird. Hierzu bedient man sich einer Glaskolbe, die zum Teil mit Flüssigkeit gefüllt ist — ich gebrauchte physiologische Kochsalzlösung — und die mit einem luftdicht schliessenden Kautschukstöpsel versehen ist, durch welchen zwei Glasröhren gehen. Die eine derselben führt man in die Urethra ein, die hieran festgebunden wird, die andere versieht man an beiden Enden mit Kautschukschläuchen. Einer dieser Schläuche geht neben der Blase in die Kolbe bis in die Flüssigkeit hinab, der andere wird mit einer Aspirationsspritze in Verbindung gesetzt. Durch Aufsaugen der Flüssigkeit wird nun die Luft in der Kolbe um die Blase verdünnt, und letztere wird je nach der aufgesaugten Menge der Flüssigkeit bis zum erwünschten Grade ausgespannt. Die Fixierungs- oder Isolierungsflüssigkeiten bringt man in die Blase mittelst einer feinen Glasröhre, die innerhalb der in der Urethra sitzenden stärkeren Röhre eingeführt wird.

Durch diese beiden Methoden ist man oft imstande, einigermassen natürliche Verhältnisse hervorzubringen, und das Blasenepithel kann sich an gewissen Strecken wie in der auf natürliche Weise ausgespannten Blase präsentieren. Vollständig gleichmässige Ausspannung erzielt man jedoch nicht, was teils darauf beruht, dass die Muskularis der herausgenommenen Blase sich unter demselben Druck an den verschiedenen Stellen nicht in demselben Masse ausspannen lässt, sodass die Schleimhaut deshalb an einigen Stellen mehr, an anderen weniger ausgespannt wird, teils darauf, dass die Ausspannung hier viel geschwinder vorgeht als die natürliche Ausspannung.

Entfernt man indes, bevor man fixiert, imprägniert oder isoliert, durch Abdissezieren die Muskularis der völlig frischen, durch Luft ausgespannten Blase, so gelingt es vielleicht wohl etwas häufiger, natürliche Präparate zu erhalten.

Die sicherste Weise, das ausgespannte Epithel in natürlichem Zustand vor Augen zu bekommen, ist indes die Untersuchung einer zu Lebzeiten durch Urin aufgetriebenen Blase. Dass ich die Gelegenheit erhielt, diese am Menschen anzustellen, wurde bereits erwähnt; es gelang mir aber auch, der Blase eines Ochsen habhaft zu werden, die beim Schlachten durch Urin ausgespannt war, und die in diesem Zustand herausgenommen und untersucht wurde, und endlich wandte ich bei kleineren Tieren Unterbindung der Urethra (des Penis) zu Lebzeiten an, bis die Blase hinlänglich ausgespannt war, worauf das Tier getötet wurde.

Die zu letzterem Zwecke benutzten Tiere waren Hunde und Kaninchen. — Nach Tötung des Tieres verfuhr ich auf verschiedene Weise, je nachdem die Blase nur zu Isolierungs- und Schnittpräparaten oder zur Imprägnierung mit Methylenblau benutzt werden sollte. In ersterem Falle spritzte ich, wie es auch rücksichtlich der zu Isolierungspräparaten bestimmten menschlichen Blasen gemacht wurde, durch das Rektum Formol (10%) ein, sodass der ganze Darmkanal gefüllt wurde. Es erwies sich darauf bei der 6 bis 8 Stunden später unternommenen Sektion, dass die Blasenwand, wie oben genannt, freilich in ihrem ausgespannten Zustande fixiert war, dass das Epithel der uringefüllten Blase sich aber behufs der Isolierungspräparate leicht abschaben liess.

Sollte die Blase dagegen zur Imprägnierung mit Methylenblau, zu Flächenpräparaten, an denen die Konturen der Epithelzellen hervorgerufen werden sollten, gebraucht werden, so bediente ich mich, nachdem das Tier getötet, die Bauchhöhle geöffnet und die Blase in gefülltem Zustande mit unterbundener Urethra herausgenommen worden war, folgender Methode, die wie gesagt auch auf die durch Luft ausgespannten Blasen angewandt wurde: Die urin- oder luftgefüllte Blase wurde auf eine Platte von Kork oder Holz gelegt, und der auf der Platte ruhende Teil der Wand wurde durch Nadeln, die nur durch die Muskularis gingen und ziemlich dicht nebeneinander sassen, rund

herum an die Platte fixiert. Wurde die Blase nun aufgeschnitten, so zog die übrige Blasenwand sich zusammen, während das an die Platte geheftete Stück in seinem ausgespannten Zustande festgehalten wurde. In diesem Zustande wurde es nun nach der Methylenblaumethode, wie unter den Nervenuntersuchungen besprochen, behandelt, und erst nach der Behandlung mit Alkohol wurde die Schleimhaut abdisseziert (wenn es sich um grössere Tiere handelte). War von der Blase eines Kaninchens die Rede, so liess ich die Muskularis sitzen bleiben, weil diese in stark ausgespanntem Zustande hier dünn genug ist, um das Präparat hinlänglich durchsichtig zu machen, und weil die Mukosa zu fein wird, um sich losdissezieren zu lassen. Natürlich fallen die Epithelzellen, namentlich die oberflächlichen, an vielen Stellen ab, weil das Präparat so viele Prozeduren zu erleiden hat, und nicht zum wenigsten weil die Methylenblaufixierungsflüssigkeiten macerierend wirken; es bleiben aber doch stets Stellen übrig, wo das Epithel wohlerhalten und in seinem natürlichen Zustande ist.

Sonst war die bei den Epitheluntersuchungen angewandte Technik hinsichtlich der Flächenpräparate — auch solcher aus der kontrahierten Schleimhaut — ganz dieselbe wie die bei der Untersuchung auf Nervenelemente benutzte; hinsichtlich der Schnittpräparate dagegen ganz dieselbe wie die bei den Drüsenuntersuchungen gebrauchte — nur waren die Schnitte dünner —, und was endlich die Isolierungspräparate betrifft, benutzte ich vorzüglich Ranviers $^1/_3$ Alkohol und Müllers Flüssigkeit + gleich grossen Teilen Aq. destill. Die Untersuchung der Isolierungspräparate wurde in verdünntem Glycerin unternommen; zur Färbung benutzte ich gewöhnlich eine schwache Methylenblaulösung. Dass aus den nach der Methylenblaumethode behandelten Flächenpräparaten oft zugleich Isolierungspräparate dargestellt wurden, erwähnte ich schon vorher.

Schreite ich nun zur Besprechung der Ergebnisse meiner Untersuchungen, so war mir das Auffallendste und was nicht zu stark hervorgehoben werden kann, die ausserordentliche Fähigkeit der Blasenepithelzellen zu Formveränderungen, d. h. ihre Fähigkeit, ihre Form je nach dem verschiedenen Drucke oder Zuge, der von verschiedenen Seiten auf sie einzuwirken vermag, passiv ihre Form zu verändern. Dies kommt nicht nur durch die Verschiedenheit des Epithels der ausgespannten von dem der kontrahierten Blase zum Vorschein, sondern auch durch die Verschiedenheit des Epithels an verschiedenen Stellen der letzteren. Hier haben z. B. die Epithelzellen in der Tiefe der Furchen eine ganz andere Form als am Gipfel der Falten. Wenn die meisten Autoren ganz bestimmte Formen der Epithelzellen beschreiben, so werden dies ganz zufällige Formen, und der grosse Mangel an Übereinstimmung unter den Beschreibungen der einzelnen Verfasser rührt gerade hiervon her. Wenn einige Forscher ferner eine ganz bestimmte Höhe des Epithels und der einzelnen Zellen messen, so werden dies ebenfalls ganz zufällige Messungen, die nicht unter allen Verhältnissen, sondern nur für den zufälligen Zustand des Epithels, in welchem es sich von ungefähr fixieren liess, zutreffend sind. Bevor man hierüber einigermassen ins klare kommt, erstaunt man über das Wirrwar verschiedener Zellenformen, das die Isolierungspräparate einer kontrahierten Blase darbieten, und vergleicht man Schnittpräparate einer kontrahierten mit denen einer stark ausgespannten Blase, so sträubt man sich, zu glauben, dass es sich hier um ein und dasselbe Epithel handelt. Während das Epithel der kontrahierten Blase sich an Schnittpräparaten als ein hohes, scheinbar vielschichtiges Epithel erweist, das oft 5—6 Reihen von Kernen übereinander enthält, erscheint das der stark ausgespannten dagegen ganz niedrig, fast endothelartig, und oft sieht man hier nur eine einzelne Reihe von Kernen. Schon die Schnittpräparate deuten also auf eine starke Formveränderung der Zellen hin,

wie die Verschiedenheiten der vom Epithel dargebotenen Bilder aber wirklich entstehen, darüber erhält man hierdurch keinen Aufschluss. Da die Kerne nicht in geordneten Reihen liegen, lässt sich hierdurch nicht entscheiden, ob es sich in der That um ein mehrschichtiges Epithel handelt, das nach der Ausspannung nur deshalb einschichtig erscheint, weil die Kerne zwischen einander hinabgedrückt werden, oder ob man möglicherweise mit einem einschichtigen Epithel zu thun hat, das nur der Kontraktion wegen als ein mehrschichtiges aussieht, weil die Kerne sich wegen des Zusammendrückens in mehreren Reihen übereinander lagern. — Bessere Aufschlüsse erhält man dagegen mittelst der Isolierungspräparate, und noch bessere vielleicht mittelst der Flächenpräparate und zwar besonders durch Methylenblauimprägnierung der frischen Schleimhaut. Überhaupt kann ich nicht genug hervorheben, welchen Nutzen man aus dem auf diese Weise angewandten Methylenblau zu ziehen vermag, eben seiner Launenhaftigkeit wegen, indem es bald die einen, bald die anderen Elemente färbt. Von den Nervenelementen abgesehen färbt sich bald die Intercellularsubstanz, bald das Zellenprotoplasma und die Kerne; wenn die Zellen sich aber färben, geschieht dies gewöhnlich auf die Weise, dass nur einige derselben, nämlich wahrscheinlich diejenigen, welche ihre Vitalität zuerst verlieren, den Farbstoff aufnehmen, und mithin treten diese besser hervor und zeigen ihre Lage im Verhältnisse zu den anderen und ihre Form in ihrer ganzen Ausdehnung, so dass man hier nicht wie an Schnittpräparaten nur Bruchstücke von Zellen erblickt.

Um aber vorläufig bei Schnittpräparaten zu bleiben, werde ich sogleich bemerken, dass es sich, wenn ich hier von solchen rede, stets um solche handelt, wo der Schnitt die Schleimhaut vertikal traf, d. h. um Stellen, wo sowohl die obere Grenze des Epithels als die Grenze zwischen dem Epithel und dem Bindegewebe als scharfe Linie erscheint, die sich bei verschiedener

Einstellung nicht verschiebt. Selbst wenn man nämlich darauf ausgeht, vertikale Schnitte herzustellen, erhält man meistens zum Teil schräge Schnitte des Epithels, besonders natürlich an kontrahierten Schleimhäuten; hie und da findet man stets aber doch völlig vertikal getroffene Falten oder Furchen.

Unter den Bildern, die ich an Schnittflächenpräparaten von kontrahierten und mittelstark ausgespannten Blasen erzielte — d. h. von Blasen, die nur so stark ausgespannt wurden, dass die Faltenbildung der Schleimhaut verschwindet — sind viele im grossen und ganzen denen ähnlich, die gewöhnlich in den Lehrbüchern wiedergegeben werden, z. B. von Koelliker (40), Henle (31) und Stöhr (63), und die vielleicht als klassische Bilder des Blasenepithels an Vertikalschnitten betrachtet werden. Ich hielt es deshalb nicht für notwendig, dieselben hier abzubilden. Man sieht hier ein scheinbar mehrschichtiges Epithel, das meistens 4—5 Reihen unregelmässig übereinander liegender Kerne mit entsprechenden Zellenkonturen enthält. Die Zellen der obersten Schicht, die sich im Gegensatz zu den tieferen leichter als eine Schicht für sich unterscheiden lässt, sind im Vergleich mit den tiefer liegenden abgeplatteter und grösser, enthalten einen oder mehrere Kerne und entsenden von ihrer unteren Seite Verlängerungen in die nächste Schicht hinab, wie so oft beschrieben wurde. Auch die Zellen dieser nächsten Schicht, die mit ihrem oberen, abgerundeten Teil in die Vertiefungen der oberflächlichen Zellen hineinpassen und nach unten sich gewöhnlich verjüngen, sind wohlbekannt. Ob sie aber alle nach oben abgerundet sind, werden wir unten sehen. Ferner kann man nach dem Bilde von einer Schicht sprechen, deren Formen mehr oder weniger langgestreckt sind mit einer stärkeren oder schwächeren Verjüngung sowohl des unteren als des oberen Endes, und schliesslich kommt eine tiefste Schicht, deren Zellen gewöhnlich abgerundet erscheinen, die nur wenig Protoplasma haben und sich oft nach oben verjüngen.

Dies ist vielleicht das gewöhnlichste Bild, insofern man von einem solchen reden kann, da man sogar an einer mittelstark ausgespannten Blase, wo die Epithelfläche doch ganz flach und ohne Faltenbildung ist, wohl kaum zwei gleichartige Bilder antrifft. Hat man mit einer kontrahierten Blase zu schaffen, so passt dieses Bild zunächst für das Epithel, wie es nahe am Gipfel einer Falte aussieht; in der Tiefe der Furchen geben die Schnittpräparate dagegen, wie oben angedeutet, ein ganz anderes Bild, und betrachten wir die stark ausgespannte Blase, so erhalten wir wiederum ein anderes.

Als Beispiel, wie sich das Blasenepithel in der Tiefe einer Furche einer kontrahierten Menschenblase ausnimmt, ist Fig. 27 mitgenommen. Hier sieht man erstens weit mehr Reihen von übereinander liegenden Kernen und ist das Epithel überhaupt höher als in dem soeben beschriebenen Bilde. Ferner ist hier durchaus keine Rede davon, dass die obersten Zellen kubisch, geschweige denn abgeplattet sein sollten; sie erscheinen im Gegenteil als hohe und dünne cylindrische Zellen, und die tiefer liegenden Schichten sind ebenfalls hoch und schmal. Die obersten Elemente des Epithels scheinen nun im Gegensatz zu dem vorher Gefundenen eher geringere Breitedimensionen zu haben als die untersten. Dies gilt auch von den Kernen. Diese, die im zuerst besprochenen Bilde ihren grössten Diameter in horizontaler Richtung hatten — wenigstens was die oberflächlichen Zellen betrifft — haben hier den grössten Diameter in vertikaler Richtung. Will man daher, wie einige Verfasser es thun, das Blasenepithel nach Schnittpräparaten beschreiben, so kann man z. B. die oberflächlichen Zellen ebenso gern hoch und schmal nennen als abgeplattet, da letzteres Bild aus der Tiefe der Furchen ebenso berechtigt ist, in Betracht gezogen zu werden, wie Bilder anderer Stellen.

Es würde zu weit führen, alle Bilder zu beschreiben, die man an Schnittpräparaten der kontrahierten oder der mittel-

stark ausgespannten Blase erhalten kann, ein Umstand verdient jedoch bemerkt zu werden, weil er andeutet, wie es sich in der That mit dem Epithel verhält, was uns sonst erst mittelst der Isolierungs- und der Flächenpräparate klar werden kann. Die Sache ist die, dass man an der mittelstark ausgespannten Blase und am Gipfel der Falten der kontrahierten Blase, an Stellen also, wo das Epithel verhältnismässig niedrig ist, dann und wann Zellen erblickt, die sich von der unteren Fläche der oberflächlichen Zellenschicht an bis ganz nach dem Bindegewebe hinab erstrecken. Eine derartige Zelle entspricht ihrer Höhenausdehnung nach den zwei oder sogar drei Schichten, die man sonst voneinander zu unterscheiden pflegt, und deren Konturen man auch hier seitlich von derselben sehen kann; die Stelle des Epithels aber, wo die genannte Zelle selbst sich befindet, ist also nur zweischichtig. Wir werden später sehen, wie dieses Bild entsteht.

Betrachten wir schliesslich die stark ausgespannte Blase, so zeigen die Schnittpräparate aus derselben das Epithel als einen ganz schmalen, hier zwei und da nur eine Schicht von oben nach unten abgeplatteter Kerne enthaltenden Saum, indem wir fortwährend nur die Stellen berücksichtigen, an welchen der Schnitt völlig vertikal getroffen hat. Sieht man nur eine Schicht, was stets nur eine verhältnismässig kleine Strecke lang der Fall ist, so liegen diese Kerne immer in einer Reihe ganz in der Nähe der Bindegewebsgrenze, während die Entfernung von ihnen bis an die obere Grenze des Epithels beträchtlicher ist. Sieht man zwei Schichten (Fig. 28), so zeigt sich die zweite Schicht denn auch oberhalb dieser Kerne in der Nähe der Bindegewebsgrenze und liegt sie ganz bis an die obere Grenze des Epithels in gerader Linie, ebenso wie die tiefere Schicht, jedoch mit bedeutend grösseren Zwischenräumen der einzelnen Kerne. Wo man also nur eine Schicht erblickt, liegt diese in der Fortsetzung der tieferen Schicht der Stellen, wo man zwei Schichten

sieht. Man erhält hier den Eindruck, dass man mit zwei Schichten von Zellen zu thun hat, mit einer oberen von sehr grossen und platten Zellen und einer unteren von kleineren, gleichfalls aber platten Zellen, und dass das Vorkommen einer einzigen Schicht von Kernen an gewissen Zwischenräumen darauf beruht, dass der Schnitt die Kerne der oberen Schicht nicht getroffen hat, was um so wahrscheinlicher wird, da der Abstand zwischen den Kernen der oberen Schicht ganz beträchtlich ist. Wie wir später sehen werden, stimmt diese Auffassung auch damit überein, was wir an Flächenpräparaten des Epithels von Blasen in demselben Zustand erfahren werden.

Was hier gesagt wurde, gilt sowohl wie das im Folgenden über ausgespannte Blasen Angegebene nur von Blasen, die auf natürliche Weise ausgespannt sind. Spannt man sie auf dieselbe Weise aus wie Oberdieck, besonders so kräftig und geschwind, wie er es empfiehlt, so erhält man in der Regel nur dieselben Bilder wie er.

Während sich also aus dem bisher Angeführten kein bestimmter Schluss ziehen lässt, aus wie vielen Schichten von Zellen das Blasenepithel besteht, wird dies besser durch Isolierungs- und Flächenpräparate geschehen können.

Ich gedachte bereits der zahllosen Formen von Zellen, die man gewahren kann, wenn man aufs Geratewohl das macerierte Epithel einer kontrahierten Blase abschabt. Hier findet man alle von den Autoren beschriebenen Formen, ja vielleicht noch mehr; nur wenn zwei oder mehr Zellen zusammenhängen, und auch dann nur, wenn man so ziemlich weiss, in welcher Lage man sie sieht, kann aber davon die Rede sein, zu bestimmen, welcher eventuellen Schicht die einzelnen Zellen angehören, wenigstens wenn es sich um die profunden handelt. Einige Zellen dagegen lassen sich stets, auch wenn sie vereinzelt liegen, da anbringen, wo sie hingehören, die so wohlbekannten grossen, mehr oder weniger abgeplatteten oder kubischen Zellen nämlich,

deren untere Fläche mit Leistchen und Vertiefungen besetzt ist. Diese gehören stets zur oberflächlichen Schicht, ein anderes ist es aber, ob alle Zellen derselben unter allen Verhältnissen diese Form haben, und schon gelegentlich der Schnittpräparate sahen wir, dass dies nicht der Fall sein kann.

Will man sich von der Anordnung der Zellen in der kontrahierten Blase einen Begriff bilden, so muss man Sorge tragen, dass man das Epithel erblickt, wie es sich nahe am Gipfel der Falten verhält, oder wie es in der Tiefe einer der feinen Furchen aussieht, indem man es möglichst vermeidet, Elemente aus zwei solchen Stellen miteinander zu vermischen. Mittelst eines ganz schmalen und feinen Skalpells oder ähnlichen Instruments lässt es sich nun auch ziemlich leicht ausführen, ein wenig des Epithels von diesen beiden Stellen je für sich unter das Mikroskop zu bringen. Hierdurch wird es viel leichter, sich zu orientieren. Die Regelmässigkeit der Elemente wird nun augenfälliger.

Nehmen wir z. B. das Epithel einer Furche vor, und sorgen wir dafür, dass es nicht sogleich gar zu sehr ausgerieben wird, so sehen wir es in Blöcke verschiedener Grösse geordnet. Betrachten wir einen solchen Block von oben, so ist seine Fläche hier mit einer ziemlich regelmässigen Mosaik aus polygonalen Zellenkonturen bekleidet; betrachten wir ihn von der Seite, so kann man nur die obere Schicht kubischer Zellen unterscheiden, während der ganze übrige Teil aus gleich langen, ganz dünnen und sehr hohen Zellen gebildet zu sein scheint, die von der unteren Fläche der kubischen Zellen an bis ganz an die untere Grenze des Blockes reichen, weshalb diese, von der Seite betrachtet, wegen der vielen aus den hohen Zellen spitz oder faserförmig abgehenden Enden einer Franse ähnlich sieht. Nehmen wir nun den Block für sich allein, um sicher zu gehen, dass wir im gegebenen Falle fortwährend dieselben Elemente erblicken, und isolieren wir mit Hülfe von Nadeln dessen Elemente noch ferner — beständig unter dem Mikroskope —, so

sehen wir denn auch, dass diese Elemente nur aus zwei Arten von Zellen bestehen, nämlich einerseits aus den oberflächlichen Zellen, die wir die kubischen nannten, und andererseits aus den langen, dünnen, an gewissen Strecken faserförmigen Zellen, deren Umrisse wir nur eben zu unterscheiden vermochten, wenn wir den Block von der Seite betrachteten.

Auch ohne die einzelnen Elemente eines solchen Blockes noch ferner zu isolieren, ja sogar an Flächenpräparaten können wir indes die Formen der Zellen der profunden Schicht zu sehen bekommen. Behandeln wir nämlich die Blasenschleimhaut nach der Methylenblaumethode wie zur Nervenuntersuchung, so kann es, wie schon gesagt, oft geschehen, dass einige der Epithelzellen und zwar gewöhnlich einige der profunden sich färben. Zuweilen färben sich mehrere nebeneinander gelegene derselben, und dies kann uns nicht gross helfen, um über die Form und Ausdehnung der einzelnen Zelle ins reine zu kommen, zuweilen wird der Farbstoff aber nur hier und da von einer einzelnen Zelle aufgenommen, und dann ist in dieser Beziehung das Ziel erreicht. Wenn wir Isolierungspräparate einer solchen Schleimhaut vor uns liegen haben, sind wir nun imstande, ohne die Elemente des Blockes zu isolieren, und während die Zellen noch im Situs liegen, die Form und den Umfang der einzelnen Zellen ganz anders genau zu bestimmen. Wir sehen nun, dass die farbigen Zellen mit ihrem oberen Ende sich bis ganz an die untere Seite der oberflächlichen Zellenschicht erstrecken, während das untere Ende bis ganz zur unteren Grenze des Epithels hinabgeht, und dass sie rücksichtlich ihrer Form und ihres Umfangs den profunden Zellen durchaus ähnlich sind, die wir sonst durch vollständige Isolierung der Elemente eines derartigen Blocks erhalten.

Fertigen wir aus einer solchen, mit Methylenblau behandelten, kontrahierten Blasenschleimhaut Flächenpräparate an, so bringen wir Verhältnisse zum Vorschein, die mit den an den

Isolierungspräparaten gewahrten völlig übereinstimmen. Von oben gesehen erhalten wir erst die Mosaik der ungefärbten oberflächlichen Zellen und darauf bei immer tieferer Einstellung die langen, hier und da sitzenden, methylenblau gefärbten profunden Zellen, erst deren oberes, entweder abgerundetes oder spitzes Ende, — die Spitze wird also bei hoher Einstellung als ein Punkt gesehen — dann allmählich den ganzen langen, verschiedenförmigen Zellenkörper mit dem in den verschiedenen Zellen in sehr verschiedener Höhe liegenden Kerne. An Stellen, wo die tiefen Zellen völlig senkrecht stehen, ist es natürlich schwer, ihre Konturen bis ganz nach der Basis hinab zu verfolgen, gewöhnlich wird das Epithel bei der Präparation aber ein wenig seitlich umgestossen, indem es hie und da Risse bildet, und in dieser schrägen Lage ist es dann leicht, die Konturen einer methylenblau gefärbten Zelle zu verfolgen.

Man könnte anfangs vielleicht vermuten, die vom Methylenblau gefärbten Zellen seien irgend einer spezifischen Art, es erweist sich aber, dass dies nicht der Fall ist, u. a. weil sie an Form und Aussehen in keiner Beziehung von denen abweichen, die man an Präparaten sieht, wo die Elemente des Epithels völlig isoliert sind. Wie wir später sehen werden, verändern die methylenblau gefärbten Zellen ihre Form auch nach dem Grade der Ausspannung der Blase, ebenso wie die übrigen profunden Zellen, und dies spricht wohl auch zunächst dagegen, dass sie spezifisch sein sollten.

Betrachten wir nun die Formen der Zellen ein wenig näher, so wie wir sie finden, wenn wir die Elemente eines der erwähnten Blöcke aus der Tiefe einer Furche isolieren, so treffen wir, wie schon gesagt, zwei wohlgesonderte Arten an, nur zwei Schichten entsprechend, wie wir es sahen, als sie im Situs lagen. In der Fig. 29 sind diese isolierten Elemente zu sehen. Ich wählte hier die Elemente einer stark kontrahierten Ochsenblase, weil ich in dieser die profunden Zellen in ihren höchsten

und dünnsten Formen fand, und ich aus den Angaben früherer Untersucher den Eindruck erhalten hatte, es sei nicht allgemein bekannt, dass die Zellen so zusammengepresst werden könnten, wie es hier der Fall ist. Völlig entsprechende Formen, nur durchweg ein wenig dicker und kürzer, fand ich unter den nämlichen Verhältnissen bei den übrigen von mir untersuchten Säugetieren und beim Menschen, Formen also, die den z. B. von Obersteiner beschriebenen sehr ähnlich sind. S sind Zellen der superfiziellen, p Zellen der profunden Schicht. Erstere erscheinen hoch — kubisch, wenn man so will — mit den Leistchen an der unteren Fläche stark hervorspringend und mit den entsprechenden Vertiefungen stark ausgehöhlt. Die letzteren, die im ganzen so ziemlich von derselben Länge sind, zeichnen sich durch die Verschiedenheit ihrer Form aus, die jedoch stets denselben langgestreckten Typus behält. Das obere Ende ist bald abgerundet, bald spitz, der Kern liegt bald am oberen Ende, bald in der Mitte, bald am unteren Ende oder sonst irgendwo zwischen diesen Gegenden, und dementsprechend hat die Zelle ihren grössten Querdiameter an sehr verschiedenen Stellen. In allen Kernen liegt der längste Diameter in derselben Richtung wie der der Zellen, sodass auch die Kerne dem Seitendrucke nachgeben. Liegen mehrere Zellen zusammen und namentlich, wenn auch die oberflächliche Schicht im Situs ist, treten natürlich diejenigen Zellen nach oben am stärksten hervor, deren obere Enden abgerundet sind und in die Vertiefungen an der unteren Fläche der oberflächlichen Zellen hineinpassen; dies fiel denn auch allen Untersuchern auf, während die wenigsten derselben dagegen gewahrten, dass neben diesen Zellen mit abgerundeten Enden andere liegen, die ebenfalls die untere Fläche der oberflächlichen Zellen erreichen, deren obere Enden aber sehr zugespitzt sind. Diese scheinbar faserförmigen Enden lassen sich natürlich auch weniger leicht unterscheiden, gerade hier tritt aber die Methylenblaufärbung hülfreich hinzu.

Wie sich denken lässt, sind es zweifellos diese Zellen, die z. B. Dogiel sah, da er sagt, die Zellen seiner dritten Schicht sendeten zuweilen Verlängerungen bis ganz an die untere Fläche der oberflächlichen Zelle ab. Überhaupt nehme ich an, dass die Sonderung früherer Untersucher unter so vielen Schichten in der kontrahierten Blase wesentlich darauf beruht, dass sie die feinen faserförmigen Teile der Zellen nicht bemerkten, die im Situs nun auch schwer zu gewahren sind und bei weiterer Isolierung leicht abgerissen werden. Sie haben die dickste Gegend irgend einer Zelle gesehen und wahrgenommen, dass von hier Verlängerungen entweder nach oben oder nach unten ausgehen, haben diese Verlängerungen aber nicht in ihrer ganzen wirklichen Ausdehnung verfolgt und nicht gesehen, wie sie sich zwischen den benachbarten Zellen winden, sodass sie nicht darüber ins klare kamen, dass alle profunden Zellen in der That gleich lang sind oder allenfalls alle von den superfiziellen Zellen an sich bis ganz nach dem Bindegewebe hinab erstrecken. Wenn ich gewisse Strecken der Körperchen der profunden Zellen „faserförmig" nannte, ist dies nur so zu verstehen, dass sie bei schwächerer Vergrösserung so erscheinen. In der That lassen sich stets — bei stärkerer Vergrösserung — an diesen sehr verjüngten Gegenden des Zellenkörperchens sowohl Flächen als Ränder unterscheiden, und letztere sind dann der Sitz zahlreicher und verschiedenförmiger Einsenkungen. Zuweilen kann die Zelle einem gewundenen Bande ähnlich sein (Fig. 29b), und die Anzahl der verschiedenen erblickten Formen nimmt überhaupt gar kein Ende.

Nehmen wir nun das Epithel am Gipfel einer Falte in der kontrahierten Blase oder von einer Blase, die nur so stark ausgespannt ist, dass die Falten eben verwischt sind, und untersuchen wir dies ganz auf dieselbe Weise, so finden wir auch hier nur zwei Arten von Epithelzellen, diese Zellen haben ihre Form jetzt aber bedeutend verändert.

Selbstverständlich findet man aber in der kontrahierten Blase alle Übergangsformen und namentlich sieht man oft, dass die profunden Zellen am Gipfel einer Falte so ziemlich ganz dieselbe — nur dickere und kürzere — Form haben, wie die aus der Tiefe der Furche stammenden Zellen. Im ganzen haben auf dem Gipfel der Falten der kontrahierten Blase vorzugsweise die superfiziellen Zellen ihre Form geändert. Wenn ich daher die Figur 30, die nach dem Epithel einer mittelstark ausgespannten Blase wiedergegeben ist, zugleich als Beispiel dienen lasse, wie sich das Epithel am Gipfel einer Falte der kontrahierten Blase präsentiert, ist meine Meinung hiermit nur die, dass dasselbe hier so aussehen kann. Jetzt erscheinen die oberflächlichen Zellen nicht mehr kubisch, sie sind dagegen mehr oder weniger abgeplattet, und was die profunden Zellen betrifft, so finden wir hier nicht mehr die langen, faserigen Formen, sie sind bedeutend kürzer und dicker; variierten vorher aber die Formen dieser Zellen in hohem Grade, so ist dies hier noch mehr der Fall. Wie vorher, leistet uns die Methylenblaubehandlung auch hier gute Dienste, jetzt sieht man aber, dass den übrigen profunden Zellen entsprechend auch die methylenblaugefärbten ganz andere Form als vorher haben. Alle verschiedenen hier wahrgenommenen Zellenformen zu zeichnen oder zu beschreiben, halte ich für unmöglich und begnüge ich mich deshalb mit Figur 30.

Beruht also das verschiedene Aussehen des Epithels in der kontrahierten und in der ausgespannten Blase nur auf Formveränderungen von dessen in zwei Schichten gelegenen Zellen, so dürfen wir in der ausgespannten Blase die oben besprochenen langen „faserförmigen" Zellen gar nicht antreffen. Gerade dies war es aber, wovon ich mich an Blasen zu überzeugen vermochte, deren Epithel sich in völlig natürlichem Zustande befand. Verglich ich z. B. Isolierungspräparate aus den im Verzeichnisse S. 94—95 als Nr. 3 und Nr. 7 angeführten beiden

Menschenblasen, so fand ich in der kontrahierten (Nr. 3) alle Formen, in der ausgespannten dagegen keine einzige der langen „faserförmigen“ Zellen. Wenn Oberdieck daher annimmt, die verschiedene Höhe des Epithels beruhe wesentlich auf veränderter Lagerung einiger der tiefen Zellen, so würde es sich schon aus diesen beiden Blasen erweisen, dass diese seine Auffassung nicht richtig ist; übrigens wiesen wir ja oben nach, warum er zu diesem Resultate gelangte.

Betrachten wir nun, was wir an Isolierungs- und Flächenpräparaten aus der stark ausgespannten Blase finden, deren Epithel sich an Schnittpräparaten wie Figur 28 ausnimmt, so erhalten wir hier noch entschiedenere Änderungen der Form der Zellen. Nun gelingt es nicht mehr, an den Isolierungspräparaten Epithelblöcke zu erblicken, deren Elemente wir in ihrem gegenseitigen Verhalten untersuchen könnten, wenn wir sie von der Seite betrachteten. Die Epithelfläche ist nun in eine so dünne Membran ausgezogen, die Zellen sind so stark abgeplattet, dass sie sich, wenn mehrere zusammenhängen, in der Untersuchungsflüssigkeit nicht mehr auf solche Weise legen, dass wir sie im Profil erblicken, sondern stets so, dass wir sie entweder von der oberen oder der unteren Fläche sehen. Völlig isolierte Zellen können wir dagegen von allen Ecken und Seiten beobachten. Jetzt können wir nicht, wie bei der kontrahierten Blase, von zwei an Form wesentlich verschiedenen Arten von Zellen reden. Alle Zellen sind, wie gesagt, jetzt stark abgeplattet, und nur aus der Verschiedenheit rücksichtlich ihrer Grösse und der Anzahl ihrer Kerne — vielleicht auch aus der Verschiedenheit ihrer Struktur — können wir schliessen, welche Zellen zur superfiziellen und welche zur profunden Schicht zu zählen sind. Wir finden jetzt keine Zellen mit hervortretenden Leistchen und Vertiefungen an der unteren Fläche, weil diese durch die Ausspannung ausgeglättet worden sind, indem die jetzt ebenfalls platten profunden Zellen keine entsprechenden

Unebenheiten darbieten; die Zelle der oberflächlichen Schicht präsentiert sich dagegen als eine ganz dünne, einen oder mehrere Kerne enthaltende Membran. Die Formen der profunden Zellen, von der Fläche aus gesehen, sind variierend, sie können rundlich, polygonal, dreieckig, oval sein, Verlängerungen nach verschiedenen Seiten absenden u. s. w., wir finden an der auf natürliche Weise ausgespannten Blase aber niemals die Formen, die wir an der kontrahierten Blase die faserigen nannten.

Will man an der stark ausgespannten Blase das gegenseitige Verhalten der Epithelzellen bestimmen, so kann dies nur an Flächenpräparaten geschehen, hier aber auch auf völlig befriedigende Weise und, wie oben, am besten mittelst der Methylenblaumethode. Durch Imprägnierung mit Silbernitrat werden die superfiziellen Zellen oft so stark gebräunt, dass es nicht möglich ist, die Konturen der unterhalb derselben gelegenen zu unterscheiden. Wenn mittelst der Methylenblaumethode dagegen entweder, wie vorher, einzelne Zellen sich färben, oder wie in Fig. 31 die Zellengrenzen markiert werden, erhalten wir hierdurch alle gewünschten Aufschlüsse. Wir sehen dann (Fig. 31) zuoberst eine Mosaik aus sehr grossen, mehr oder weniger polygonalen Zellen mit einem oder mehreren Kernen, darauf bei tieferer Einstellung eine ganz andere Mosaik aus viel kleineren und unregelmässiger gestalteten Zellen, und zuletzt treffen wir unmittelbar unter dieser, bei immer tieferer Einstellung, nur die Bindegewebsbündel an. Um das Verhältnis noch besser aufzuklären und zu kontrollieren, dass diesen beiden Schichten von Konturen auch nur zwei Schichten von Epithelkernen entsprächen, wurde das Präparat mit Alauncochenille nachgefärbt. Schon hierdurch ist es als sicher festgestellt zu betrachten, dass sich, in der stark ausgespannten Blase wenigstens, nur zwei Schichten von Epithelzellen finden. Dies stimmt auch damit überein, was wir an Schnittpräparaten fanden: und wenn wir bedenken, wie weit voneinander die Kerne der oberflächlichen Zellenschicht an

mehreren Stellen in der Fig. 31 liegen, wird es uns verständlich, dass sich an einem vertikalen Schnittpräparat oft nur eine einzelne, nämlich die tiefe, Schicht von Kernen zeigen kann.

Aus dem bisher Angeführten dürfte wohl hervorgehen, dass das Blasenepithel als nur aus zwei einzelnen Schichten von Zellen bestehend aufzufassen ist, obschon diese Ansicht hier wohl zum erstenmal aufgestellt wird. Das Epithel ist sowohl in kontrahiertem als in ausgespanntem Zustande nur zweischichtig, und um die Abnahme der Dicke des Epithels an der ausgespannten Blase zu erklären, braucht man seine Zuflucht nicht zu mehr oder weniger unwahrscheinlichen Prozessen zu nehmen, wie z. B. zu einer Veränderung der Lagerung der Zellen oder sogar zu einer Sprengung der Zellenverbindungen der einen Schicht, um für die Zellen einer anderen Schicht Raum zu schaffen. Die Abnahme der Dicke des Epithels rührt ganz einfach daher, dass die Zellen sich immer mehr abplatten, ihre Lagerung und ihr gegenseitiges Verhältnis aber behalten. Umgekehrt muss man sich denken, dass die Zunahme der Dicke des Epithels in der kontrahierten Blase dadurch entsteht, dass die Epithelzellen, während die Schleimhaut sich zusammenzieht, gleichzeitig immer höher werden, sich immer mehr aneinander pressen und sich so gestalten, wie es notwendig ist, damit sie auf einem immer mehr abnehmenden Flächenraum Platz erhalten können. Die superfiziellen Zellen werden dicker, ihre Oberfläche wölbt sich mehr, und an ihrer unteren Fläche bilden sich die so oft genannten Vertiefungen und Leistchen. Die Vertiefungen entstehen dadurch, dass diejenigen profunden Zellen, welche ihren dickeren Teil aufwärts haben (die zweite Schicht der Autoren), sich in die oberflächlichen Zellen hineinbuchten, während die Leistchen solche Teile sind, die mit dem verjüngten oberen Ende derjenigen profunden Zellen zusammenhängen, welche die Autoren die dritte und vierte Schicht nennen, und welche an den Schnittpräparaten als cylindrische, an beiden

Enden verjüngte (dritte Schicht), oder als gegen die Bindegewebsgrenze gelegene, abgerundete, nach oben Verlängerungen entsendende Zellen (vierte Schicht) erscheinen.

Was die stark ausgespannte Blase betrifft, sahen wir, wie es schon aus den beschriebenen Flächenpräparaten derselben allein hervorgeht, dass das Epithel nur zwei Schichten hat. Man könnte nun vielleicht meinen, es sei schon genügend, dies festgestellt zu haben, und es lasse sich hieraus geradezu schliessen, dass auch die kontrahierte Blase nur zwei Schichten habe, sodass die übrigen Untersuchungen, welche die Anzahl der Schichten zu bestimmen bezweckten, überflüssig wären. Ein solcher Schluss würde gewiss auch nicht unberechtigt sein, dass ich ihn aber dennoch nicht zog, geschah, weil es denkbar wäre, dass selbst wenn alle profunden Zellen der stark ausgespannten Blase sich von den oberflächlichen Zellen an bis zum Bindegewebe erstreckten, dies in der kontrahierten Blase doch nicht der Fall zu sein brauchte. Es liesse sich nämlich denken, dass einige der profunden Zellen während der Kontraktion ihre Befestigung entweder am Bindegewebe nach unten oder an der unteren Fläche der superfiziellen Zellen nach oben losliessen, und dass die daneben liegenden sich dazwischen hineinschöben und den leeren Raum ausfüllten, sodass wir auf diese Weise in der kontrahierten Blase eine grössere Anzahl Schichten erhielten. Dies würde allerdings eine ganz unbegründete lose Verbindung unter den Elementen des Epithels voraussetzen, die um so unwahrscheinlicher ist, da Dogiel gerade nachgewiesen hat, wie eng sie untereinander verbunden sind, oder auch würde es das Vorhandensein freier Spalträume zwischen den Epithelzellen voraussetzen. Dass solche vorhanden wären, könnte man sich sehr wohl denken, und die Lymphzellen, die man oft zwischen den Epithelzellen findet, könnten dies vielleicht andeuten. Vielleicht wären noch andere Möglichkeiten denkbar, und es lässt sich deshalb verstehen, dass die Untersuchungen des Epithels der

mehr oder weniger kontrahierten Blase, welche die Anzahl der Zellenschichten ins Auge fassten, notwendig waren.

Dass wir das Epithel an Schnittpräparaten der kontrahierten Blase fast stets als mehrschichtig erblicken, beruht darauf, dass die profunden Zellen sich während der fortwährenden Kontraktionen und Distensionen der Blase dergestalt untereinander winden, dass ihre Körperchen nicht der ganzen Länge nach in demselben senkrechten Plane zu liegen kommen. Sogar an völlig vertikalen Schnitten erblicken wir Bruchstücke der einzelnen Zellen, nicht aber diese in ihrer ganzen Länge. Wenn ich sage, dass wir das Epithel an Schnitten fast stets als mehrschichtig gewahren, so thue ich dies, weil es eintreffen kann, dass wir es auch als zweischichtig sehen, und im Vorhergehenden erwähnte ich bereits, dass wir an Schnittpräparaten zuweilen sehen, wie eine einzelne Zelle sich von der unteren Fläche der oberflächlichen Zellen bis ganz nach dem Bindegewebe hinab erstreckt. Dass wir dies gewahren, beruht nun eben darauf, dass diese einzelne Zelle mit ihrem ganzen Corpus zufälligerweise so senkrecht stand, dass der vertikale Schnitt sie in ihrer ganzen Ausdehnung treffen konnte. — Ob die unregelmässigen Formen und Lagen dieser Zellen nun von den fortwährenden Kontraktionen und Distensionen der Blase herrühren, oder ob möglicherweise andere Faktoren — z. B. Regeneration des Epithels — mitbethätigt sind, lässt sich wohl kaum entscheiden, einen Umstand fand ich indes, der vielleicht zunächst für ersteres sprechen könnte. Untersucht man nämlich eine Blase, die bisher nur wenigen oder vielleicht gar keinen bedeutenderen Volumveränderungen ausgesetzt wurde, also die Blase eines Embryos, so findet man oft gerade hier die regelmässige Anordnung der beiden Schichten des Epithels, die wir bisher an Schnittpräparaten der kontrahierten Blase vermissten. Wie bei den Drüsenuntersuchungen erwähnt, bot sich mir die Gelegenheit dar, die Blase eines ca. 5monatlichen menschlichen Fötus an Serien-

schnitten in toto zu untersuchen. Die Schnitte wurden senkrecht zur Längsachse der Blase gelegt, und das Lumen der Blase präsentierte sich stets wesentlich in der Form eines Sterns. Das Epithel, das ich ebenso wie Hey, der eine ähnliche Blase untersuchte, im ganzen von derselben Stärke wie in der erwachsenen Blase fand, erschien nun an den meisten Stellen genau so, wie wir es an der erwachsenen Blase beschrieben, an gewissen Stellen gewahrte ich aber etwas anderes, nämlich Bilder wie Fig. 32. Hier sehen wir ausserordentlich deutlich die Epithelzellen in ihre beiden Schichten geordnet, obschon es sich um eine kontrahierte Blase handelt, denn hier hat der Schnitt zufällig eine Stelle getroffen, wo alle profunden Zellen so regelmässig stehen, dass ihr ganzes Corpus mit in denselben Schnitt gelangt. Ihre Kerne sind freilich von Seite nach Seite abgeplattet, der zusammenpressende Druck ist aber nicht so stark gewesen, dass sie übereinander gedrängt wären. Dies konnte man dagegen an vielen anderen Stellen sehen, dann deuteten die oberflächlichen Zellen aber auch durch ihre höheren und schmäleren Formen auf stärkeres Zusammendrücken hin. Wenn man (Fig. 32) die beträchtlich grössere Anzahl von Kernen in der profunden Schicht bemerkt, und wenn man weiss, dass jede der profunden Zellen nur einen oder — selten — höchstens zwei Kerne besitzt, während die oberflächlichen oft mehrere haben, versteht man, dass letztere Zellen bedeutend grösseren Rauminhalt haben müssen, als die profunden; dies hat sich aber schon auf andere Weise erwiesen.

Wie man bemerkt haben wird, habe ich stets von dem Blasenepithel des Menschen und dem der verschiedenen, von mir untersuchten Säugetiere unter einem gesprochen; die möglichen Verschiedenheiten, die stattfinden könnten, habe ich nicht hervorgehoben. Diese scheinen indes aber auch nur gering zu sein, und für das Verständnis des Verhaltens der Epithelzellen zu einander und überhaupt für die Auffassung des Baues des Blasenepithels sind sie wohl kaum von Belang. Bei allen besteht das

Blasenepithel nur aus zwei Schichten, aus einer oberflächlichen Schicht von grösseren Zellen mit einem oder mehreren Kernen und aus einer tiefen Schicht von kleineren Zellen mit einem, oder höchstens zwei Kernen. Bei den Formen der Zellen wollen wir nicht mehr verweilen; aus dem Vorhergehenden ist ersichtlich, dass man weder in betreff der superfiziellen noch in betreff der profunden von irgend einer bestimmten konstanten Form reden kann; wir sahen, dass dieselbe von dem zufälligen Zustande, in welchem sich das betreffende Schleimhautstückchen befindet, völlig abhängig ist, und wir deuteten einige der vielleicht häufigst erscheinenden Formen an.

Während also bei den verschiedenen Säugetieren in dieser Beziehung keine nennenswerte Verschiedenheit stattzufinden scheint, ist dies wohl eher mit Bezug auf die Grösse der Zellen der Fall, und zwar besonders, was die superfiziellen betrifft. Da ich keine Messungen angestellt habe, kann ich mich nicht mit Entschiedenheit hierüber äussern; zunächst erhielt ich aber den Eindruck, dass durchweg die Zellen um so kleiner wurden, je grösser die Tiere waren, wenigstens schien es mir, dass die an der Maus, der Ratte und dem Kaninchen beobachteten Zellen viel grösser waren als die des Schweines, des Ochsen, des Schafes und des Hundes. Hierbei ist indes wohl zu bedenken, dass die superfiziellen Zellen im ganzen darum bei dem einen Tiere nicht grösser zu sein brauchen als bei dem anderen. In derselben Blase variieren sie nämlich ganz ausserordentlich an Grösse, so dass man ganz kleine mit nur einem Kerne unmittelbar neben äusserst grossen mit bis zehn Kernen finden kann.

Was die Struktur der Zellen, die Prozesse der Kernspaltung und die intimere gegenseitige Verbindung der Zellen untereinander betrifft, so habe ich mich hiermit nicht beschäftigt. Hierüber finden wir in Dogiels erwähnter Arbeit gute Aufschlüsse. Mit Bezug auf die Reaktion der Zellen gegen Farbstoffe, giebt es doch gewisse Eigenheiten, die sich meiner Aufmerksamkeit

nicht entziehen konnten, und die bemerkt zu werden verdienen, weil sie, mit anderen, bisher wohl noch nicht veröffentlichten Beobachtungen über die superfiziellen Zellen zusammengehalten, ihre Bedeutung, und zwar nicht zum wenigsten in physiologischer Beziehung, haben können. Es scheint nämlich eine qualitative Verschiedenheit der Zellen der superfiziellen Schicht von denen der profunden Schicht stattzufinden; nicht nur an Grösse, Anzahl der Kerne und — wie ausser anderen auch Dogiel nachwies — an Struktur und Kernspaltungsvorgängen scheinen sie verschieden zu sein, sondern es hat auch den Anschein, als müsse man Zellen der einen Art, denen der superfiziellen Schicht nämlich, Funktionen zuschreiben, die denen der anderen Art abgingen. In der That deuten mehrere Umstände darauf hin, dass die oberflächlichen Zellen secernierend sind, was auch von Dogiel vermutet wird. Wir haben hier vielleicht mit Zellen zu schaffen, die sich mit denen vergleichen lassen, welche List (44) im Blasenepithel von Amphibien fand, und welche er einzellige Drüsen nennt.

Mit Bezug auf die Tinktionsfähigkeit der Zellen erwies es sich erstens, dass man bei Anwendung der von mir benutzten Färbmethoden, besonders durch Hämatoxylin und v. Giesons Methode, an Schnittpräparaten stets die oberflächlichen Zellen stärker gefärbt erhielt als die tiefen. Dogiel giebt an, nur der untere grobkörnige Teil dieser Zellen färbe sich stärker, wie dem aber auch sei, so zeigt es jedenfalls, dass die oberflächlichen Zellen Bestandteile enthalten müssen, die in den profunden fehlen.

Ferner erwies es sich, wie schon mehrmals berührt, dass die oberflächliche Schicht in frischem Zustande die Körperchen ihrer Zellen durch die Methylenblaubehandlung weit schwieriger gefärbt werden liess als die profunde Schicht. Obgleich die oberflächlichen Zellen bei der Aufträufelung der Methylenblaulösung zuerst mit dieser in Berührung kommen mussten, wurden den-

noch gewöhnlich die tiefen gefärbt, wenn eine Färbung der Zellen überhaupt eintrat. Es liegt nahe, hieraus zu folgern, dass die oberflächlichen Zellen während des lebendigen Zustandes im Gegensatz zu den tiefen Zellen Stoffe enthalten, die sich der Aufnahme des Farbstoffes wiedersetzen, und wollte man weiter gehen, so liesse es sich wohl denken, dass das geringe Resorptionsvermögen der Blase eben von den Eigenschaften dieser oberflächlichen Zellen herrührte.

Ferner bemerkte ich ebenso wie Dogiel eigentümliche sekretähnliche Klümpchen an der Oberfläche der superfiziellen Zellen, die teils frei liegen, teils die Zelle unmittelbar fortsetzen, und an den Schnittpräparaten zuweilen als eine mehr oder weniger homogene oder feinkörnige Schicht eine grössere Strecke bedecken. Dieses Sekret nahm oft wie das unter den Drüsen erwähnte Sekret durch v. Giesons Färbung einen rötlichen Ton an, mitunter, z. B. beim Pferde, wurde es durch diese Färbung bläulich, und dementsprechend (Mucingehalt) nahm es durch Thionin rötliche Farbe an. Zu anderen Zeiten färbte es sich nur ganz schwach und erschien dann ebenso wie an ungefärbten Präparaten als homogene, ziemlich stark strahlenbrechende, kugelförmige Klümpchen.

Endlich fand ich bei dem Kaninchen, dem Pferde und der Katze in der oberflächlichen Zellenschicht Zellen, die durch Aussehen und Form und durch das Verhalten der umgebenden Zellen andeuteten, dass sie sich in einem Zustande der Ausspannung durch irgend ein „Sekret" befanden. Fig. 33 zeigt eine solche Zelle im Kaninchen an einem Schnitte, der ziemlich vertikal traf. Man sieht, dass die Zelle selbst sich über das Niveau der umgebenden oberflächlichen Zellen hinaus aufbläht, und dass die ihr zunächst liegenden Zellen den Eindruck geben, als wären sie von ihr seitwärts geschoben und komprimiert, nicht nur wegen der Form ihrer Körperchen, sondern auch wegen der Form ihrer Kerne. Hier scheint die gesamte Zelle ausgespannt zu

sein, oder jedenfalls sieht man kein gegen den übrigen Inhalt der Zelle abgegrenztes Sekretklümpchen. Dieses war aber an vielen anderen Stellen zu sehen, beim Kaninchen indes nicht so häufig wie bei dem Pferde und der Katze. Bei letzteren Tieren, an denen nur der untere Teil der Blase bis ca. 2 cm. oberhalb der Einmündungsstellen der Ureteren untersucht wurde, namentlich aber bei der Katze, konnte man in den oberflächlichen Zellen Sekretklümpchen in allen Stadien ihrer Entwickelung finden. Die Entwickelung scheint so vorzugehen: erst treten an einer oder mehreren Stellen in der Zelle kleine, klare, meistens kugelrunde Klümpchen auf, diese wachsen an Grösse und verschmelzen nach und nach miteinander, der Kern wird seitwärts gedrängt, die Zelle spannt sich immer mehr aus, und zuletzt wird das Sekret befreit, vielleicht nach Zerberstung der Zelle. Ob diese zu Grunde geht, ist schwer zu entscheiden, jedenfalls sieht man aber häufig, dass der Kern zerfällt. Zuweilen indes scheinen auch kleine Sekretklümpchen die Oberfläche auftreiben und befreit werden zu können, ohne dass die gesamte Zelle ausgespannt worden wäre. Dies deuten wenigstens viele Bilder an. Fig. 35 zeigt die beginnende Sekretbildung (a) und die etwas vorgeschrittene Entwickelung (b) in der Katze an einem Schnitte, der ziemlich vertikal traf; Fig. 34 zeigt eine stark aufgetriebene Zelle im Pferde an einem Schnitte, der mehr nach der Fläche getroffen hat. An letzterem, nach v. Gieson gefärbtem Präparate, erwies die ausgespannte Zelle sich zugleich als leicht bläulich tingiert, dem entsprechend, was wir oben hinsichtlich der freien „Sekretklümpchen" beim Pferde erwähnten.

Zu bemerken ist, dass man mitunter, namentlich wenn man den Kern einer solchen aufgetriebenen Zelle nicht im Schnitte mitbekommen hat und letzterer das Epithel schräg getroffen hat, Bilder erhält, die an die bei den Drüsenuntersuchungen besprochenen Vakuolenbildungen im Epithel der Menschenblase erinnern können.

Hält man nun diese Thatsachen mit dem Faktum zusammen, dass die Epitheloberfläche der frischen Tierblase stets äusserst „schleimig“ anzufühlen ist, haben wir guten Grund, zu glauben, dass es nicht so ganz unberechtigt ist, schon bei der normalen Blase von „Blasenschleim“ zu reden — ohne hierunter Mucin zu verstehen. Dieser Schleim, der also von den superfiziellen Zellen und bei dem Menschen und einzelnen Säugetieren — wenigstens beim Hunde — zugleich von besonderen Drüsen abgesondert wird, könnte dann, wie Dogiel vermutet, dazu dienen, die Oberfläche des Epithels einzuschmieren und auf diese Weise vor der unmittelbaren Einwirkung des Urins zu schützen. Möglicherweise ist es auch dieses Sekret oder sind es Stoffe in den oberflächlichen Zellen, die, wie oben angedeutet, das geringe Resorptionsvermögen der Blase begründen.

Bemerkungen über das mögliche Vorkommen von Papillen und Lymphfollikeln in der Blasenschleimhaut.

Fragen, mit denen diese Arbeit sich nicht speziell beschäftigte, auf die ich aber während der vorhergehenden Untersuchungen meine Aufmerksamkeit gerichtet hielt, sind diese: besitzt die Blasenschleimhaut Papillen und enthält sie Lymphfollikel?

Was die erste Frage, die eventuellen Papillen betrifft, so sind die meisten Untersucher jetzt darin einig, dass solche sich nicht finden. Nur Albarran[1]) behauptet, sie seien zu finden, er beweist aber durchaus nicht, dass das von ihm Gesehene wirklich Papillen sind. Auch aus einer Zeichnung geht es keineswegs hervor, dass das Abgebildete Papillen wären, es ähnelt ganz den Faltenbildungen. Ferner heben andere Untersucher, gewiss

mit Recht, hervor, dass die scheinbaren Papillen, die man beim Abschaben des oberflächlichen Epithels makroskopisch gewahrt, weiter nichts sind als kleine Drüsenbildungen, die namentlich wenn auf diese Weise das oberflächliche Epithel fehlt, über das sonstige Niveau der Schleimhaut hinaus proeminieren und somit Papillen simulieren. Überhaupt kann ich meinen Untersuchungen zufolge denjenigen Autoren, welche die Existenz von Papillen bestreiten, völlig beitreten, indem es mir weder an Menschen- noch Tierblasen gelang, irgendwo solche zu bemerken.

Was mögliche Lymphfollikel in der Schleimhaut der Blase betrifft, so haben Weichselbaum (71) und Chiari (9) solche in der Mucosa propria beschrieben, und Tourneux und Hermann (68) sahen ausser kleinen abgerundeten Häufchen am Trigonum zugleich lymphoides Gewebe in der Form cylindrischer Manschetten um die Gefässe in der Nähe des Epithels. Bei meinen Untersuchungen sah ich hinsichtlich des Menschen nur dann und wann die erstere Form an Kindern, nämlich kleine abgerundete Knötchen lymphoiden Gewebes ganz in der Nähe des Epithels, mit Bezug auf Säugetiere sah ich aber beide Formen am Schafe und namentlich am Ochsen. Die Menge dieser Lymphfollikel, ihre grössere oder geringere Verbreitung über die Schleimhaut und ihre Grösse variierten aber in den verschiedenen, von mir untersuchten Ochsenblasen nicht wenig.

Resumée.

Sollte ich die Hauptpunkte der Resultate, zu denen ich durch meine Untersuchungen gelangte, in wenigen Worten zusammenfassen, so liesse dies sich folgendermassen thun:

I. Die Blasenschleimhaut selbst besitzt — trotzdem die späteren Untersucher dies bestreiten — Lymphgefässe, wenigstens was ihren unteren Abschnitt betrifft.

II. Die Blasenschleimhaut enthält um die Urethralöffnung, am Trigonum und im Fundus Drüsen. Diese Drüsen werden erst spät angelegt, und ihre weitere Entwickelung geschieht wahrscheinlich erst im erwachsenen Alter.

III. Das Epithel der Blase besteht nicht, wie gewöhnlich angenommen, aus mehreren, sondern nur aus zwei Schichten von Zellen. Die Zellen dieser beiden Schichten, die keine konstante Form haben, sind ihrem Wesen nach wahrscheinlich verschieden.

IV. Die Nervenelemente der Blasenschleimhaut werden aus Ganglienzellen mit Ausläufern und besonderen Terminalorganen gebildet. Diese Elemente liegen teils oberflächlich im Bindegewebe der Schleimhaut, teils zwischen den Epithelzellen.

Litteraturverzeichnis.

1. Albarran, Les tumeurs de la vessie. Paris 1892.
2. Aschoff, Ein Beitrag zur normalen und pathologischen Anatomie der Schleimhaut der Harnwege und ihrer drüsigen Anhänge. Arch. f. pathol. Anat. u. Phys. Bd. 138. 1894.
3. Bernheim, Die Innervation der Harnblase beim Frosche und Salamander. Arch. f. Anat. u. Phys. Physiol Abt. Supplem. 1892.
4. Bethe, Eine neue Methode der Methylenblaufixation. Anat. Anz. Bd. 12, 1896.
5. Bizzozero, Haandbog i klinisk Mikroskopi. Overs. af Schoubo. Kjöbenhavn 1882.
6. v. Brunn, Über drüsenähnliche Bildungen in der Schleimhaut des Nierenbeckens, des Ureters und der Harnblase beim Menschen. Arch. f. mikr. Anat. Bd. 41. 1893.
7. Budge, Über den Einfluss des Nervensystems auf die Bewegung der Blase. Zeitschr. f. rat. Med. 1864.
8. Burckhardt, Das Epithel der ableitenden Harnwege. Arch. f. pathol. Anat. u. Physiol. Bd. 17. 1859.
9. Chiari, Wiener med. Jahrbücher 1881, S. 9. Ref. nach Albarran (l. c.).
10. Courtade et Guyon, Contribution à l'étude de l'innervation motrice de la vessie. Arch. de physiol. norm. et pathol. 1896.
11. Cruikshank, The anatomy of the absorb. vessels of the human body. London 1786.
12. Cruveilhier, Traité d'anatomie descriptive. Vol. III. Paris 1843.
13. Ditlevsen, Grundträk af Menneskets Histologi. Kjöbenhavn 1879.
14. Dogiel, Zur Frage über das Epithel der Harnblase. Arch. f. mikroskop. Anat. Bd. 35. 1890.
15. Ehrlich, Über die Methylenblaureaktion auf die lebende Nervensubstanz. Deutsche med. Wochenschr. 1886. Nr. 4.
16. Flemming, Amitotische Kernteilung im Blasenepithel des Salamanders. Arch. f. mikr. Anat. Bd. 34.

17. Fohmann, Mémoire sur les vaisseaux lymphat. de la peau des membranes muqueuses, séreuses, du tissu nerv. et muscul. pag. 11 et 18. Bonn 1840.
18. Gaule, Versuch eines Schemas der Innervation der Blase, insbesondere der lokalen Reflexbahn. Arch. f. Anat. u. Physiol. 1892. Phys. Abt. Suppl
19. Gegenbaur, Anatomie des Menschen. 1892. Bd. 1, S. 136. Ref. nach v. Brunn (l. c.).
20. Gerota, Zur Technik der Lymphgefässinjektion. Eine neue Injektionsmasse für Lymphgefässe. Polychrome Injektion. Anat. Anz. Bd. 12, S. 216. 1896.
21. — Über die Lymphgefässe und Lymphdrüsen der Nabelgegend und der Harnblase. Anat. Anz. Bd. 12, 1896.
22. — Über die Anatomie und Physiologie der Harnblase. Arch. f. Anat. und Physiol. 1897. Phys. Abt.
23. Gianuzzi, Comptes rend. de l'Acad. des sciences. 1863. Vol. 56. Ref. nach Tourneux und Hermann (l. c.)
24. Gillette, Recherches anat. sur les veines de la vessie. Journ. de l'anat. et de la physiol. 1869. 6 année.
25. Goltz und Ewald, Der Hund mit verkürztem Rückenmark. Pflügers Archiv. Bd. 63. 1896.
26. Grünstein, Zur Innervation der Harnblase. Arch. f. mikroskop. Anat. Bd. 55. 1899.
27. Guépin, Sur l'innervation vésicale. Journ. de l'anat. et de la physiol. 1892. Nr. 28.
28. Haller, Elementa physiologica corp. humani 1757—1766. Tome 7, pars I, p. 334.
29. Hansen, En paalidelig Methode til Farvning af Bindevävet. Hospitaltidende 1898. Nr. 42.
30. Henle, Handbuch der Eingeweidelehre des Menschen. Bd. 2, S. 345. 1873.
31. — Grundriss der Anatomie des Menschen. Atlas. 1888.
32. Hey, Über Drüsen, Papillen, Epithel und Blutgefässe der Harnblase. Tübingen. Basel 1894.
33. Hoggan, G. and F. E., On the comparat. anat. of the lymphatics of the mammalian urinary bladder. The journ. of anat. and physiol. Vol. 15, p. 355. 1881.
34. Hollstein, Lehrbuch der Anat. des Menschen. Berlin 1873.
35. Jores, Über die Hypertrophie des sogenannten mittleren Lappens der Prostata. Arch. f. pathol. Anat. u. Physiol. Bd. 135. 1894.
36. Kisselew, Centralblatt f. d. med. Wissenschaft. Berlin 1868. Bd. 6. S. 337.
37. Klein, Grundzüge der Histologie Leipzig 1886.
38. Krause, Handbuch der menschlichen Anatomie. 1879. Ref. nach v. Brunn (l. c.).
39. Koelliker, Mikroskop. Anatomie. 1854. Bd. 2. S. 366.
40. — Gewebelehre. Leipzig 1859. VI. Aufl. S. 506.

41. Lawdowsky, Die feinere Struktur und die Nervenendigungen in der Froschharnblase. Arch. f. Anat. u. Physiol. 1872.
42. v. Limbeck, Zur Kenntnis der Epithelcysten der Harnblase und der Ureteren. Zeitschr. f. Heilkunde. Bd. 8, S. 55. 1887.
43. Linck, Über das Epithel der harnleitenden Wege. Arch. f. Anat. u. Physiol. 1864.
44. List, Über einzellige Drüsen im Blasenepithel der Amphibien. Biol. Centralbl. Bd. 5, S. 499.
45. London, Das Blasenepithel bei verschiedener Füllung der Blase. Arch. f. Anat. u. Physiol. 1881. Phys. Abt.
46. Lubarsch, Über Cysten der ableitenden Harnwege. Arch. f. mikr. Anat. Bd. 41, S. 303. 1893.
47. Ludwig, Will. Cruikshanks und Paul Mascagnis Geschichte und Beschreibung der Saugadern des menschlichen Körpers. Leipzig 1789—94. Bd. 3, S. 27.
48. Luschka, Anatomie des Menschen. 1864. Bd. 2, Abt. II, S. 235. Ref. nach Hey (l. c.).
49. Mascagni, Vasor. lymphatic. corp. hum. historia et iconographia. S. 44. Senis 1787.
50. Oberdieck, Über Epithel und Drüsen der Harnblase. Göttingen 1884.
51. Obersteiner, Harnblase und Ureteren. Strickers Handbuch der Lehre von den Geweben des Menschen und der Tiere. Bd. 1. Leipzig 1871.
52. Paneth, Über das Epithel der Harnblase. Sitzungsber. d. kais. Akad. d. Wissensch. Bd. 74, Abt. 3, S. 158. Wien 1876.
53. Pasteau, État du système lymphatique dans les maladies de la vessie et de la prostate. Paris 1898.
54. Ploschko, Die Nervenendigungen und Ganglien der Respirationsorgane. Mitgeteilt von Arnstein. Anat. Anz. Bd. 13. 1897.
55. Quain-Hoffmann, Anatomie des Menschen. Leipzig 1892. Ausgeg. von Rauber. Bd. 1, S. 670.
56. Quain, Anatomy. London 1896. Ausgeg. von Schäfer und Thane. Bd. 3, S. 4, S. 215.
57. Ranvier, Traité technique d'histologie. Paris 1889.
58. Retzius, Biologische Untersuchungen. Neue Folge. Bd. 4, S. 43. 1892.
59. Rovsing, Blärens kirurgiske Sygdomme. Kjöbenhavn 1899.
60. Sappey, Traité d'anatomie descript. S. 856. 1876.
61. — Traité d'anatomie descript. 1889. Ref. nach v. Brunn (l. c.).
62. — Description et Iconographie des vaisseaux lymphatiques. S. 124. Paris 1885.
63. Stöhr, Lehrbuch der Histologie. Jena 1889 und 1894.
64. Teichmann, Das Saugadersystem. S. 99. Leipzig 1861.
65. Testut, Traité d'anatomie humaine. Vol. 3. Paris 1894.
66. Timofeew, Über eine besondere Art von eingekapselten Nervenendigungen in den männlichen Geschlechtsorganen bei Säugetieren. Anat. Anz. Bd. 11. 1895—1896.

67. Toldt, Lehrbuch der Gewebelehre. Stuttgart 1884.
68. Tourneux et Hermann, art. vessie; pag. 211. Diction. encyclop. des sciences médic. Déchambre-Lereboullet 1889. Paris.
69. Virchow, Archiv für pathologische Anatomie und Physiologie. Bd. 3, S. 243. 1851.
70. Watson, Description of the lymphatics of the urethra and neck of the bladder. Philosophical Transactions. Vol. 59, S. 39. 1769.
71. Weichselbaum, Wiener medizinische Zeitung. 1881, Nr. 38. Ref. nach Albarran (l. c.).
72. Zeissl, Über die entnervte Blase. Wien. klin. Wochenschr. Nr. 20. 1896.
73. Zeller, Dissert. anatom. de vasor. lymphaticor. administrat. Tubingae. 1867. Ref. nach Pasteau (l. c.).

Erklärung der Tafelfiguren.

Fig. 1. Schleimhaut des Fundus vesicae eines 10jährigen Knaben. Die Epithelfläche liegt nach oben. Die Blutgefässe mit Berlinerblau, die Lymph. gefässe mit Tusche injiziert. Nachfärbung mit Alaunkarmin, wodurch teils die Kerne des restierenden Epithels, teils die Kerne des Bindegewebes sichtbar werden. Zeiss Obj. A. ca. $^1/_{52}$.

A Arterie in der Mukosa und zum Teil in der Submukosa.
a a Arterien in der Mukosa.
c c Blutkapillaren.
V V Venen.
l l Lymphgefässe.
L Ableitende, in die Submukosa hinabsteigende Lymphgefässe.
k und x Klappenbildungen an L.

Fig. 2. Die Stelle x der Fig. 1, bei tieferer Einstellung. Zeiss Obj.: A. ca. $^1/_{72}$.

Fig. 3. Lymphstämme aus der Submukosa in die Muskularis eindringend. Zeiss Obj.: A. ca. $^1/_{72}$.

Fig. 4. Vakuolenbildungen am Trigonum eines zweimonatlichen Mädchens (Nr. 4). Zeiss Obj.: D. ca. $^1/_{230}$.

Fig. 5. Zäpfchenbildungen am Trigonum eines elfmonatlichen Knaben (Nr. 9). Zeiss Obj.: D. ca. $^1/_{230}$.

Fig. 6. Aus dem Trigonum eines elfjährigen Knaben (Nr. 11). Links Vakuolenbildung mit Ausführungsöffnung. Zeiss Obj.: D. ca. $^1/_{230}$.

Fig. 7. Aus dem Trigonum eines sechjährigen Knaben (Nr. 10). Entwickelung sekundärer Zäpfchen seitwärts. Zeiss Obj.: D. ca. $^1/_{230}$.

Fig. 8. Kryptenbildungen der Blasenschleimhaut eines 53jährigen Mannes (Nr. 20). Die eine durch ihre Öffnung, die andere exzentrisch getroffen, doch nicht mehr, als dass das Lumen sichtbar ist. Zeiss Obj.: D. ca. $^1/_{230}$.

Fig. 9. Kryptenbildung aus der Blasenschleimhaut eines 41jährigen Mannes (Nr. 18). Links geht ein sekundäres Zäpfchen ab. Zeiss Obj.: D. ca. $^1/_{230}$.

Fig 10. Solides Epithelzäpfchen aus dem Corpus vesicae eines 29jährigen Mannes (Nr. 13). Zeiss Obj.: D. ca. 1/230.

Fig 11. Drüsen aus der Blasenschleimhaut eines 36jährigen Mannes (Nr. 16). Zeiss Obj.: D. ca. 1/230.

Fig. 12. Drüse eines 30jährigen Mannes (Nr. 14) mit einschichtigem Cylinderepithel. Zeiss Obj.: D. ca. 1/230.

Fig. 13. Dieselbe Drüse an ihrer Mündung. Zeiss Obj.: D. ca. 1/230.

Fig. 14. Flächenschnitt der Schleimhaut eines 36jährigen Mannes, etwa in der Höhe mit und seitlich von der Uretermündung. Der Schnitt hat nur das Epithel getroffen, und nach unten, wo er den oberflächlichsten Teil desselben traf, ist eine Vakuolenöffnung sichtbar. Zeiss Obj.: D. ca. 1/230.

Fig. 15, 16 und 17. Flächenschnitte einer Drüse, in verschiedener Höhe, aus der Schleimhaut eines 36jährigen Mannes (Nr. 16) links vom Trigonum. Fig. 15: an der Mündung, Fig. 16: weiter nach unten, Fig. 17: ganz unten im Bindegewebe. Zeiss Obj.: D. ca. 1/230.

Fig. 18. Krypten und Drüsen aus dem Trigonum eines 36jährigen Mannes (Nr. 16). Drüse mit einschichtigem Cylinderepithel. Zeiss Obj.: A. ca. 1/52.

Fig. 19. Aus dem Trigonum eines 36jährigen Mannes (Nr. 16). Zeiss Obj.: D. ca. 1/230.

Fig. 20. Mit Methylenblau behandelte Blasenschleimhaut eines Schweines, wo ein Teil der Nervenelemente gefärbt sind. Die Epithelfläche liegt nach oben. Die Konturen der Epithelzellen sind sichtbar. Rechts im Präparate sieht man zugleich eine methylenblaufarbige Bindegewebszelle. Ausserdem einzelne losgerissene methylenblaugefärbte Epithelzellen. Zeiss Obj.: D. ca. 1/230.

Fig. 21. Dasselbe Präparat wie Fig. 20. Die Nervenelemente bei stärkerer Vergrösserung. Zeiss apochromat. Ölimmers. 2,0. Kompens. Ok. Nr. 4. Tubus 160 mm. Abbes Zeichnnapparat. Gezeichnet von Dr. S. Bang, erstem Assistenzarzt am Kopenhagener Kommunehospital.

Fig. 22. Aus der Blasenschleimhaut einer Ratte nach Methylenblauinjektion durch das Arteriensystem. Nervenendigungen an der unteren Seite der oberflächlichen Epithelzellen und um dieselbe herum. Unter der Nervenfaser verläuft ein Blutkapillar. Zeiss Ölimmers. 1/12.

Fig. 23. Mit Methylenblau behandelte Schleimhaut eines Ochsen mit Nervenelementen (Zellen, Ausläufern und Terminalorganen). Zeiss Obj.: D. ca. 1/230.

Fig. 24. Blasenschleimhaut einer Ratte mit methylenblaugefärbten Nervenelementen. Einzelne Blutkapillaren mit ihren Blutkörperchen und einzelne Epithelzellen haben sich ebenfalls gefärbt. Zeiss Obj.: D. ca. 1/230.

Fig. 25. Zwei Nervenzellen mit Ausläufern. Präparat aus der Blasenschleimhaut eines Schweines. An den Ausläufern der bipolaren Zelle sieht

man sowohl einzelne Terminalorgane als auch eine Traube. Zeiss Obj.: D. Ok. 4.

Fig. 26. Methylenblaugefärbte Bindegewebszellen aus der Blasenschleimhaut eines Schweines. Zeiss Obj.: D. Ok. 4.

Fig. 27. Blase des Menschen in kontrahiertem Zustande. Das Epithel in der Tiefe einer Furche an einem vertikalen Schnitte. Leitz Obj. 6. ca. 1/385.

Fig. 28. Ochsenblase. Das Epithel bei starker Ausspannung. Vertikaler Schnitt. Zeiss Ölimmers. 1/12 ca. 1/570.

Fig. 29. Aus einer methylenblaubehandelten, kontrahierten Ochsenblase. Epithelzellen an einem Isolierungspräparate aus einer Furche. Zeiss Obj. D.

Fig. 30. Aus einer methylenblaubehandelten, mittelstark ausgespannten Hundeblase. Epithelzellen eines Isolirungspräparates. Zeiss Obj.: D. Ok. 2.

Fig. 31. Schleimhaut einer stark ausgespannten Hundeblase. Methylenblauimprägnierter Flächenapparat. Nachfärbung mit Alauncochenille. Die schwarzen Linien bezeichnen die Konturen der oberflächlichen Zellen, die bei hoher Einstellung deutlich sind; die blauen Linien sind die Konturen der profunden Epithelzellen. Zeiss Obj.: D. ca. 1/225.

Fig. 32. Aus der kontrahierten Blase eines Fötus. Vertikaler Schnitt. Zeiss Obj.: D. ca. 1/230.

Fig. 33. Aus der Blase eines Kaninchens. Vertikaler Schnitt. Die Blutgefässe mit Berlinerblau injiziert. Zeiss Obj.: D. ca. 1/230.

Fig. 34. Aus der Blase eines Pferdes. Flächenschnitt, der wesentlich nur die oberflächliche Epithelschicht getroffen hat. Zeiss Obj.: D. ca. 1/300.

Fig. 35. Aus der Blase einer Katze. Vertikaler Schnitt. Zeiss Ölimmers. 1/12 ca. 1/700.

Inhaltsverzeichnis.

Seite

Vorwort 57

I. Untersuchungen auf Lymphgefässe 58
Frühere Untersuchungen 58
Eigene Untersuchungen 65

II. Untersuchungen auf Drüsen 79
Frühere Untersuchungen 79
Eigene Untersuchungen 89
1. Am Menschen 89
2. An Säugetieren 118

III. Untersuchungen auf Nervenelemente 119
Frühere Untersuchungen 119
Eigene Untersuchungen 124

IV. Untersuchungen über das Epithel 133
Frühere Untersuchungen 133
Eigene Untersuchungen 140

V. Bemerkungen über das mögliche Vorkommen von Papillen und Lymphfollikeln 168

VI. Resumée 170
Litteraturverzeichnis 172
Erklärung der Abbildungen 176

DIE

VERTEILUNG DER GEFÄSSE

IN DEN

ZÄHNEN DES MENSCHEN.

VON

W. LEPKOWSKI,

KRAKAU.

Mit 6 Figuren auf Tafel VII/XII.

Als ich im Jahre 1897 meine Arbeit über die Gefässverteilung in den Zähnen der Säugetiere[1]) publizierte, stellte ich die Vervollständigung derselben durch weitere Untersuchungen an menschlichem Materiale in Aussicht. Leider verzögerten die Beschaffung von geeignetem Materiale und auch äussere Umstände die Publikation in deutscher Sprache. Die Resultate der Untersuchung, wie dieselben hier vorliegen, wurden bei Gelegenheit des IX. Kongresses polnischer Naturforscher und Ärzte im Juli 1900 vorgetragen. — Diesbezügliche Litteratur habe ich bereits vor zwei Jahren zusammengestellt, und da inzwischen meines Wissens keine neue Publikation über die Gefässverteilung in den Zähnen erschienen ist, so übergehe ich dieselbe, indem ich mich auf meine erste Arbeit berufe. — Die am tierischen Materiale ausgearbeitete und erprobte Methode wurde ohne weitere Änderung auch für das menschliche Material in Anwendung gebracht. Bei Embryonen und Neugeborenen wurde die Kanüle in die Carotis com. kurz vor ihrer Zweiteilung eingelegt und alsdann die Injektion mit Berlinerblau ausgeführt. Ich injizierte mit einer Lösung von Berlinerblau in Wasser, dem ein Quantum von Glycerin zugeführt wurde, damit die Masse eine sirupähnliche Konsistenz hätte. Sobald die Injektionsmasse durch die Venen zurückzufliessen begann und das

[1]) Lepkowski, Über die Gefässverteilung in den Zähnen von Säugetieren. Anat. Hefte I. Abt. H. 26, (Bd. 8, H. 3). 1897.

Frenulum linguae tiefblau erschien, wurde die Injektion unterbrochen. Man konnte alsdann sicher darauf rechnen, dass die Füllung der Gefässe ziemlich vollkommen war. Ein gleichmässiger Druck auf den Kolben der Injektionsspritze und eine vorsichtige Führung desselben lässt bei einiger Übung die während der Gefässfüllung auftretenden Widerstände leicht erkennen. Dieselben dürfen nicht durch Anwendung eines stärkeren Druckes überwunden werden, weil die Gefässe dadurch leicht übermässig gedehnt oder auch gesprengt würden. Viel mehr muss man in solchen Fällen einige Zeit warten, bis sich die Injektionsmasse etwas verteilt hat, und alsdann wieder so lange etwas einfliessen lassen, als es der Widerstand gestattet. Von unschätzbarem Werte ist hierbei, wie ich bereits in meiner ersten Arbeit angeführt habe, eine Injektionsspritze mit federndem Metallkolben, dessen präzise Arbeit ein gleichmässiges, nicht sprunghaftes Gleiten desselben in dem Tubus ermöglicht. Trotz der Berücksichtigung dieser Kautelen kommt es doch zuweilen vor, dass bei Embryonen, bei denen der gesamte Kopf injiziert wird, die Injektionsmasse gerade die gewünschten Gefässbezirke in den Zähnen zu sehr dehnt und auch wohl sprengt oder sich einen anderen Weg sucht als durch die Kiefer und diese daher ungefüllt bleiben. Durch derartige Misserfolge darf man sich allerdings nicht entmutigen lassen, und weitere Injektionen führen schliesslich doch zum Ziele. Um eine vollständige Füllung beider Kieferhälften zu erreichen, muss man natürlicherweise jederseits von der Carotis aus so lange injizieren, bis die Masse aus den Venen herausläuft. Nach der Injektion werden alsdann die Gefässe unterbunden und die Kiefer herauspräpariert. Die Kiefer wurden zum Zwecke der Fixierung in Perenyische Flüssigkeit gelegt, welche infolge ihres Gehaltes an Salpetersäure dieselben zugleich fixierte und enkalkte. Nach mehrmaligem Wechsel der Fixierungsflüssigkeit wurden die Kiefer in Alkohol von 70 % übertragen, welcher ebenfalls mehr-

Kgl. Univers.-Druckerei v. H. Stürtz, Würzburg

Kgl. Univers.-Druckerei v. H. Stürtz, Würzburg. Verlag von J. F. Bergmann, Wiesbaden

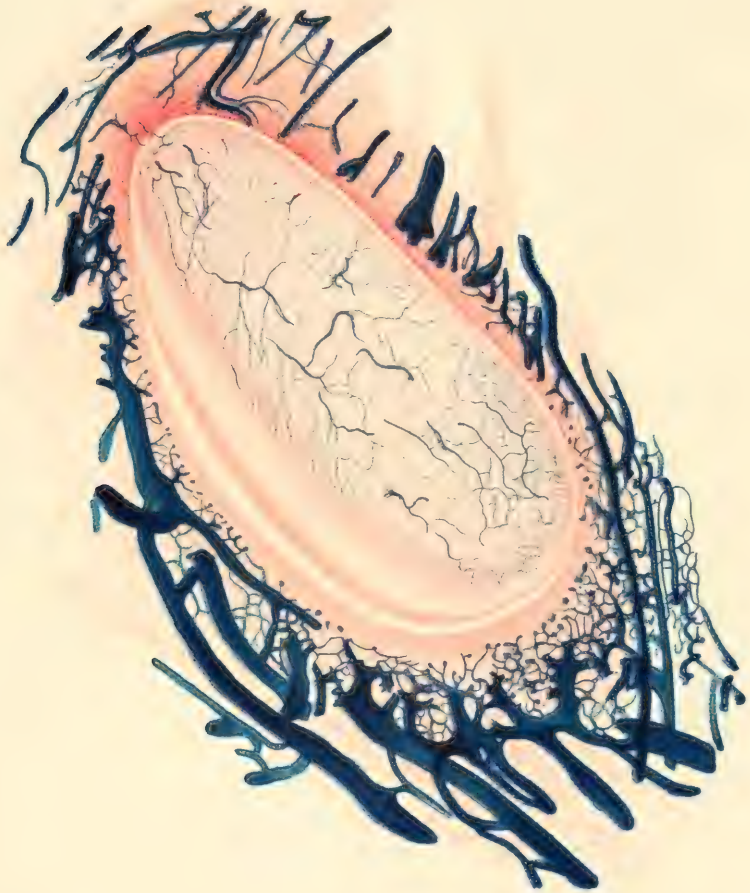

Kgl. Universitäts-Druckerei v. H. Stürtz, Würzburg.

Verlag von J. F. Bergmann, Wiesbaden

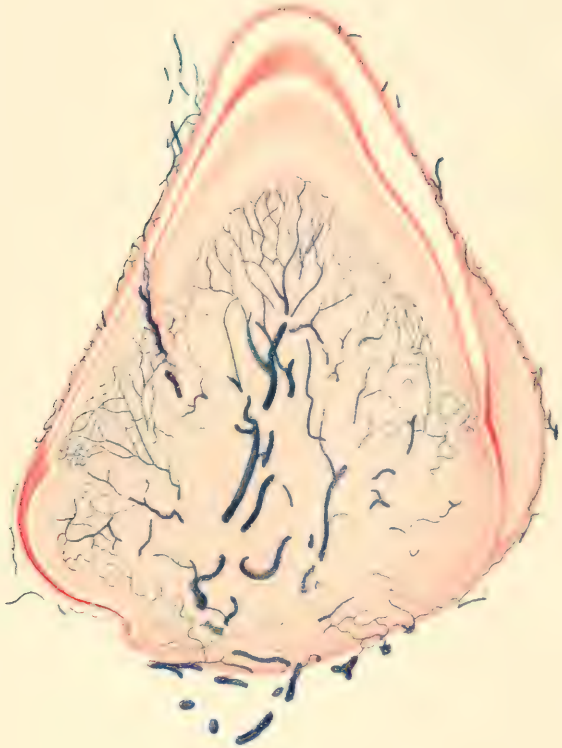

Kgl. Univers.-Druckerei v. H. Stürtz, Würzburg. Verlag von J. F. Bergmann, Wiesbaden.

Kgl. Univers.-Druckerei v. H. Stürtz, Würzburg

Verlag von J. F. Bergmann, Wiesbaden

Kgl. Univers.-Druckerei v. H. Stürtz, Würzburg. Verlag von J. F. Bergmann, Wiesbaden.

mals gewechselt wurde. Die so vorbereiteten Stücke wurden alsdann in toto in Boraxkarmin gefärbt. Weiterhin wurden die Stücke in der allgemein üblichen Weise behandelt. Die Einbettung erfolgte in Paraffin. Schwieriger war die Untersuchung der Gefässverteilung in den Zähnen von erwachsenen Individuen. Ich benutzte hierzu ausschliesslich die Unterkiefer. Dieselben wurden aus den Weichteilen gänzlich herausgeschält und direkt von der A. alveolaris inf. aus beiderseits injiziert, nachdem die A. mentalis an ihrem Austritte unterbunden worden war. Alsdann wurde der Kiefer mittelst einer Laubsäge zwischen den Zähnen in mehrere Stücke zerlegt, um der Fixierungsflüssigkeit besseren Zugang zu verschaffen. Als Fixierungsmittel benutzte ich hierbei ebenso wie in meinen früheren Untersuchungen 20 % Formalin, in welchem die Stücke 24—48 Stunden verblieben. Die Entkalkung derselben erfolgte hierauf in 10 % Salpetersäure, welche wiederholt gewechselt längere Zeit einwirken musste. Alsdann wurden die Stücke in schwachen Alkohol übertragen. Um Gesamtbilder von der Gefässverteilung in der Zahnpulpa zu erhalten, wurde letztere mittelst Skalpell aus den erweichten Knochenteilen und Dentin herauspräpariert und nach Durchführung durch stärkere Alkohole in einem ätherischen Öle aufgehellt. Die Anfertigung von Schnittpräparaten aus den entkalkten Zähnen stiess auf ziemlich grosse Schwierigkeiten. Noch die günstigsten Resultate erhielt ich in der Weise, dass ich an den entkalkten Zähnen die Pulpa frei legte, die Stücke nach Durchführung durch Alkohole von steigender Konzentration in Celloidin einbettete und dann Schnittserien anfertigte.

Die nach der oben beschriebenen Methode angefertigten Präparate ergaben bei der Untersuchung folgende Resultate: Bei einem Embryo von 7 Monaten giebt die A. alveolaris inf. für jeden Zahnkeim je einen Ast ab, welcher in denselben an seiner Basis eindringt. Die Arteria ist unmittelbar vor ihrem

Eintritt in das Säckchen als solche noch kenntlich und lässt sich von den sie begleitenden Venen sehr wohl unterscheiden. Weiterhin werden die Wandungen der Arterie bereits so dünn, dass sie selbst an gefärbten Präparaten von den beiden sie begleitenden Venen nicht mehr zu unterscheiden sind. Das Gefäss steigt nun bis zur höchsten Partie der Pulpa auf und zerfällt daselbst in eine Anzahl von Ästen, die sich fächerförmig von der Spitze bis zur Basis des Zahnkeimes ausbreiten. Diese Äste sind bereits Kapillaren. Dieselben dringen zwischen den Odontoblasten bis zur Dentinschichte vor und bilden daselbst weite Schlingen, welche mit einander in Verbindung treten. Wie wir es bereits bei Tieren beschrieben haben, breitet sich also auch hier beim Menschen an der Oberfläche der Pulpa zwischen den Odontoblasten ein weites Netz von Kapillaren aus, welches sich vor dem übrigen die Pulpa durchsetzenden Geflechte durch seine Weite und Dichtigkeit auszeichnet. Wie die Durchsicht von zahlreichen Schnitten lehrt, ist die Verteilung dieses Kapillarnetzes jedoch nicht an der ganzen Oberfläche der Pulpa die gleiche. An der Basis des Zahnes ist das Gefässnetz stets dichter und verflochtener als gegen seine Spitze zu, wo das Netz verhältnismässig weiter und lockerer wird. Dieser Anordnung der Gefässe folgt auch die Anordnung der Odontoblasten. Schon mit schwacher Vergrösserung lässt sich an den mit Karmin gefärbten Präparaten ein breiter Saum von Odontoblasten an der Basis des Zahnkeimes feststellen eben dort, wo auch die Gefässe dichter gelagert sind; nach der Spitze des Zahnkeimes zu nimmt die Breite des Odontoblastensaumes wesentlich ab und gleichzeitig wird das Netzwerk der Gefässe lockerer. Es ist wohl kaum daran zu zweifeln, dass beide Erscheinungen mit einander in Zusammenhang stehen. Auch ist es leicht erklärlich, warum an der Basis des Zahnkeimes die Gefässe und Odontoblasten dichter gelagert sind, als an den übrigen Teilen derselben: An der Basis nämlich wird neue

Substanz an dem Zahn angesetzt, und Gefässe und Odontoblasten sind hauptsächlich an diesem Prozesse beteiligt. Da diese Verteilung der Gefässe und Zellen in jedem Präparate zu konstatieren ist, so darf man wohl eine derartige Anordnung in sich bildenden Zähnen als Regel ansehen. Bezüglich des gegenseitigen Verhältnisses zwischen Kapillaren und Odontoblasten sei hier noch erwähnt, dass erstere zwischen den Odontoblasten hindurch bis an die Dentinschicht unter Schlingenbildung heranreichen. Sie nehmen an der Bildung der Zahnkanälchen keinen unmittelbaren Anteil. Dagegen muss man wohl annehmen, dass sie die zum Aufbau des Zahnes notwendigen Materialien herbeiführen und die Odontoblasten zu reger Thätigkeit veranlassen. Es deutet darauf sowohl die dichte Lagerung der Gefässe an der Oberfläche der Pulpa zwischen den Odontoblasten überhaupt, als auch besonders an den Basalteilen des Zahnkeimes. Überdies zeichnen sich die Gefässe noch durch eine grössere Weite ihrer Lichtung aus. Während dieselben nämlich in den übrigen Teilen der Pulpa die gewöhnlichen Dimensionen der Kapillaren besitzen, erweitern sie sich gegen die Peripherie zu. Die von mir in der ersten Arbeit beschriebenen Ausbuchtungen dieser erweiterten Teile muss ich jetzt nach den vorliegenden Untersuchungen als Kunstprodukte deuten, hervorgebracht durch übermässigen Druck beim Injizieren. Die Wandungen der erweiterten Kapillaren sind offenbar nachgiebiger als die übrigen Abschnitte. Es entstehen daher bei der Injektion in diesen Teilen auch am leichtesten Ausbuchtungen oder selbst Extravasate. Aus den Kapillaren sammeln sich schliesslich grössere Gefässe, welche in die die Arterie begleitenden Venen einmünden.

Vergleicht man die Gefässverteilung in den verschiedenen Zähnen desselben Embryo, so ergeben sich je nach der Anzahl der Wurzeln und der Form der Zahnkrone Abweichungen von dem oben entworfenen Bilde. Nehmen wir den Durchschnitt

durch einen einwurzeligen Zahnkeim, also z. B. einen Caninus (Fig. 1), so haben wir in der Mitte der Pulpa, wie oben beschrieben, ein Bündel von Gefässen, welche nach ihrem Zerfall in feinere Äste die gesamte Pulpa versorgen und sich unter dem Dentin in charakteristischer Weise ausbreiten. In der Anlage eines zweihöckerigen Zahnes sind zwei von einander gesonderte Bündel von Gefässen vorhanden. Man erhält hieraus den Eindruck, als wenn der Zahn sich aus einer den Höckern und Wurzeln entsprechenden Anzahl von Einzelzähnen entwickelt habe. Zu Gunsten einer solchen Behauptung spricht noch besser eine Serie von Schnitten, welche von dem Zahnkeim eines dreiwurzeligen Molaren herrührt (Fig. 2). Die Schnitte sind in der Längsachse des Zahnes, dem Kieferaste parallel, von der Labialseite aus angefertigt worden. Wir sehen daher in den ersten Schnitten zwei Gefässbündel und zwei Höcker. Die Gefässbündel treten an der Basis des Zahnkeimes gesondert ein und treten erst in ihren Verästelungen in der Zahnpulpa mit einander in Verbindung. An der Basis des Zahnkeimes bilden die Gefässe jederseits ein dichteres Netz eben dort, wo auch die Odontoblasten stärker angehäuft sind. Betrachten wir die weiteren Schnitte der Serie, die der Zungenseite des Zahnes angehören, so treffen wir noch auf ein drittes Gefässbündel. Zuweilen kommt auch ein viertes Gefässbündel vor, welches einer vierten Wurzel entsprechen würde. Auf der Kronenfläche eines ausgebildeten Zahnes befinden sich bekanntlich in der Regel vier Höcker, selten nur drei, oft dagegen auch fünf. Würde unsere Voraussetzung richtig sein, so müsste der jedesmaligen Anzahl von Höckern auch die gleiche Anzahl von Wurzeln entsprechen. Wie allgemein bekannt ist, ist dies aber durchaus nicht der Fall, und wir können uns die Reduktion der Anzahl der Wurzeln nur in der Weise erklären, dass die Entwickelung der Zahnkrone der Anlage der Wurzeln bedeutend vorauseilt. Die Krone ist bereits gänzlich angelegt und gut

ausgebildet, wenn die Wurzeln sich eben zu entwickeln beginnen. Beim weiteren Wachstum des Zahnes wird die Entwickelung der Wurzeln aufgehalten durch Ursachen, welche wohl in der Entwickelung der Knochensubstanz der Kiefer überhaupt und derjenigen in der unmittelbaren Umgebung der Zahnwurzeln in Sonderheit zu suchen sind. Ich glaube, dass meine Befunde über die Verteilung der Gefässe in den sich entwickelnden Molaren zu Gunsten der von verschiedenen Forschern, darunter Dybowski und Röse (Ergebnisse der Anat. u. Entwickelungsgeschichte, 1899), ausgesprochenen Hypothese spricht, dass nämlich das beim Menschen und Säugern bestehende heterodonte Gebiss aus einem homodonten entstanden ist. Die einzelnen Kegelzähne, wie sie noch heute bei Reptilien bestehen, wurden bei der Verkürzung der Kiefer zusammengeschoben, sie verschmolzen mit einander und bildeten zusammengesetzte Zähne, die je nach ihrer Funktion und der Ausbildung der sie umgebenden Knochenteile im Laufe der Zeit ihre heutige Form erhalten haben. Das Zeugnis für ihre Abstammung von einfachen Zähnen ist in der Anlage von mehreren Höckern und der gesonderten Gefässversorgung derselben während ihrer Entwickelung zu suchen. Der Anzahl der an den Zähnen auftretenden Wurzeln ist kein grosses Gewicht beizulegen. Wie bereits gesagt, ist dieselbe in der Regel reduziert, wohl infolge von Einwirkungen mechanischer Natur. Übrigens finden sich bekanntermassen öfters an Molaren 4, 5, ja auch 6 Wurzeln. Ihre Anwesenheit beweist, dass sie der Anzahl von Höckern entsprechend unter gewissen günstigen Umständen in ihrer ursprünglichen Anlage auch ohne Reduktion fortbestehen können als Rudimente allerdings des ehemaligen homodonten Gebisses. Im Zusammenhange mit den Pulpagefässen stehen die Gefässe, welche aussen das Schmelzorgan umgeben. Die Gefässe stammen von den interalveolären Arterien, welche die spongiöse Knochensubstanz der Kiefer versorgen. Sie breiten sich in einem

dichten Geflechte an der Oberfläche des Schmelzorgans aus, dringen jedoch nicht zwischen die das Schmelzorgan begrenzenden Cylinderzellen ein. Dem mikroskopischen Bilde nach zu urteilen (Fig. 3), gehören sie dem venösen Gefässgebiete an. Sie umgeben den Zahnkeim von den ersten Anfängen seiner Entwickelung an. Trotz ihrer von den Pulpagefässen abweichenden Lagerung stimmen sie mit letzteren in physiologischer Beziehung insofern überein, als sie an der Bildung des Schmelzes ebenso wie jene an der Bildung des Zahnbeins regen Anteil nehmen. Bei eingehender Betrachtung der Präparate ergiebt es sich nämlich, dass an den Stellen des Zahnkeimes, wo mehr Schmelz besteht, das Gefässnetz auch dichter ist. Die Stellen entsprechen den höchsten Punkten des Zahnes. Ist die Zahnkrone ihrer Ausbildung schon nahe, dann hört die Thätigkeit der Schmelzzellen allmählich auf und die sie ernährenden Gefässe bilden sich langsam zurück. Im Innern des Zahnes dagegen dauert die formative Thätigkeit der Odontoblasten und Gefässe noch fort, bis das Zahnbein der Krone und der Wurzeln aufgebaut ist. Der Schwund der Gefässe am Schmelzorgan beginnt am Gipfel des Zahnes und schreitet gegen die Wurzel hin vor. In dem Stadium, in welchem der Zahn durchschneidet, vereinigen sich die oberflächlichen Gefässe mit denjenigen des Zahnfleisches, die tiefer gelegenen umgeben die Wurzel und versorgen deren neu entstandene Scheide, das Pericementium. Sie breiten sich an den Wänden des Alveolus aus und verbleiben in dieser Lage, so lange als der Zahn bestehen bleibt.

Ich brauche hier nicht weiter hinzuzufügen, dass hier an den Gefässen, welche das Schmelzorgan umgeben, ebensowenig wie bei Tieren die von Wedl beschriebenen Gefässknäuel beobachtet wurden. Ich habe seine Angaben bereits in meiner ersten Arbeit genügend kritisiert und gehe hier nicht weiter darauf ein. An dieser Stelle mag noch folgende Beobachtung Platz finden, die ich an den Gefässen von sich entwickelnden Zähnen gemacht habe:

Von den Pulpagefässen sondern sich zuweilen vereinzelte Gefässe oder auch Bündel derselben ab, durchbohren stellenweise die Dentin- und Schmelzschicht und treten mit den den Zahnkeim von aussen umgebenden Gefässen in Verbindung (Fig. 4). Beispiele von derartigen Gefässverbindungen habe ich sowohl in Zahnpräparaten von Tierembryonen, wie auch in solchen von Menschen beobachtet.

Bei der Betrachtung derartiger Bilder könnte man versucht sein, an eine Analogie mit Haversschen Kanälen in Knochen zu denken. Doch sind die angeführten Gefässverbindungen dieser Art zu selten, als dass man sie für ganz normale Bildungen ansehen könnte. Ich glaube jedoch diese nur ausnahmsweise auftretenden Gefässkommunikationen in einer anderen Weise erklären zu können:

In späteren Entwickelungsstadien und bei erwachsenen Menschen trifft man an den seitlichen Oberflächen der Zähne und zwar vorzugsweise der Molaren eine trichterförmige Einziehung. Auf Schliffen, die quer durch den Zahn in der Höhe einer solchen Einsenkung angefertigt wurden, sieht man die Zahnbeinkanälchen stark verdichtet, gleichsam als wenn eine Narbe im Zahnbeingewebe vorhanden wäre, die bis an die Pulpahöhle heranreicht.

Meiner Meinung nach stehen diese Narbenbildungen am ausgebildeten Zahne in Zusammenhang mit den oben beschriebenen Gefässkommunikationen. Ich selbst habe während meiner Praxis an ausgebildeten Zähnen niemals andere Bildungen als eben nur die narbige Einziehung zu beobachten Gelegenheit gehabt, doch wird von Thiel ein Fall ausgeführt, welcher zu Gunsten meiner Ansicht spricht. Scheff citiert denselben in seinem Handbuche bei Gelegenheit der Besprechung von Blutungen nach Extraktionen: Auf die Extraktion des ersten oberen Bicuspis der rechten Seite folgte eine bedeutende Blutung. Wie

sich bei genauerer Untersuchung herausstellte, kam dieselbe aus der Seitenwand der Alveole aus einem Gefässbündel, welches am Halse in den Zahn eindrang und die Dentinschicht bis zur Pulpa quer durchsetzte. Es ist wohl von vornherein nicht anzunehmen, dass das Gefäss in dem oben angeführten Falle erst den ausgebildeten Zahn durchbohrt hat, weil die Zahnsubstanz im vorgeschrittenen Lebensalter zu hart ist, um die Gefässe eindringen zu lassen, und andererseits die Gefässversorgung zu jener Zeit im Vergleich mit dem Gefässreichtum im früheren Alter zu gering ist.

Kehren wir nach dieser Abschweifung zu der Gefässverteilung in den Zähnen zurück.

Sobald die Zähne des bleibenden Gebisses gänzlich ausgebildet sind, werden dieselben von seiten des Pericementiums sowohl wie auch vermittelst des Wurzelkanals mit Gefässen versorgt. Die produktive Thätigkeit der Odontoblasten erfährt daher auch keine Unterbrechung, wenn auch der Prozess der Dentinbildung nur langsam fortschreitet. Neue Substanz wird beständig angesetzt im Kronenteil der Pulpahöhle wie auch im Wurzelkanale. Während in den Zähnen von jugendlichen Individuen bereits innerhalb des ersten Drittels, von der Kronenfläche aus gerechnet, die Pulpa existiert, ist dies im höheren Alter nicht mehr der Fall, indem die Pulpa erst in der Hälfte der Krone, ja sogar erst in dem dritten Drittel derselben beginnt. Gleichzeitig verengern sich der Wurzelkanal und besonders seine Ausgangsöffnung, aber die Gefässverbindung bleibt noch bestehen und damit auch die weitere oppositionelle Thätigkeit der Odontoblasten. Die soeben geschilderten Verhältnisse werden sehr deutlich durch Figg. 5 und 6 illustriert. Wie im embryonalen Zahne verlaufen auch hier durch die Mitte der Pulpa Bündel von stärkeren Gefässen. Dieselben verschmälern sich gegen die Peripherie zu und gehen schliesslich in Kapillaren

über, welche unter der Dentinschicht zwischen den Odontoblasten ein feines Netz bilden (in arkadenförmiger Anordnung). In noch älteren Zähnen verringert sich die Anzahl der Gefässe, trotzdem wird aber Dentin noch weiter gebildet. Es würde das im Widerspruch stehen mit der Behauptung, die ich weiter oben aufgestellt hatte, dass nämlich den Stellen des intensivsten Wachstums des Zahnes auch die dichteste Anhäufung der Gefässe und Odontoblasten entspricht. Indessen ist dieser Widerspruch nur scheinbar. Zwar verringert sich die Anzahl der Gefässe, doch wird der Kreislauf nicht gänzlich unterbrochen. Somit kann auch die Bildung des Dentins weiter gehen. Ein Unterschied besteht nur in der Intensität und Dauer der Apposition. Während die Entwickelung des Zahnes bis zu seiner Ausbildung nur einige Jahre dauert, so benötigt die Verengerung des Wurzelkanals und der verhältnismässig nur geringe Zuwachs des Dentins im Kronenteil Jahrzehnte. Die relativ geringe Anzahl der Gefässe steht also im geraden Verhältnisse zur Menge des produzierten Dentins. Überdies tritt, wie bekannt, im Alter allgemein eine Verkalkung der Gewebe, des Knorpels, der Arterien etc. ein. Es ist wohl eher anzunehmen, dass die verengerten Blutgefässe im Zahne die Kalkablagerung eher fördern als verhindern.

Unter diesen Verhältnissen ist es auch schwierig, die Gefässe in der Zahnpulpa von älteren Personen mit Injektionsmasse genügend zu füllen. Besonders hindern die stark verengten Kanälchen an der Wurzelspitze das Eindringen der Masse, welche dann auch in den verengten und teilweise obliterierten Gefässen selbst nur schwer vordringen kann. Fig. 6 ist nach einem Schnitte von einem injizierten Molarzahne angefertigt, der durch die Wurzeln desselben gelegt war. Dieselbe zeigt mit grosser Deutlichkeit die Verkleinerung der Wurzelkanäle und die starke Verengerung der Gefässe sowohl in der Pulpa als auch im Pericementium. Übrigens kann man sich

von den Altersveränderungen, welche die Zahnpulpa betreffen, auch bereits an nicht injizierten Präparaten zur Genüge überzeugen, sobald man den Zahn sprengt und die Pulpa sowohl im frischen Zustande als auch fixiert auf gefärbten Schnitten untersucht.

Vergleichen wir die Gefässverteilung in den Zähnen der Menschen mit derjenigen bei Säugetieren wie Schwein, Hund und Kaninchen, so finden wir, was ja auch von vornherein zu erwarten war, in denselben keine wesentlichen Unterschiede. Der Verlauf der Gefässe, ihre Verteilung, die Verdichtung des Gefässnetzes an den entsprechenden Stellen und ihr Verhältnis zu den sich bildenden Geweben sind hier wie dort die gleichen. Die einzigen mehr augenfälligen Unterschiede finde ich in der Quantität der Gefässe und in dem Zahnkeime. Bei Embryonen der angeführten Tierspecies besteht nämlich sowohl in der Pulpa als auch besonders auf dem Schmelzorgan eine weit reichlichere Gefässverzweigung als in den entsprechenden Zähnen menschlicher Embryonen. Die Erklärung hierfür liegt meiner Meinung nach nahe: es bestehen recht bedeutende Unterschiede erstens in der relativen Grösse einzelner Zähne zwischen Tieren und Menschen (z. B. Caninus) und zweitens in der Dicke der Substanzschichten. Beim Hunde übertrifft die Dicke der Schmelzschicht besonders weit diejenige der menschlichen Zähne. Es ist daher auch ganz natürlich, dass die Zahnkeime der Tiere stärker mit Gefässen versorgt werden.

Im übrigen ist die Gefässverteilung in ihren Grundzügen vom Beginne der Anlage an bis zur völligen Ausbildung der Zähne bei Tier und Mensch die analoge. Auch beziehen sich die Betrachtungen, welche ich über das Verhältnis von Gefässen zu den Höckern und Wurzeln beim menschlichen Gebisse angestellt habe, in gleicher Weise auf die Zähne der Tiere. Ich verweise in dieser Hinsicht auf meine frühere Arbeit, welche

bezüglich der Richtigkeit der früheren Angaben durch die vorliegende nur vervollständigt und an menschlichem Materiale nachgeprüft worden ist.

Zum Schlusse sei es mir gestattet, Herrn Professor Dr. H. Hoyer für die gütige Überlassung eines Arbeitsplatzes im Institut für vergleichende Anatomie, sowie den Herren Professoren Dr. H. Jordan und Dr. T. Browicz für die Überlassung des Materials bestens zu danken.

Tafelerklärung.

Fig. 1. Säckchen von einem Caninus des Unterkiefers eines männlichen Neugeborenen. Vergrösserung: Zeiss A. Ok. 4 : 13 mal.

Fig. 2. Ein Molar-Zahn des rechten Oberkiefers eines weiblichen siebenmonatl. Fötus. Vergrösserung: 1 : 25.

Fig. 3. Ein Durchschnitt des rechten Unterkiefers in der Gegend des Caninus eines weibl. siebenmonatl. Fötus.

Fig. 4. Säckchen von einem Caninus des Unterkiefers. Rechte Seite. Von einem männl. Neugeborenen. Vergrösserung: Zeiss Ok. 1 : 13 mal.

Fig. 5. Erster Bicuspis vom Unterkiefer eines 22jährigen Mannes. Vergrösserung: Zeiss A. Ok. 1 : 9 mal.

Fig. 6. Ein Molar-Zahn eines 55jährigen Mannes. Unterkiefer. Linke Seite. Querschnitt. Vergrösserung: A. Ok. 4 : 13 mal.

Aus dem anatomischen Institut zu Greifswald.

ZUR

ELEÏDINDARSTELLUNG

VON

OSKAR WESKI,

GREIFSWALD.

Beim Studium der Kromayerschen Epithelfasern der Epidermis, die ich mit Hilfe der von Unna angegebenen Wasserblau-Orceïnmethode darstellte, bemerkte ich auf der Oberfläche der Schnitte tropfenartige blaugefärbte Gebilde. In Form eines Streifens angeordnet nahmen sie die ganze Breite des Stratum lucidum ein. Bei Druck auf das Deckglas wurden diese Tropfen zu kleinsten Kugeln zersprengt, die unregelmässig der Oberfläche des ganzen Schnittes auflagen.

Dieses Verhalten sowie die Lage und Gestalt der Gebilde liessen mich erkennen, dass es sich um Eleïdin handle.

Während die ersten von Ranvier[1]) und Buzzi[2]) über diesen Körper ausgeführten Untersuchungen an frischer oder nur kurze Zeit mit Alkohol behandelter, jedoch nicht eingebetteter Haut vorgenommen wurden, gelang es Dreysel und Oppler[3]) im Jahre 1895 auch an in Celloidin eingebettetem Material das Eleïdin darzustellen.

Mir selbst glückte es auch, in Paraffin eingebetteten Hautstücken Eleïdin nachzuweisen und somit den Beweis zu liefern,

---

1) Ranvier, Sur une Substance nouvelle de l'épiderme et sur le processur de keratinisation du revêtement épidermique. Comptes rendus, hebd. Des séances de l'académie des sciences. T. 88. Paris 1879.

2) Buzzi, Keratohyalin und Eleïdin. Monatsschr. f. prakt. Dermat. Band 8.

3) Dreysel u. Oppler, Beiträge zur Kenntnis des Eleïdins in normaler und pathologisch veränderter Haut. Archiv f. Dermat. u. Syphilis. Bd. 30.

dass jede der gewöhnlich üblichen Einbettungsmethoden mikroskopischer Objekte sich zur Darstellung des Eleïdin eignet.

Mein Material entstammte vorwiegend der Vola manus oder Planta pedis amputierter Extremitäten. Die nicht ganz 1 qcm messenden und von dem Unterhautzellgewebe möglichst befreiten Hautstückchen wurden sofort nach der Operation fünf bis sechs Stunden lang in konz. Sublimatlösung fixiert und dann in steigendem, anfangs zur Entfernung des Sublimat jodierten Alkohol entwässert. Hierauf wurden sie teils durch Xylol, teils durch Terpentin in Paraffin übergeführt.

Mit Hilfe eines heizbaren Objekttisches konnte ich feststellen dass die Hitze das Eleïdin vollkommen intakt lässt. Bei einer Erwärmung der Objekte bis auf 75° C. und darüber waren keinerlei Veränderungen der Tropfen wahrnehmbar.

Die Schnitte dürfen nicht aufgeklebt werden, da bei Anwendung des destillierten Wassers als Aufklebemittel das Eleïdin austrocknet, während der Druck des Pinsels auf das Präparat bei der Eiweissmethode die Tropfen in Lage und Gestalt verändert.

In Xylol wurden die Schnitte von dem anhaftenden Paraffin befreit und dann in Alkohol absolutus übergeführt.

Gefärbt wurde hauptsächlich mit 1% Wasserblau, das, wie ich nach Beendigung meiner Untersuchungen ersah, Frickenhaus[1]) schon zur Darstellung des Eleïdins angewandt hat. Doch konnte ich seine Beobachtung, dass die allmähliche Färbung in dünnen Lösungen bessere Resultate gäbe, für meine Paraffinschnitte nicht gelten lassen. Ich fand, dass die Tropfen durch eine 1/10 % Farbstofflösung dargestellt nie den schönen tiefblauen Farbenton zeigten, wie meine in der 1% Lösung gefärbten Präparate selbst nach tagelangem Wässern.

[1]) Frickenhaus, Zur Technik d. Eleïdindarstellung. Monatsheft für prakt Dermat. Bd. 23.

Die Färbung ist in einer halben Minute beendet. Die Eleïdintropfen, das Epithel, sowie das Bindegewebe sind dann sehr intensiv gefärbt, nur das Stratum corneum zeigt eine mattblaue Farbe.

Die von Dreysel und Oppler[1]) an ihren Celloidinpräparaten gemachte Beobachtung, dass die Färbung das Eleïdin gewissermassen fixiere, konnte ich auch in gewisser Beziehung für meine Präparate bestätigen.

Während Dreysel und Oppler das Eleïdin verschwinden sahen, wenn sie eleïdinhaltige Schnitte vor der Färbung in Alkohol oder Aqua destillata längere Zeit liegen liessen, blieb in ungefärbten Schnitten selbst bei längerem Aufenthalt in Alkohol, Äther, Xylol das Eleïdin in meinen Präparaten vollkommen intakt. Dagegen brachte der kürzeste Aufenthalt der Schnitte in Wasser — schon das einfache Eintauchen genügte — die Tropfen zum Schwinden.

Ich führte daher die Schnitte sofort aus dem Alcohol absolutus in die Farbstofflösung über. Sind die Schnitte gefärbt, so lässt die weitere übliche Behandlung der Präparate mit Alkohol und Aufhellungsflüssigkeiten das Eleïdin vollkommen unverändert.

Mit Ausnahme des neuerdings viel gebrauchten von Buzzi[2]) empfohlenen Kongorots wandte ich ausserdem noch die üblichsten der zur Eleïdindarstellung dienenden Farbstofflösungen an, das Ranviersche Pikrokarmin, das sulfosaure Nigrosin (wasserlöslich) und die Akannatinktur.

Es ist mir jedoch mit keiner dieser Farbstofflösungen gelungen, das Eleïdin in meinen Paraffinpräparaten zur Darstellung zu bringen.

1) l. c.

2) Buzzi, Eleïdin. Monatshefte f. prakt. Dermat. Bd. 23.

Den Grund hierfür vermag ich nicht anzugeben, zumal mir das Nigrosin und Pikrokarmin, bei frischen Hautschnitten angewandt, befriedigende Resultate gaben.

Den verschiedenen chemischen Reagentien gegenüber zeigte das mit Wasserblau dargestellte Eleïdin in meinen Präparaten im allgemeinen ein ähnliches Verhalten, wie es Dreysel und und Oppler beobachtet haben.

Salzsäure und Pikrinsäure lösten, konzentriert angewandt, das Eleïdin auf; in 1%iger Lösung liessen sie es intakt. Ammoniak brachte selbst in einer Verdünnung 1:100 die Tropfen sofort zum Schwinden, während Eisessig weder verdünnt noch konzentriert irgendwie deletär auf das Eleïdin einwirkten.

Dasselbe Verhalten, wie ich es eben von den mit Sublimat fixierten Objekten geschildert habe, zeigten auch Präparate, die in Alkohol fixiert waren. An mit Müllerscher Lösung behandelten Hautstücken liess sich dagegen kein Eleïdin darstellen.

Eine Verringerung des Eleïdins fand ich an zwei Präparaten, die von der Haut zweier ödematös geschwellter Extremitäten herstammten, und kann ich somit die Beobachtung Buzzis[1]), der in einem Falle von Ödem das Eleïdin vollkommen vermisste, bestätigen.

[1]) l. c.

Aus dem I. anatomischen Institute in Wien.

ZUR ANATOMIE UND ENTWICKELUNGSGESCHICHTE

DES

GEFÄSSSYSTEMES DER CHIROPTEREN.

VON

OTTO GROSSER,
WIEN.

Mit 25 Textfiguren und 59 Figuren auf den Tafeln XIII/XXV.

Trotz des vielfachen Interesses, welches dem eigentümlichen Körperbau der Chiropteren bisher schon entgegengebracht wurde, fehlt es, wie ich kürzlich (21) auszuführen Gelegenheit hatte, noch an einem genaueren Einblick in diesen Bau; wir stehen der Mechanik ihres Fluges, der eigentümlichen Erscheinung des Winterschlafes in vielen Punkten fragend gegenüber. Nur durch genaues Studium der einzelnen Organsysteme, durch den Versuch, diese dann wieder auf das Ganze zu beziehen und aus ihm zu erklären, können die Grundlagen für die Beantwortung dieser Fragen gewonnen werden. Andererseits giebt jede Untersuchung einer weit differenzierten Form manchen Anhaltspunkt für die Erklärung ähnlicher Bildungen bei anderen Arten, und die Entwickelungsgeschichte bringt auch hier Aufschlüsse von allgemeinerem Interesse. In diesem Sinne wurde der Versuch gemacht, ein Organsystem dieser Tiere, die Gefässe, in möglichster Vollständigkeit zu bearbeiten.

Allerdings konnte dieses Ziel nur bei den wichtigsten einheimischen Arten, und auch da nur unter Zuhülfenahme der mikroskopischen Untersuchung, annähernd erreicht werden. Die Injektion von in Alkohol aufbewahrten exotischen Mikrochiropteren in der für den gedachten Zweck wünschenswerten Vollständigkeit ist fast ein Ding der Unmöglichkeit. Obwohl mir durch die Güte des Herrn Custos am k. k. naturhistorischen Hofmuseum in Wien, Docenten Dr. Ludwig v. Lorenz, dem ich für sein liebenswürdiges Entgegenkommen vielfach zu Dank verpflichtet bin, eine Reihe von exotischen Exemplaren zur Verfügung stand, sind doch die Angaben, die ich über deren Gefässsystem zu machen imstande bin, leider sehr spärlich. Eher gelang die Injektion

der grossen Arten, der Pteropiden, selbst nach jahrelangem Verweilen in nicht zu starkem Alkohol.

Die Injektionen wurden mit der von Kadyi (Über die Blutgefässe des menschlichen Rückenmarkes, Lemberg 1889) angegebenen Masse, deren Grundlage kohlensaures Baryum und Leinöl bildet, und die am bequemsten mit Ölfarben gefärbt wird, ausgeführt. Die Masse ist ungemein fein und dringt selbst durch die weiteren Kapillaren. Für mikroskopische Zwecke wurden die Tiere mit Eiweiss-Tusche (20) injiziert und mehrfach Köpfe und andere Körperteile in Schnittserien zerlegt.

Das untersuchte Material erstreckt sich über folgende Arten (die einheimischen bestimmt nach Blasius [27]).

A. Mikrochiroptera.

Familie Vespertilionidae:

Verspertilio murinus L. (ca. 30 Exemplare.)
„ mystacinus Leisl.
Vesperugo noctula K. u. Blas. (ca. 50 Exemplare).
„ serotinus K. u. Blas. (2 Exemplare).
„ pipistrellus K. u. Blas. (2 Exemplare).
Plecotus auritus Geoff. (5 Exemplare).

Familie Rhinolophidae:

Rhinolophus hipposideros Bechst. (= Rh. hippocrepis Herm.) (ca. 30 Exemplare).
„ ferrum equinum Schreb. (7 Exemplare.)

An exotischen Formen wurden aus der Familie der Megadermidae untersucht: Megaderma lyra, Nycteris aethiopica, Rhinopoma microphyllum; aus der Familie der Taphozoidae Taphozous melanopogon; doch konnten nur die Extremitätengefässe präpariert werden.

An Embryonen stand mir folgendes Material zur Verfügung (gemessen nach der Übertragung in Alkohol):

Vespertilio murinus (Pikrin-Sublimat):

Embryo I Scheitel-Steisslänge (in gerader Linie) $9^1/_4$ mm, Kopflänge 5 mm.
Embryo II Scheitel-Steisslänge $10^1/_4$ mm, Kopflänge $5^1/_2$ mm.

Vesperugo pipistrellus (Sublimat-Eisessig):

Embryo I Scheitel-Steisslänge $8^1/_2$ mm, Kopflänge 5 mm.
Embryo II Scheitel-Steisslänge $11^1/_3$ mm, Kopflänge $7^2/_3$ mm.
Embryo III Scheitel-Steisslänge 13 mm, Kopflänge $8^1/_2$ mm.

Rhinolophus hipposideros (Pikrin-Sublimat):

Embryo I Scheitel-Steisslänge $4^3/_4$ mm, Kopflänge $3^1/_2$ mm.
Embryo II Scheitel-Steisslänge $6^1/_4$ mm, Kopflänge 4 mm.

Embryo III Scheitel-Steisslänge $6^1/_4$ mm, Kopflänge 4 mm.
Embryo IV Scheitel-Steisslänge $7^1/_4$ mm, Kopflänge $4^1/_2$ mm.
Embryo V Scheitel-Steisslänge $7^1/^4$ mm, Kopflänge $4^3/_4$ mm.

Diese Embryonen verdanke ich der Güte der Herren Professoren F. Hochstetter und J. Schaffer, sowie des Herrn Dr. A. Greil, Assistenten der Anatomie in Innsbruck, wofür ich hier meinen aufrichtigen Dank sage.

B. Makrochiroptera.

Pteropus, vier Exemplare aus dem Museum des Institutes, als Pteropus edulis bestimmt; doch sind darunter mindestens zwei Arten vertreten. (Vielleicht Pteropus edulis und Edwardsii).
Cynonycteris aegyptiaca.
Cynonycteris sp.

Als Grundlage der Beschreibung der Vespertilioniden diene Vespertilio murinus, die grösste der einheimischen Arten. Daneben sollen die bei anderen Arten gemachten abweichenden Beobachtungen angeführt werden. In manchen Punkten müssen allerdings die Ergebnisse an anderen Arten die bei Vespertilio murinus gefundenen ergänzen, da ich gerade von dieser Art sehr wenig mikroskopisch verwendbares Material besitze.

Die Litteraturangaben sollen am Eingange jedes Abschnittes zusammengestellt werden. Mit ganz wenigen Ausnahmen (Alcock [1] und die Notizen über die arteriovenöse Anastomose) sind aber diese Angaben in Abhandlungen verstreut, die teils ein Gefässgebiet vergleichend behandeln, teils unter ganz heterogenem Titel gelegentlich sich auf einen Befund an Chiropteren beziehen (z. B. Hyrtl [35 u. 36]). In solchen Fällen ist es fast ein glücklicher Zufall zu nennen, wenn es gelingt, die Notiz dennoch aufzufinden, und da mag immerhin eine oder die andere Angabe mir entgangen sein, wofür ich um Nachsicht seitens des betreffenden Autors bitten muss.

Die Untersuchungen über dieses Thema wurden schon vor längerer Zeit begonnen, ihre Vollendung hat sich aber aus verschiedenen Gründen lange hinausgeschoben. Herr Professor F. Hochstetter hat zur Zeit, als er noch in Wien war, die Anregung zu dieser Arbeit gegeben, und mein verehrter Chef,

Herr Hofrat E. Zuckerkandl, hat derselben stets sein wärmstes Interesse zugewendet. Es sei mir gestattet, an dieser Stelle meinen beiden hochverehrten Lehrern meinen aufrichtigsten Dank auszusprechen.

Das Herz.

A. Mikrochiroptera.

Material: Vespertilio murinus und Vesperugo noctula wurden makroskopisch, die letztere, Vesperugo pipistrellus, Plecotus auritus und beide Rhinolophus-Arten in Schnittserien untersucht.

Das Herz der Mikrochiropteren stellt einen ziemlich langgestreckten, kegel- oder walzenförmigen Körper mit zartwandigen Vorkammern und sehr kräftiger Kammermuskulatur dar. Die Spitze des Kegels wird vornehmlich vom linken Ventrikel gebildet, der länger ist als der rechte. Die langgestreckte Form der Ventrikel ist besonders bei den kleineren einheimischen Arten (Vesperugo pipistrellus, Rhinolophus hipposideros) auffallend. An der dorsalen Fläche ist der Sulcus interventricularis in der Regel etwas deutlicher, doch beiderseits wenig ausgesprochen.

Der Querschnitt des Herzens in der Gegend der Ventrikel ist nahezu kreisförmig. Der rechte Ventrikel umgreift den linken halbmondförmig. Das Verhältnis der Wandungsstärken ergiebt ein bedeutendes Überwiegen der Muskulatur des linken Ventrikels; es beträgt bei Rhinolophus hipposideros $1 : 2^1/_3$, bei Rhinolphus ferrum equinum und Vesperugo noctula $1 : 3^2/_3$.

In den rechten Vorhof münden die drei Hohlvenen und einige kleinere Herzvenen. Von diesen Venen besitzt nur die

untere Hohlvene Klappen; an den beiden oberen fehlen sie vollständig (also fehlt auch eine Valv. Thebesii).

Die Valvula dextra venae cavae inf. ist bei allen Mikrochiropteren breit und wohl entwickelt.

Ferner besitzen alle untersuchten Chiropteren, wie ich schon früher (19) ausgeführt habe, eine deutliche, wohl entwickelte linke Klappe an der Mündung der hinteren Hohlvene.

Bei den Vespertilioniden sind die beiden Klappen scheinbar in den Stamm der unteren Hohlvene verschoben[1]); es ist also der Vorhof gegen die Hohlvene zu röhrenartig verlängert Doch lässt sich die Vorhofsgrenze auch von aussen wenigstens annähernd erkennen (Taf. XIII XIV, Fig. 1), da der Ausläufer des Vorhofes gegen die Vene etwas weiter ist als diese selbst. Die linke Klappe ist etwas grösser und stärker als die rechte; die freien Ränder der Klappen entspringen beiderseits knapp nebeneinander aus der Venenwand. Zusammen ergeben sie den Eindruck einer echten venösen Taschenklappe, die, wie auch Experimente beweisen, vollkommen schlussfähig ist.

Bei Rhinolophiden (Textfigur 1) ist diese Verlängerung des Vorhofes gegen die Vene zu weniger ausgesprochen, doch immerhin zu erkennen. Bei einem ca. 14 Tage alten Exemplare von Rh. hipposideros reicht die linke Klappe bis in das Gebiet der rechten Cava superior, beim Erwachsenen (beide untersuchte Arten) ist sie auf die hintere Hohlvene beschränkt, etwas kürzer als die rechte Klappe, und auch weniger breit. Beide Klappen vereinigen sich kaudalwärts und endigen auf dem unteren Sinusseptum. Auch hier sind die Klappen sicher schlussfähig.

Die Entwickelungsgeschichte zeigt, dass die linke Klappe ein Rest der linken Sinusklappe ist. Das Spatium interseptovalvulare (Born [8]) verschwindet hier nicht durch Verlötung

[1]) Vesperugo pipistrellus zeigt dieses Verhalten nicht; die Klappen entspringen an der Stelle, wo die Vene in den Vorhof eintritt.

der Klappe mit dem Septum atriorum, wie dies Röse (65) für die placentalen Säuger (Edentaten ausgenommen) behauptet, sondern es verbreitert sich sogar dadurch, dass die Klappe vom Septum weg gegen die Hohlvene zu sich verschiebt.

Dieser Prozess lässt sich bei den untersuchten Embryonen sehr gut verfolgen; bei Embryo V von Rhinolophus hipposideros ist das Spatium intersepto-valvulare absolut und relativ grösser als bei IV, die Klappe bereits scheinbar in die Vene hinein ver-

Fig. 1.

Querschnitt durch das Herz von Rhinolophus hipposideros (ca. 14 Tage altes Exemplar) an der Einmündung der hinteren Hohlvene. Verg. 22.

schoben. Denselben Vorgang lässt der Vergleich der Embryonen II und I von Vespertilio murinus erkennen; die Embryonen von Vesperugo pipistrellus, die sämtlich weiter entwickelt sind, nähern sich diesbezüglich schon dem definitiven Verhalten.

Die Persistenz der linken Sinusklappe bei Säugern ist kein besonders seltenes Vorkommen. Born (8) hat sie beim Biber gesehen. Röse (65) wollte dem entgegen ihr Vorkommen auf Monotremen und Edentaten beschränkt wissen; die Marsupialier besitzen nur mehr Reste derselben. Doch konnte ich die Klappe auch bei anderen Nagern nachweisen. Beim Kaninchen und Meerschweinchen tritt sie allerdings nur als Varietät auf (Röse); dafür ist sie bei den Muriden ganz konstant, wie ich an Schnittserien und an mit Talg injizierten Herzen

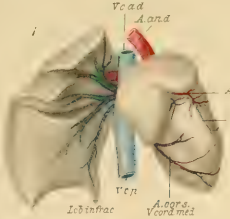
1
Vcad
Aand
Acord
Vcerd
Ven
Lobinfac
Aogra
Vcordmed

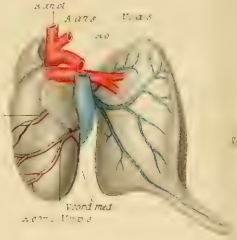
2
Aandl
Aand
Vmas
Ao
Vmac
Vcordmed
Acor
Vmpa

3
Vcava
Aaortaasc
Aaorta
Aaortades
Vsin
Vsin
Aaudm
Acord
Vcord

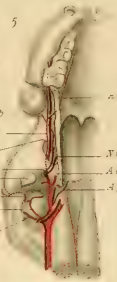
5
Rorb
Ar
Atea
Rmax
Aax
Afaxa
Aax

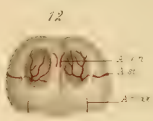
12
Aax

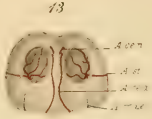
13
Acer
Aax

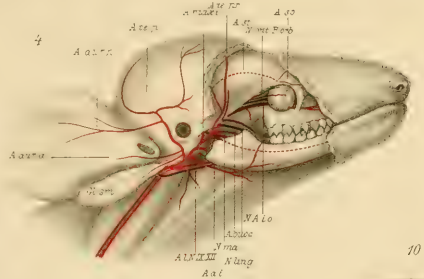
4
Aaxa
Aaxa
Aaxa
Aax
Nma
Nmd
Aaxa
Nmd
NAlo
Abloc
ALNXII
Nlung
Aal

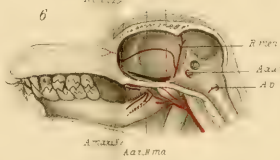
6
Ast
Aal
Rthora
Rmen
Aaxal
Ao
Amaxa
Aax.Nma

7
XII
Aal
Asubl

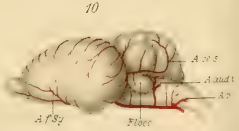
10
Acer
Aaudl
Ao
Afsg
Bloc

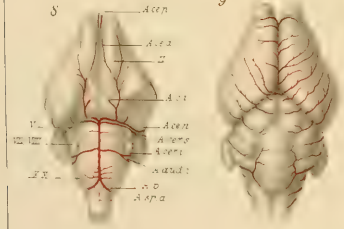
8
Acer
Aax
Aal
Acer
Acerc
Acerl
Aaudl
Ao
Afra

9

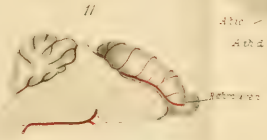
11
Nthmsuper

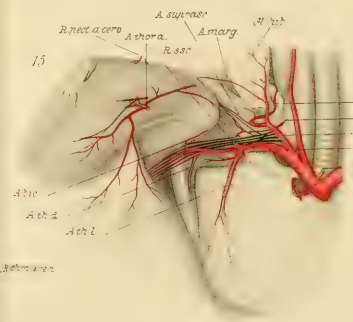
15
A. suprasc
Rpect a cerv
Athora.
Amarg
R. asc
AglAd
Aillac
Acerc
Ao
Rpect
cranl
Nlac
Abloc
Athd
Athl

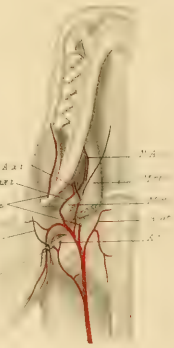
14
Aax
Amaxa
Amaxa
Aax

sehen konnte. Sie ist sowohl bei der grauen Hausmaus und Ratte, als bei den albinotischen Spielarten derselben in sehr schöner Ausbildung, ähnlich wie bei den Vespertilioniden, vorhanden. Ebenso verhält sich Hystrix cristata (zwei Herzen). Bei Hydrochoerus capybara findet sich an entsprechender Stelle nur ein schmaler, klappenartiger Saum.

Auch ein Teil der Insektivoren besitzt die Klappe; bei Talpa ist sie 2—3 mm breit, das an die Hohlvene angeschlossene Stück des Vorhofes 4 mm lang. Am schönsten unter allen Säugetieren dürfte sie wohl beim Igel entwickelt sein, von welcher Art drei Herzen mit ganz gleichem Befunde untersucht wurden. (Zwei wurden mit Talg injiziert, getrocknet und dann in Xylol von Talg befreit, eines war in Alkohol konserviert). Die Klappe ist hier nicht nur im Bereiche der hinteren, sondern auch in dem der rechten vorderen Hohlvene erhalten, also in einem sehr beträchtlichen Ausmasse. Ebenso reicht beim Igel auch die rechte Sinusklappe bis an die rechte obere Hohlvene. Für diese letztere dürften allerdings die Klappen nicht mehr suffizient sein, wohl aber für die hintere Hohlvene. Bei Sorex vulgaris hingegen, von welcher Art ein (allerdings nicht sehr gut konserviertes) Herz in Schnittserie untersucht wurde, konnte ich überhaupt keine Klappen im rechten Vorhofe nachweisen. Endlich kommt diese linke Klappe selbst bei höheren Säugern (den Halbaffen) vor, worüber Zuckerkandl (76) folgende Angaben macht: „Bei Lemur (varius) sind zwei venöse Klappen, eine grössere rechte und eine kleinere linke, vorhanden, jedoch beschränken sich dieselben auf die Cava inferior. Das kraniale Ende jeder Klappe läuft in eine Muskelleiste aus, die gegen die Cava superior zieht, deren Mündung aber nicht erreicht. Die kaudalen Klappenenden befinden sich oberhalb des Ostium Thebesii; das Ende der linken Klappe geht in eine Muskelleiste über, die zum Septum atriorum hinüberzieht. An dieser Muskelleiste endigt die kaudale Ecke der rechten Klappe."

Über die Funktion der Klappe siehe den letzten Abschnitt dieser Arbeit.

Das rechte Ostium atrioventriculare besitzt bei den Mikrochiropteren nur eine zweizipfelige Klappe. Der eine Zipfel ist septumständig, kräftig, aber schmal, ohne eigenen Papillarmuskel; die Sehnenfäden der Klappe entspringen direkt aus dem Septum ventriculorum. Nur bei Rhinolophus ferrum equinum gehen einige der dorsal gelegenen Sehnenfäden von einem kleinen Papillarmuskel ab, der auch an die laterale Klappe Fäden entsendet.

Der laterale Zipfel ist viel länger und breiter als der mediale. Er reicht mit beiden Enden bis an das Septum. Seine Sehnenfäden entspringen bei Vesperugo noctula und Rhinolophus hipposideros von zwei kräftigen septumständigen Papillarmuskeln. Bei der grossen Hufeisennase kommt hierzu noch ein dritter, kleinerer Papillarmuskel, der, wie vorhin erwähnt, die dorsalen Sehnenfäden der Klappe übernimmt.

Der rechte Ventrikel umgreift wie erwähnt, den linken halbmondförmig und setzt sich in einem deutlichen Konus fort. An den Pulmonalklappen ist nichts Bemerkenswertes zu verzeichnen.

In den linken Vorhof mündet bei den Mikrochiropteren aus der linken Lunge nur eine Vene; von rechts treten mehrere Venen in den Vorhof ein. Bei Vesperugo noctula finden sich rechterseits zwei schwächere und zwei stärkere getrennt mündende Lungenvenen, deren eine sehr kurz ist, da sie aus zwei Stämmen entsteht, die sich knapp vor dem Herzen vereinigen. Bei Rhinolophiden ist der Vorhof nach rechts in eine Art Zipfel ausgezogen, in den sich drei grössere und eine feine Lungenvene ergiessen.

Es ist also nicht ganz richtig, wenn Röse (65) sagt, dass sich bei den placentalen Säugern als Norm überall vier Stämme finden. Die linke Lungenvene ist allerdings aus zwei Venen durch Vereinigung entstanden; rechterseits wird die Zweizahl aber überschritten, da die Vene des Lobus infracardiacus getrennt in den Vorhof mündet. Doch ist hierin kaum ein Umstand von prinzipieller Bedeutung zu sehen.

Am linken Ostium atrioventriculare findet sich eine typische Valvula bicuspidalis, deren Aortenzipfel kräftiger und breiter ist als der wandständige. An den Klappenwinkeln laufen die Sehnenfäden in je eine kräftige Trabekel (keinen eigentlichen freien Papillarmuskel) aus, die aus der äusseren Wand des Ventrikels hervorgeht. Gegen die Herzspitze rücken diese Trabekel nahe aneinander.

Die Aortenklappen zeigen keine Abweichung von der Norm.

Jedes der vier Kammerostien besitzt einen bindegewebigen Faserring. Die Pars membranacea septi ist ziemlich ausgedehnt.

Bei Vesperugo pipistrellus und den beiden Rhinolophus-Arten ist das Ostium aortae weiter von der Herzspitze entfernt als das Ostium atrio-ventriculare dextrum; dadurch kommt es in der Fortsetzung der Pars membranacea septi zur Ausbildung eines kleinen membranösen Septumbezirkes zwischen linkem Ventrikel, dicht unterhalb der Aortenklappen, und rechtem Vorhofe, oberhalb des Ostium atrioventriculare. In diesem letzteren Septumteile liegt nun bei Vesperugo pipistrellus ein Knorpelkern von 200 μ Länge, 130 μ Breite und 45 μ Dicke; derselbe besteht wahrscheinlich (so wie fast alle Knorpel der Chiropteren) aus hyalinem Fettknorpel.

Bei den anderen untersuchten Chiropteren birgt die betreffende Region keinen Knorpelkern; bei Sorex vulgaris hingegen finde ich einen fast genau gleich grossen Kern in der Nähe der genannten Stelle, nämlich in der Pars membranacea septi.

Das genannte Gebilde ist wohl mit dem sogenannten Herzknochen anderer Säugetiere in eine Parallele zu bringen. Beim Rinde liegen im Faserringe der Aorta nach Franck (14) zwei Herzknochen, ein grosser und ein kleiner. „An beiden heften sich fest: die Kammerscheidewand sowie Muskelbündel beider Arterien, ausserdem der am stärksten gespannte Teil der Aorta, der Valvula semilunaris sinistra und der Valvula mitralis.“ Dass übrigens das Auftreten von Knochenbildungen nicht an diese Stelle gebunden ist, geht aus einer alten Angabe von Hyrtl[1]) hervor, wonach der Herzknochen bei einem von ihm sezierten Gnu „nicht in der Scheidewand der Kammern, sondern in jener der Vorkammern“ lag.

[1]) Über den Herzknochen etc. bey Antilope Gnou, Medizinische Jahrbücher des österr. Staates, Wien, Bd. XXIV, 1838.

B. Makrochiroptera.

Das Herz von Pteropus medius hat Alcock (1) ziemlich ausführlich beschrieben und auch abgebildet; mein an Pteropus edulis (zwei mit Talg injizierte und getrocknete Herzen) und Cynonycteris aegyptiaca erhobener Befund weicht nur in Bezug auf die Sinusklappen von dem seinigen ab.

Nach Alcock ist das Herz auffallend gross, 26×15×15 mm messend; seine allgemeine Gestalt ist die eines verlängerten Ovales, das ziemlich schief im Thorax liegt, wobei sich die Spitze nach hinten und links erstreckt.

Die Valvula Eustachii bezeichnet Alcock als dünne gefensterte Membran; an meinen Exemplaren war sie zwar schmal, aber nicht durchbrochen (Taf. XIII XIV, Fig. 3). Eine Valvula Thebesii fehlt vollständig, die V. cava sinistra mündet gerade über dem Orificium atrioventriculare und wird von der V. cava posterior durch ein wohl ausgeprägtes muskulöses Septum [1]) getrennt.

Auffallenderweise scheint Pteropus medius keine linke Klappe an der hinteren Hohlvene zu besitzen; denn Alcock verzeichnet sie weder im Texte noch in den allerdings undeutlichen Abbildungen; immerhin wäre es denkbar, dass er sie übersehen hat. An den drei von mir untersuchten Herzen ist sie vorhanden, aber weniger gut entwickelt als bei Mikrochiropteren. (Taf. XIII XIV, Fig. 3). Die Eustachische und die linke Klappe laufen getrennt auf dem sehr kräftigen unteren Sinusseptum aus; beide sind (an den allerdings vielleicht etwas geschrumpften Herzen) schmal und kaum mehr schlussfähig. Auch hier erscheint wie bei Mikrochiropteren ein Teil des Vorhofes gegen die Hohlvene zu röhrenförmig verlängert.

Die rechte Atrio-Ventrikularklappe ist wie bei den Mikrochiropteren nur zweizipfelig. Alcock schildert sie in

[1]) Das untere Sinusseptum.

Übereinstimmung mit meinen Präparaten folgendermassen: „The (right) auriculo-ventricular valve has developed on a somewhat different plan from most other Mammalia, resembling the condition figured by Ray Lankester (On the valves of the heart &c., Proc. Zool. Soc. London 1882) in the Rabbit. It is composed of two separate segments, the outermost and ventral of these being considerably the larger, representing the infundibular and marginal parts of the usual tricuspid valve. Arising from the interventricular septum to supply this segment are four musculi papillares, each sending 3—4 chordae tendineae to be inserted into the free edge of the valve, the ajacent chordae being continued upward on the outer surface to form an arch.

„The innermost segment is closely applied to the septum. Many slender chordae tendineae are attached to its free edge; they all arise directly from the septum, without the intervention of musculi papillares, and they are quite separate from the set belonging to the outer segment, each set supplying its own part of the valve only."

Dieses Verhalten der marginalen Klappe ähnelt dem bei Monotremen und Vögeln (Röse, 65; Hochstetter, 28) und ist daher vielleicht als ein primäres aufzufassen.

Von Lungenvenen beschreibt Alcock rechts drei, links eine — also stimmen die Verhältnisse auch hier mit denen bei Mikrochiropteren.

Am linken venösen Ventrikel-Ostium findet sich nach Alcock eine typische zweizipfelige Valvula mitralis.

Lage des Herzens.

Über die Lage des Herzens bei Vespertilio murinus sagt Tanja (71): „Die gewaltige Breitenzunahme des Thorax bedingte eine starke Verlagerung des Herzens nach links. Ich fand die Spitze im vierten Interkostalraume."

„Trotz der starken Verkürzung des Thorax und trotz der starken Verlagerung des Diaphragmas nach oben berühren Herz und Zwerchfell einander durchaus nicht. Für das Verwachsen beider wäre das Abwärtsrücken des Herzens, wie ich glaube, noch erforderlich gewesen. Dieses nimmt aber eine verhältnismässig hohe Lage ein.

„Wir finden demzufolge noch einen sehr weit nach links hinübergreifenden Sinus subpericardiacus."

Auch Narath (55) erwähnt mehrfach die schräge Lage des weit nach links verschobenen Herzens, besonders bei Rhinolophus hipposideros, wo das Herz „fast quer" liegt.

Auch bei Pteropus liegt das Herz nach Alcock (1), wie vorhin citiert, ziemlich schief im Thorax, mit nach hinten und links verlagerter Spitze; nach Tanja (71) befand sich bei Pteropus „die Spitze des Herzens hinter der 5. Rippe und nur wenig links vom Sternum." Der Herzbeutel ist auch bei Pteropus nicht mit dem Zwerchfell verwachsen.

Gefässe des Herzens.

Die Blutgefässe des Herzens verhalten sich bei allen Chiropteren gleich, und die nachfolgende Beschreibung gilt für alle untersuchten Formen.

Die Koronararterien entspringen typisch aus der Aorta, an der Grenze der Sinus Valsavae. Die linke ist bedeutend stärker als die rechte.

Die rechte Koronararterie (Taf. XIII/XIV, Fig. 1 u. 3) ist nur kurz; sie versorgt den rechten Vorhof und die laterale Wand des rechten Ventrikels; die linke (Taf. XIII XIV, Fig. 2) bettet sich in den Sulcus atrioventricularis, giebt Zweige an den Vorhof und einen kräftigen Ast, der etwas links von dem kaum angedeu-

teten Sulcus interventricularis anterior verläuft und an beiden Ventrikelwänden sowie dem Septum ventriculorum sich verzweigt, ab und teilt sich dann in zwei Äste, deren ventraler sich an der Aussenwand des linken Ventrikels verteilt, während der dorsale in den Sulcus interventricularis posterior (eigentlich nur an die Dorsalfläche des linken Ventrikels neben dem Sulcus) gelangt und hier an beide Ventrikel Zweige abgiebt.

Die stärkeren Äste der Koronorarterien verlaufen sämtlich im Herzfleisch selbst, nahe der Aussenfläche; erst die feineren Verzweigungen gelangen unter das Epikard.

Die Venen liegen sämtlich zwischen Epikard und Muskulatur. Ihre Bezirke entsprechen im Wesentlichen denen der grösseren Arterienäste. Die Vene, welche dem Ventrikelaste der rechten Koronararterie entspricht, ergiesst sich direkt in den rechten Vorhof (V. ventriculi dextri, Taf. XIII XIV, Fig. 1); die übrigen Venen münden mit Ausnahme einiger ganz kleiner Stämme (vom rechten Vorhof und Ventrikel, mit direkter Mündung in den Vorhof) in die linke obere Hohlvene (Taf. XIII XIV, Fig. 2).

Es sind dies eine Vene, welche in der Gegend des Sulcus interventricularis anterior wurzelt, links vom Sulcus emporzieht und im Sulcus atrioventricularis um den linken Vorhof herum verläuft (V. magna cordis), dann eine kräftige V. posterior ventriculi sinistri von der Aussenwand des linken Ventrikels, und die Vene der hinteren Längsfurche (V. cordis media); auch diese liegt aber nicht direkt in der Furche, sondern etwas auf den linken Ventrikel verschoben.

Anastomosen zwischen den einzelnen Arterien oder Venen wurden nicht beobachtet.

Gefässe des Lungenkreislaufes.

I. Arteria pulmonalis.

Die Verzweigung der Pulmonalarterie der Chiropteren wurde von Narath (55) in jüngster Zeit einer eingehenden Darstellung gewürdigt. Durch das besondere Entgegenkommen des Herrn Verfassers war ich in der Lage, noch vor dem Erscheinen seiner Publikation aus derselben die nachstehenden Abschnitte zu citieren. Es sei mir gestattet, hierfür meinen besten Dank auszusprechen.

A. Mikrochiroptera.

„Vesperugo noctula. Die Teilungsstelle der Pulmonalarterie liegt etwas höher als die der Trachea und mehr links davon. Es zieht dabei die rechte Pulmonalis vor der Abgangstelle des rechten Stammbronchus steil nach unten und aussen, kreuzt vorne das Wurzelstück des apikalen Bronchus und schmiegt sich dann an die laterale Seite ihres Bronchus (zwischen ventralen und dorsalen Ästen). Die linke Pulmonalis tritt schon oberhalb des Obergeschossbronchus an die laterale Stammbronchusseite und verhält sich dann so wie die rechte. Ganz unten werden beide Arterien meistens dorsal.

„Bezüglich der Seitenäste möge nur das hervorgehoben werden, dass der apikale Bronchus immer die erste Arterie bezieht. Der linke begnügt sich mit dieser allein, während der rechte noch mehrere kleine Arterienästchen (bis vier) erhalten kann. Der linke erste Ventrale hat immer seine eigene Arterie. Die infrakardiale Arterie (rechterseits) kreuzt den Stammbronchus dicht unter dem ersten ventralen.

„Vesperugo pipistrellus. (In der Originalarbeit auf Taf. XV XVI, Fig. 18 abgebildet.) Die rechte Pulmonalarterie quert

gerade den Bifurkationswinkel der Trachea, zieht an der vorderen Fläche des rechten Stammbronchus nach aussen und steigt nun vor dem apikalen und hinter dem ersten ventralen Bronchus steiler nach abwärts, wobei sie sich in einiger Entfernung lateral von ihrem Bronchus hält. Nachdem sie den zweiten dorsalen und den zweiten ventralen (Seitenbronchus) in gleicher Weise wie die beiden oberen passiert, wendet sie sich mehr nach vorne und verläuft ventral vom dritten und vierten „ventralen" Bronchus, wobei bemerkt werden muss, dass der erste ventromediale Seitenast des dritten Ventralbronchus medial von der Arterie austritt. Die beiden genannten ventralen Bronchien zeigen selbst keinerlei Abnormität, sitzen dem Stammbronchus lateral auf und ziehen quer nach aussen.

„Auch die linke Pulmonalis ist durchgehends lateral vom Stammbronchus gelagert, und zwar bis zur Abgangsstelle des dritten ventralen Bronchus normaliter zwischen ventralen und dorsalen Bronchien. Weiter unten macht sie jedoch auch einen Bogen nach vorne, so dass der vierte ventrale hinter ihr zu liegen kommt, so wie der gleiche Bronchus rechts.

„Der rechte apikale Bronchus bekommt drei, der linke bloss einen selbständigen Arterienast; die infrakardiale Arterie (rechterseits) tritt zwischen dem ersten und zweiten ventralen Bronchus an ihren Bronchus heran. Dort, wo sie den Stammbronchus vorne kreuzt, schickt sie ein Seitenzweigchen an das erste mediale Seitenästchen des zweiten ventralen Bronchus. Dieses begiebt sich nämlich zu jenem Teile des Lungenstammes, der die Cavafurche trägt.

„Plecotus auritus. (Plecotus besitzt vielleicht ein Rudiment eines linken Bronchus infracardiacus.) Die Teilungsstelle der Arteria pulmonalis liegt tiefer als die der Trachea. Die rechte Pulmonalis kreuzt beide Stammbronchien und tritt hinter dem ersten ventralen an die laterale Seite des letzteren, um zwischen ventralen und dorsalen Ästen nach abwärts zu ver-

laufen. Die linke Pulmonalis kreuzt hinter dem Obergeschossbronchus und verhält sich im übrigen gleich der rechten. Die infrakardiale Arterie (rechterseits) begiebt sich zwischen erstem und zweitem Ventralbronchus in ihr Gebiet.

„Rhinolophus hipposideros. (Die Rhinolophiden besitzen beiderseits infrakardiale Bronchien.) Die Pulmonalarterie zeigt, wenigstens was die groben Verhältnisse betrifft, keine Abnormität. Die infrakardialen Arterien kreuzen unterhalb des ersten ventralen ventral den Stammbronchus.

B. Makrochiroptera.

„Pteropus edulis. Die Gefässe sind ganz typische. Die rechte Pulmonalis kreuzt oberhalb der Bifurkationsstelle die Trachea, zieht vor dem obersten Stück des rechten Stammbronchus und vor dem apikalen Bronchus nach abwärts und gelangt so zwischen ventralen und dorsalen Seitenästen an die laterale Seite des Hauptbronchus. Links sind die Verhältnisse ganz ähnlich, die ventralen Äste liegen vor, die dorsalen hinter der Arterie. Je weiter man nach unten kommt, desto mehr verlassen beide Pulmonalarterien die laterale Seite des Stammbronchus und nehmen allmählich eine dorsale Lage ein, was bald früher, bald später erreicht wird (in der Höhe des Abganges des dritten, vierten oder fünften ventralen Bronchus). Ausnahmen kommen bei Lunge 4 und 5 vor. Bei der ersten ist die Arterie stets lateral, macht aber rechts unterhalb des vierten, links unterhalb des fünften Ventralbronchus plötzlich eine Biegung nach vorne und zieht vor dem fünften resp. sechsten Ventralbronchus nach abwärts. Bei Lunge Nr. 5 sind rechts normale Verhältnisse, links hingegen wendet sich die Pulmonalis ebenfalls, nachdem sie den vierten ventralen Bronchus gekreuzt, nach vorne, so dass der fünfte Ventralbronchus hinter ihr verläuft, die Endausbreitung der

Arterie liegt dann schliesslich ventral vom Stammbronchus Hervorgehoben muss noch werden, dass in allen diesen Fällen die betreffenden Bronchien durchaus normal verlaufen.

„Die Seitenarterien zeigen nichts Besonderes. Rechts bekommt der Apikalbronchus, links der Obergeschossbronchus den ersten Seitenast der Stammarterie. Letzterer kann noch einen zweiten kleineren Zweig beziehen (für den lateralen Ast). Die infrakardiale Arterie kreuzt den rechten Stammbronchus ventral zwischen dem ersten und zweiten Ventralbronchus.

C. Übersicht.

„Die Teilungsstelle der Pulmonalarterie liegt in verschiedener Höhe, aber immer links von der Mittelebene und zwar etwas höher, gleich hoch oder etwas tiefer als die Bifurkation der Trachea. Daraus folgt, dass die rechte Pulmonalarterie entweder die Trachea, oder die Bifurkation oder die Wurzelstöcke beider Stammbronchien ventral überkreuzt. Sie schmiegt sich dann ihrem Stammbronchus an, wobei sie ganz oben ventrolateral, vom ersten ventralen Bronchus an lateral und ganz unten dorsolateral resp. dorsal anzutreffen ist; selten bleibt sie auch unten lateral. Das Wurzelstück des Apikalbronchus wird jedenfalls an der ventralen Seite überkreuzt; im übrigen verläuft die Arterie genau zwischen den Reihen der ventralen und dorsalen Bronchien. Die linke Pulmonalarterie verhält sich ganz ähnlich. Sie tritt etwas nach hinten und aussen und überkreuzt so das Wurzelstück des Obergeschossbronchus, noch ehe er den Apikalen entsendet, legt sich dann auch so wie rechts an die laterale Seite des linken Stammbronchus, zwischen den ventralen und dorsalen Bronchien sich durchzwängend, um endlich ganz unten eventuell auch die dorsale Seite des Stammbronchus zu erreichen. Überkreuzungen im Sinne Aebys existieren nicht.

„Nicht immer liegen die ventralen Bronchien vor der Pulmonalarterie. Es kommt als Ausnahme vor, dass die Arterie, statt sich nach hinten zu wenden, plötzlich einen Bogen nach vorne macht und dann vor dem tiefer gelegenen ventralen Bronchus nach abwärts zieht. Es wurde das beobachtet bei Pteropus Nr. 4 und 5 und bei Vesperugo pipistrellus. .... Erwähnt muss noch ausdrücklich werden, dass die Bronchien in Bezug auf Abgang und Richtung sich vollständig normal verhalten, das geänderte Verhältnis zwischen Arterie und Bronchus also nur auf Rechnung der ersteren zu schieben ist.

„Die Seitenäste der Arterien werden in typischer Weise abgegeben. Unter allen Umständen erhält der apikale Bronchus rechts und links den ersten Zweig, mit dem er sich entweder begnügt, oder noch mehrere kleinere Ästchen (bis vier, rechts mehr als links) für sich in Anspruch nimmt. Der ventrale Bronchus des Obergeschosses bekommt in der Regel eine selbständige Arterie, und nur ausnahmsweise, und dann nur links, sind Apikal- und Ventralarterie zu einer einzigen Obergeschossarterie vereinigt, ähnlich wie die entsprechenden Bronchien. Die infrakardiale Arterie eilt stets zwischen dem ersten und zweiten ventralen Bronchus an ihren Ast heran, den Stammbronchus an seiner ventralen Seite überkreuzend (indirekt)."

II. Venae pulmonales.

Die grossen Stämme der Lungenvenen verlaufen an der mediastinalen Fläche der Lunge, unter der Pleura (Taf. XIII XIV, Fig. 1 und 2). Bei Vesperugo noctula setzt sich die linke Vene aus zwei grösseren Stämmen zusammen, während ein kleinerer kranial vom linken Aste der Art. pulmonalis aus der Region der Lungenspitze sein Blut sammelt und an der dorsalen Seite der Arterie vorüberzieht, um sich in den oberen Haupt-

stamm zu ergiessen. Dieser entstammt dem mittleren Gebiete der (fast ungeteilten) linken Lunge, während der untere aus den basalen Partien sowie dem zungenförmigen Fortsatze kommt. Rechterseits finden wir wieder eine Vene aus der Lungenspitze; doch zieht diese ventral von der Arterie vorüber. Sie vereinigt sich mit einem Aste aus dem Mittellappen, während sich eine zweite Vene dieses Lungenabschnittes mit einem Gefässe des Unterlappens verbindet. Der Lobus infracardiacus besitzt seine eigene Vene, die getrennt in den Vorhof mündet.

In diese Gefässe ergiessen sich grosse, aus dem Innern der Lunge stammende Venen, in deren Anordnung eine Übereinstimmung mit der der Bronchien oder Arterien nicht zu erkennen ist.

Bei den anderen Chiropteren-Arten bleibt, wie bei Beschreibung des linken Vorhofes erwähnt, die Anordnung der Lungenvenen der Hauptsache nach dieselbe: rechts drei, links eine (aus zwei Hauptstämmen entstandene) Lungenvene. (Rhinolophiden, Pteropiden.)

Gefässe des Körperkreislaufes. Arterien.

I. Arcus aortae und seine Äste.

In der Litteratur ist überall die Angabe zu finden, dass die Chiropteren zwei Art. anonymae besitzen. Otto (57), wohl der erste Beschreiber dieses Verhältnisses, sagt hierüber: „In Vespertilionibus duo oriuntur ex arcu aortae vasorum trunci, quorum uterque in arteriam subclaviam et carotidem dividitur.“ Barkow (3) citiert diese Angabe, dann von späteren Autoren Meckel (53), Owen (58), etc. Doch zeigt sich bei der Unter-

suchung einer Reihe von Arten, dass diese Angabe nicht allgemein richtig ist.

Das Anfangsstück des Arcus aortae ist von den Resten der Thymus und der schwach entwickelten ventralen Winterschlafdrüse bedeckt; sie werden von sehr feinen Ästchen der Aorta, der Anonyma dextra und der Mammaria interna versorgt. Infolge der starken Halskrümmung der Wirbelsäule (vgl. das Schlusskapitel) liegen in der Medianebene Oesophagus, Trachea und Arcus aortae der Wirbelsäule an; die Aorta wendet sich dann im scharfen Bogen nach links und gelangt am vierten Brustwirbel wieder in die Medianebene, knapp an die Wirbelsäule (Taf. XV/XVI, Fig. 20). Bei Pteropiden weicht der Bogen weniger weit nach links aus.

In Bezug auf den Abgang der grossen Gefässe vom Aortenbogen lassen sich die Chiropteren in drei Gruppen teilen:

1. Art. anonyma sinistra fehlt; Carotis und Subclavia entspringen knapp nebeneinander (die letztere bei Vespertilio mit etwas erweitertem Anfangsstück).
   Vespertilio murinus (Tafel XV/XVI, Figg. 20, 21).
   Rhinolophus hipposideros.
   Rhinolophus ferrum equinum.

2. Art. anonyma sinistra kurz, etwa halb so lang wie die rechte.
   Vesperugo serotinus.
   Plecotus auritus.

3. Art. anonyma sinistra ungefähr so lang wie die rechte.
   Vesperugo noctula (Tafel XV/XVI, Fig. 23).
   Vesperugo pipistrellus.
   Pteropus edulis.
   Pteropus medius (Alcock [1]).
   Cynonycteris aegyptiaca.
   Cynonycteris sp.

Entwickelung. Die Entstehung einer Art. anonyma sinistra ist selbstverständlich ein sekundärer Vorgang, wahrscheinlich aus dem Herabrücken des Herzens und Aortenbogens, bei Chiropteren vielleicht auch aus der Krümmung der Wirbelsäule und Stellung des Schultergürtels (s. den Schluss) zu erklären. Dementsprechend besitzen meine Embryonen von Vespertilio und Rhinolophus keine Anonyma sinistra; auch bei Vesperugo pipistrellus I (8½ mm) entspringen Carotis und Subclavia links noch getrennt. Bei Embryo II (11 mm) ist bereits eine Anonyma vorhanden.

a) Arteria carotis communis.

Material: Mit Kadyischer Kittmasse injizierte Exemplare der einheimischen Arten und der Pteropiden; ferner mit Eiweiss-Tusche injizierte und in Schnittserien zerlegte Köpfe von Vesperugo noctula und Rhinolophus hipposideros (drei Stück) und ferrum equinum, sowie Serien durch nicht injizierte Köpfe von Vespertilio mystacinus, Vesperugo pipistrellus, Plecotus auritus und Rhinolophus hipposideros.

Litteratur: Die älteste mir bekannt gewordene Beschreibung der Kopfgefässe ist die von Otto (57). Sie lautet: „Arteria carotis .... in superiori colli parte arteriam thyreoideam emittit et illico in carotidem anteriorem seu facialem, ex qua occipitalis, lingualis, maxillaris externa, temporalis et maxillaris interna, admodum parva, ordine citato proveniunt, et carotidem posteriorem seu cerebralem finditur, quae vix minor, ac facialis, foramen iugulare versus ascendit et prope id per membranam, spatium inter bullam osseam et os petrosum explentem, in tympani cavum intrat. Tunc nonnullos dat ramulos pro tunica bullam vestiente; ipsa vero, vagina membranacea induta, in sulco quodam super primum cochleae gyrum assurgit, stapedem perforat et canalem osseum, anteriora versus directum, inque superficie ossis petrosi

anteriori finitum, percurrit. Cavum cranii ingressa, mox in duos dividitur ramos, exteriorem et interiorem. Ille maior est et in sulco satis profundo retrorsum dirigitur; dat plures arterias menyngeas, et tunc in Vespertilionibus huius terrae per foramen quoddam proprium, in Pteropode autem Capensi per canalem longum orbitam intrat. Denique misso ramulo quodam, in cavum cranii redeunte inque cribro ossis ethmoidei diviso, in oculi musculis et uti arteria supraorbitalis finitur; alter vero ramus exit per fissuram laceram anteriorem e cavo cranii, sed mox in hoc per foramen ovale recurrit, arteriolas dat parvas pro dura menynge, maiorem ramum ad Circulum Willisii, et postremo per fissuram orbitalem ad oculum dirigitur. Ramus cerebralis minor est arteria vertebrali." Am Schlusse des Abschnittes über die Chiropteren bemerkt er noch: „Omnes mihi eandem auris et vasorum encephali conditionem, nec non arteriae carotidis cerebralis per stapedem decursum demonstraverunt."

Barkow (3) hat diese Angaben citiert; später haben sich Hyrtl (33) und Tandler (70) gegen eine ganze Reihe von Punkten in dieser Darstellung gewendet. Thatsächlich enthält sie neben richtigen Einzelheiten Irrtümer über die drei Hauptgefässe der Region: A. carotis interna, stapedia und maxillaris interna.

Hyrtl (33) berichtet von der Paukenhöhle der Chiropteren: „Über dem Promontorium verläuft bei Vespertilio, Noctilio, Plecotus, Phyllostoma, Mormoops und Taphozous eine Furche, nicht für den Jacobsonschen Nerven, sondern für ein später zu beschreibendes Blutgefäss, welches zwischen den Schenkeln des Steigbügels durchgeht. Bei den schwanzlosen Roussetten fehlt sie."

Bei der Beschreibung der Gefässe der Paukenhöhle der Chiropteren sagt Hyrtl dann: „Das fragliche Gefäss (das durch den Steigbügel läuft) ist .... merkwürdigerweise die Art. ethmoidalis, die nur einen Nebenast zur harten Hirnhaut sendet. ...

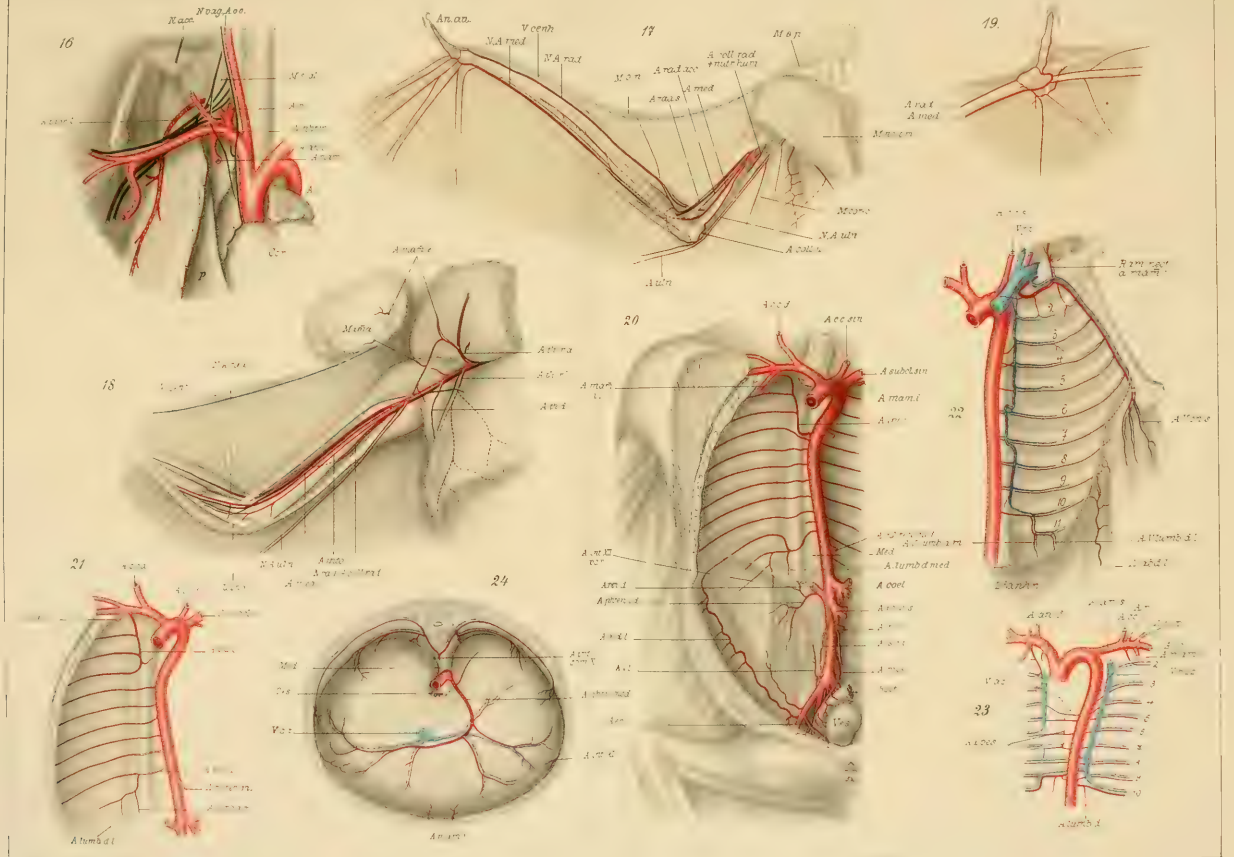
16
17
18
19.
20
21
22
23
24
N.vag.Acc.
N.A.med
V.cenh
N.A.rad
A.rad.acc
A.med
A.coll.rad
+nutr.hum
N.A.uln
A.uln
A.rad
A.med
A.subcl.sin
A.mam.i
A.coel
A.lumb.d.med
A.lumb.d.l
A.lumb.d.l

Das Gefäss, welches in die Paukenhöhle läuft, entspringt mit der Art. occipitalis vereinigt, aus dem Hauptstamme der Carotis, geht durch eine am inneren Rande der Bulla befindliche Öffnung in die Paukenhöhle, nicht, wie Otto angiebt, durch die Membran, welche den Raum zwischen Paukenknochen und Felsenbein ausfüllt, läuft über das Promontorium zum Steigbügel, und teilt sich vor ihm in zwei Zweige.

„Der erste, welchen Otto ganz übergeht, dringt durch einen zwischen Felsenbein und Keilbeinkörper gelegenen Spalt in die Schädelhöhle, sendet eine kurze und feine Carotis cerebralis ab, geht mit dem zweiten Aste des fünften Paares zur Orbita und verliert sich als Arteria orbitalis.

„Der zweite kommt durch eine Öffnung an der vorderen Felsenbeinfläche in die Schädelhöhle, und zerfällt in zwei Äste — einen vorderen und hinteren. Der vordere beschreibt an der inneren Oberfläche der Seitenwand des Schädels einen Bogen nach vorne, erreicht die Lamina cribrosa des Siebbeins und verliert sich teils im Riechkolben, teils mit den Ästen desselben in der Schleimhaut der Nase. Der hintere versorgt die harte Hirnhaut und durch austretende Ästchen den Musculus temporalis.'

„Diese Beschreibung gilt von Plecotus auritus. Bei Vespertilio und Rhinolophus existiert noch eine starke Anastomose zwischen dem Steigbügelgefäss und der Hinterhauptsarterie."

Auch in diesen Angaben wären einzelne Details zu korrigieren. Das Gefäss, welches aus der Schädelhöhle in die Orbita zieht, stammt nicht von der Carotis, sondern gehört der Maxillaris interna an, die Art. stapedia versorgt zwar die Lamina cribrosa, aber nicht den Riechkolben. Eine Anastomose derselben mit der Occipitalis konnte ich nirgends finden.

Die Irrtümer Ottos, die Pteropiden betreffend, hat Tandler (70) richtig gestellt und namentlich darauf hingewiesen, dass der angegebene, komplizierte Verlauf der Carotis mit seinen

Befunden nicht in Einklang zu bringen sei, und dass Otto Carotis und Stapedia verwechsle. (S. auch Seite 251.)

Endlich hat Beauregard (4, 5) in zwei Arbeiten den Verlauf der Carotis interna an der Schädelbasis bei Pteropiden beschrieben, dabei aber das Hauptgewicht auf den ventralen Abschluss des Canalis caroticus gelegt und die Gefässverhältnisse nur nebenbei vermerkt.

Die von Tandler (70) gegebene Beschreibung der Kopfarterien der Mikrochiropteren war, wie er selbst erwähnt, in ihrem Meritorischen dem damals fertiggestellten Teile der vorliegenden Arbeit entnommen. Angesichts der Kleinheit der Objekte, der Schwierigkeit ihrer Präparation und der Irrtümer, in welche Anatomen wie selbst Hyrtl bei ihrer Darstellung verfallen sind, habe ich alle wichtigeren Gefässbahnen ausser an einer grossen Reihe von Injektionspräparaten auch in den vorne erwähnten Schnittserien durch Köpfe von 6 Arten verfolgt und glaube daher für die Richtigkeit nachstehender Darstellung einstehen zu können.

A. Mikrochiroptera.

1. Vespertilioniden. Bei Vespertilio murinus (abweichende Befunde bei anderen Arten sollen besonders verzeichnet werden) giebt die A. carotis communis einige Äste an die tiefe Halsmuskulatur (Taf. XIX XX, Fig. 33) und verschwindet unter dem Musc. digastricus. Hier teilt sie sich in A. carotis externa und interna; an der Teilungsstelle wird sie vom N. hypoglossus überkreuzt.

Die A. carotis externa (Taf. XIII/XIV, Fig. 4) giebt zunächst die A. laryngea und lingualis ab. Die erstere (Tafel XIX XX, Fig. 33 und Taf. XVII XVIII, Fig. 35) teilt sich in einen auf- und einen absteigenden Ast für den Kehlkopf und giebt ein feines Zweigchen für die kleine Glandula thyreoidea

ab. Die Lingualis giebt eine oberflächliche (unter der Hautmuskulatur) verlaufende Submentalis und eine Sublingualis ab (Taf. XIII XIV, Fig. 7), welche mit der der Gegenseite zu einem einzigen medianen Gefässe verschmelzen kann (als Varietät), und sendet aufsteigende Zweige in die Zungenmuskulatur.

Am lateralen Rande des Digastricus entsendet die Carotis externa eine Reihe von Ästen: einen Zweig an die Glandula submaxillaris, ein anderes an die Parotis, eine A. auricularis und eine A. maxillaris externa. Die A. auricularis giebt zunächst ein feines Gefäss an den Digastricus und schmiegt sich dann an den freien Rand der Bulla an, umgreift also bogenförmig den äusseren Gehörgang von hinten. Sie giebt einen Ramus auricularis anterior und posterior und Zweigchen an die Parotis ab und endet als A. temporalis posterior. Diese entsendet einen Ast hinter dem Ohre dorsalwärts, verläuft aber dann entlang der ventralen und kaudalen Peripherie des Temporalis unter dessen Fascie und löst sich successive in ihre Endzweige auf. Die A. maxillaris externa teilt sich in eine A. labialis inferior und superior.

Die A. carotis externa geht nun als A. maxillaris interna weiter. Sie giebt einen Ast ab, der sich um den kaudalen Rand des Unterkiefers herumschlingt und zwischen M. masseter und temporalis, aber hauptsächlich als A. masseterica sich verteilt, und wendet sich in scharfem Bogen medialwärts gegen das Unterkieferköpfchen. Sie umgreift dasselbe und giebt eine A. alveolaris inferior und eine temporalis profunda, sowie einen Ramus massetericus, der durch die Incisura mandibulae verläuft, ab. Die A. alveolaris inferior tritt, lateral vom N. mandibularis gelegen, mit diesem in den Canalis mandibulae und endet unter der Haut als A. mentalis. Die A. temporalis profunda ist ein sehr starkes Gefäss, das Hauptgefäss des mächtigen M. temporalis. Sie giebt (Taf. XIII XIV, Fig. 4) einen Ast

ab, der teils als A. buccolabialis am Musc. buccinatorius, teils am äusseren Augenwinkel endet.

Die A. maxillaris interna gelangt nun an die mediale Seite des dritten Trigeminusastes (Taf. XIII/XIV, Fig. 5; Taf. XIX/XX, Fig. 34), tritt durch das Foramen ovale in die Schädelhöhle, giebt ein feines Ästchen ab, das an der ven-

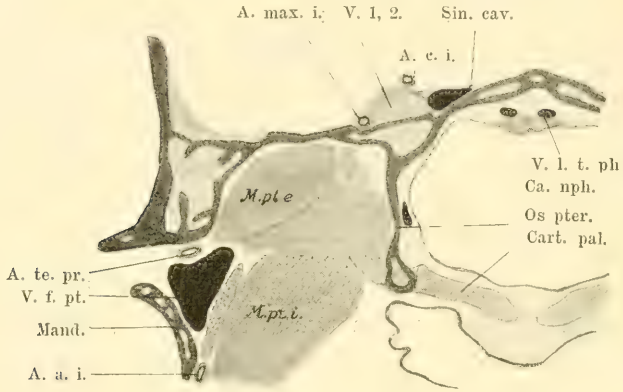

Fig. 2.

Querschnitt durch die Schädelbasis von Vesperugo noctula, zwischen Foramen ovale und Fissura orbitalis. Vergr. 10. Injection mit Eiweiss-Tusch. A. a. i. Art alveolaris inferior, A. c. i. Art. carotis interna, A. max. i. Art. maxillaris interna, A. te. pr. Art. temporalis profunda, Ca. nph. Cavum nasopharyngeum, Cart. pal. Cartilago palatina, M. pt. e., M. pt. i. Musc. pterygoideus ext. und int., Mand. Mandibula, Os pter. pterygoideum, Sin. cav. Sinus cavernosus, V. f. pt. Vena fossae pterygoideae, V. l. t. ph. Vena longitudinalis tonsillae pharyngeae, V. 1, 2 erster und zweiter Trigeminusast. Zwischen Unterkiefer und Musc. pter. int. der Nervus mandibularis. Ventral vom Sin. cav. der N. Vidianus.

tralen Seite des dritten Astes centralwärts verläuft, liegt in der Schädelhöhle ventral vom zweiten Trigeminusaste in einer seichten Knochenrinne (Taf. XIX/XX, Fig. 36, Textfig. 2) oberhalb des Abganges des Os pterygoideum von der Schädelbasis[1]) und verlässt das Cavum cranii nach ganz kurzem Verlaufe wieder mit dem zweiten Aste des Trigeminus durch die grosse Öffnung an

[1]) Hier ist sie auch von der Schädelhöhle aus zu sehen, da sie durch die Dura durchschimmert.

der Schädelbasis, welche der Fissura orbitalis superior und dem Foramen rotundum und opticum entspricht. An der ventralen Seite des zweiten Trigeminusastes zerfällt das Gefäss dann in zwei Endäste (Taf. XIII XIV, Fig. 4 u. 5), von denen der laterale (A. infraorbitalis) am zweiten Aste verbleibt und an dessen lateraler Seite (nach Abgabe eines Zweiges, A. temporalis anterior, für den M. temporalis, und einer A. palatina für den harten Gaumen) in den Canalis infraorbitalis eintritt: sie verzweigt sich schliesslich in der Oberlippe und namentlich in der mächtig entwickelten Wangendrüse. Der mediale Ast (Ramus orbitalis der A. maxillaris interna nach Tandler) gelangt um den zweiten Ast des Trigeminus herum an die laterale Seite des ersten Astes und giebt eine A. lacrimalis ab, die über den Inhalt der Orbita hinweg verläuft und im lateralen Teile des Oberlides endet. Der Hauptstamm schliesst sich dann dem Opticus an und zerfällt in einige A. ciliares. In den Opticus tritt kein Gefäss ein, die Retina ist gefässlos.

Die A. supraorbitalis stammt aus der Stapedia (s. daselbst).

Die übrigen untersuchten Vespertilioniden verhalten sich in Bezug auf die Carotis externa sämtlich wie Vespertilio murinus.

Die A. carotis interna (Taf. XIII/XIV, Fig. 5 u. 6 und Tafel XIX XX, Fig. 36), entsendet zunächst eine A. sternocleido-mastoidea mit einem kleinen Seitenzweig für den M. digastricus (Taf. XIX XX, Fig. 33), dann eine A. occipitalis, die sich kaudal vom Gehörorgan in die Nackenmuskulatur begiebt, und eine oralwärts über die tiefen Halsmuskeln verlaufende A. pharyngea ascendens, die sich an diesen Muskeln sowie dem Ansatze des Pharynx an die Schädelbasis und dem Velum palatinum verzweigt.

Nun tritt die A. carotis interna zwischen Bulla und Os petrosum in die Paukenhöhle ein. Das von Hyrtl im Gegensatze zu Otto beschriebene Loch in der Bulla für die Arterie kann ich weder am macerierten Schädel von Vesperugo noctula noch in einer der Schnittserien (auch bei Plecotus nicht) finden.

Es gelingt auch immer, die Bulla ohne Arterienverletzung zu entfernen. Nun verläuft die Arterie nur von Schleimhaut bedeckt mit dem Nervus caroticus über das Promontorium dorsalwärts. Dann wendet sie sich plötzlich medialwärts, um in dem medialen Winkel der Paukenhöhle, dicht über dem Tubenostium, in die Schädelbasis einzutreten. Sie gelangt durch einen kurzen Knochenkanal im Keilbein (Tafel XIX XX, Fig. 36) in die Schädelhöhle.

Dieser letzte Teil der Carotis ist ein sehr schwaches Gefäss, denn an ihrer Umbiegungsstelle auf dem Promontorium hat sie die mehr als doppelt so starke Art. stapedia abgegeben. Diese behält die dorsale Richtung der Carotis in der Paukenhöhle bei (Taf. XIII XIV, Fig. 5), geht ringsum frei, ohne durch eine Falte mit der Wand verbunden zu sein, durch den Stapes, durchsetzt das Paukenhöhlendach neben dem Facialis (an dessen ventraler, dann oraler Seite (Textfigur 18), wird neben dem Ganglion geniculi[1]) zunächst subdural und teilt sich in zwei Zweige. Der eine (Ramus meningeus) gelangt in die Diploë des Scheitelbeines und verläuft hier entsprechend dem Ansatze des Tentorium mit dem diploëtischen Teile des Sinus transversus (vrgl. Textfig. 18, Taf. XIX XX, Fig. 36 u. Taf. XIII XIV, Fig. 6) dorsalwärts; seine Zweige gehen teils an die Meningen, teils durch das Schädeldach hindurch an den Musc. temporalis. Der andere Ast, die eigentliche Fortsetzung der Stapedia, wendet sich oralwärts; er gelangt ungefähr an der vorderen Grenze des Scheitelbeines gleichfalls in die Diploë. Hier giebt er (Taf. XIII XIV, Fig. 12 u. 13) eine A. ethmoidalis lateralis ab und durchsetzt dann auch die äussere Tafel des des Craniums, um in die Orbita zu gelangen, wo er als A. supraorbitalis endet. In ihrem Verlaufe durch die Diploë wird die Arterie von einem Zweige des ersten Trigeminusastes begleitet,

[1]) Vom Ganglion abwärts fehlt eine knöcherne vordere Wand des Facialkanales, auch im Bereiche der Paukenhöhle.

der aus der Orbita in die Schädelhöhle und von da mit der A. ethmoidalis lateralis in die Nasenhöhle gelangt (N. ethmoidalis). Die A. ethmoidalis selbst teilt sich auf der Lamina cribrosa ziemlich konstant in drei Äste, von welchen der dorsale und der ventrale die Siebplatte nahe deren Rande bogenförmig umgreifen; sie sind für die drei Siebbeinmuscheln der medialen Reihe bestimmt. Das Gefäss für die laterale Muschel geht von dem dorsalen Aste ab.

Gehirnarterien. Die Arteria carotis interna, die, wie erwähnt, nach Abgabe der Stapedia nur mehr sehr schwach ist, verbindet sich an der Gehirnbasis mit der A. communicans (posterior) und verläuft nun an der Ventralfläche des Gehirnes oralwärts (Taf. XIII XIV, Fig. 8). Sie giebt einzelne Zweige an die laterale Fläche (darunter auch an die kaum angedeutete Fossa Sylvii) ab und endet als A. cerebri anterior an der ventralen Fläche des Riechlappens. Eine A. corporis callosi fehlt, desgleichen in der Regel eine A. communicans anterior; wenn eine Anastomose zwischen den beiden Aa. cerebri anteriores vorhanden ist, so ist doch ihre Lage eine inconstante, in der Regel weit vorne, zwischen den beiden Tractus olfactorii.

So wie Vespertilio murinus verhält sich auch Plecotus auritus in Bezug auf die Endigung der Carotis am Gehirne selbst; bei Vespertilio mystacinus dagegen, dann bei Vesperugo noctula, serotinus und pipistrellus, bei denen die A. cerebri anterior nicht unwesentlich stärker ist, gelangt dieselbe an die mediale Fläche des Riechlappens, dann an die Falx cerebri und schliesslich über die Schädelhöhle hinaus durch die Lamina cribrosa an das Septum narium, wo sie in ihre Endäste zerfällt. Bei den genannten Formen endet also die A. carotis interna am Nasenseptum (Taf. XIII XIV, Fig. 13). Eine A. communicans anterior fehlt auch den letztgenannten Arten.

Die Aa. vertebrales geben nach ihrem Eintritte in die Schädelhöhle je einen feinen Ast ab, der sich mit dem der

Gegenseite zur A. spinalis anterior vereinigt (Taf. XIII XIV, Fig. 8). Dann verbinden sie sich zur A. basilaris; aus dieser entspringen einige feine Ästchen für die Brücke (darunter wohl das Homologon von Hofmanns [29] A. cerebelli γ, die aber hier das Kleinhirn nicht erreicht), und etwa in der Mitte der Basilaris ein stärkeres Stämmchen, das sich in eine A. auditiva interna und einen Ast für den Flocculus des Kleinhirnes teilt. Die erstere zerfällt am Grunde des Meatus auditorius internus in zwei Äste, deren stärkerer für die Cochlea bestimmt ist, während der schwächere das Vestibulum versorgt. Der Kleinhirnast entspricht wohl der A. cerebelli inferior anterior, resp. Hofmanns A. cerebelli β; er kann auch isoliert aus der Basilaris abgehen. Am oralen Ende zerfällt die Basilaris in vier Gefässe, von welchen die beiden kaudalen die Hauptstämme des Kleinhirnes sind und den Aa. cerebelli superiores entsprechen, während die beiden oralen Gefässe die Aa. cerebri posteriores darstellen. Die A. cerebelli superior (A. cerebelli α nach Hofmann) schlägt sich um den Grosshirnstiel herum und lagert sich zwischen Kleinhirnhemisphäre und Flocculus (Taf. XIII XIV, Fig. 10), giebt Zweige in alle Furchen des Kleinhirnes ab und endigt, indem sie sich um den kaudalen Rand der Hemisphäre herumschlägt, in der Furche zwischen dieser und dem Wurm.

Die A. cerebri posterior ist das Hauptgefäss des Grosshirnes. Sie verschwindet (Taf. XIII XIV, Fig. 8) in der Furche zwischen Brücke und Corpus mammillare, giebt am medialen Rande der Hemisphäre die schwache A. communicans posterior zur Carotis ab und verläuft dann um den Grosshirnstiel, lateral vom Corpus geniculatum, auf die Dorsalseite des Fornix resp. Balkens (Fig. 11). Sie dürfte hiernach einer A. cerebri posterior γ im Sinne Hofmanns entsprechen. Auf ihrem Wege giebt sie zahlreiche Zweige ab, welche sich um die Mantelkante des Gehirnes herumschlagen und sowohl die mediale als auch den grössten Teil der konvexen Fläche der Hemisphäre versorgen;

ferner giebt sie Zweige an die vorderen Vierhügel (Figg. 9 u. 10). Das Endstück der Arterie tritt bei allen Vespertilioniden (ähnlich wie die A. cerebri anterior einzelner Formen) am lateralen Abhange der Crista galli durch die Siebplatte hindurch und endet am Septum narium (Figg. 6, 12 u. 13).

2. Rhinolophiden. Auch hier teilt sich die A. carotis communis am Innenrande des Musc. digastricus in A. carotis externa und interna.

Die A. carotis externa (Taf. XIII, XIV, Fig. 14) giebt wieder eine A. laryngea mit einem Ramus thyreoideus, eine Lingualis, Maxillaris externa, Auricularis und Temporalis profunda ab und endet als A. maxillaris interna. Diese entsendet zunächst eine A. alveolaris inferior, dann giebt sie bei Rhinolophus hipposideros in der Mehrzahl der Fälle (bei drei injizierten, mikroskopisch untersuchten Schädeln fünfmal) noch medial vom Unterkieferköpfchen die Arterie für das Auge ab (A. ciliaris communis); diese verläuft an der Schädelbasis, lateral von den Mm. pterygoidei und den Trigeminusästen, wobei sie einige feine Zweige an die Muskulatur abgiebt; weiter oralwärts schliesst sie sich dem ersten Trigeminusaste an (Taf. XXI XXII, Fig. 42), gelangt schliesslich in den Augenmuskeltrichter, lateral vom Opticus, und löst sich in mehrere hintere Ciliararterien auf. Auch hier fehlt eine A. centralis retinae; die Netzhaut ist gefässlos. (Bei der grossen Hufeisennase und bei einer Reihe von Exemplaren der kleinen Art ist der Verlauf ein anderer; s. nachstehend.)

Nun macht der Hauptstamm der A. maxillaris interna nicht die bei Vespertilio beschriebene scharfe Biegung gegen die Medianebene, gelangt auch nicht ins Schädelinnere, sondern verläuft lateral von den Trigeminusästen und den Mm. pterygoidei, zwischen diesen und dem Unterkiefer, in die Orbita (Taf. XIII XIV, Fig. 14). Auf diesem Wege giebt sie zahlreiche Zweige an die Kaumuskeln, darunter eine starke A. temporalis anterior (Taf. XXI XXII, Fig. 42), und spaltet sich schliesslich in zwei

Endäste, deren einer als A. infraorbitalis von der lateralen Seite her sich dem zweiten Trigeminusaste anschliesst (nach Abgabe einer A. palatina), während der andere dem Ramus orbitalis der Maxillaris interna entspricht. Er verzweigt sich im lateralen Teile der Orbita und giebt bei Rhinolophus hipposideros die A. ciliaris communis in jenen Fällen ab, in welchen diese nicht schon am Unterkieferköpfchen abgeht.

Die A. carotis interna giebt eine A. occipitalis ab, die sich in eine Furche hinter dem äusseren Gehörgange einbettet und in der Nackenmuskulatur endet, und verläuft dann über die knöcherne Schnecke, deren kaudaler Teil frei an der Schädelbasis vorliegt, zwischen Schnecke und Bulla tympanica hindurch in die kleine Paukenhöhle. Hier giebt sie (Taf. XIII XIV, Fig. 14) gleich im unteren hinteren Winkel der Paukenhöhle die kräftige A. stapedia ab und zieht über das Promontorium, an Kaliber sehr stark reduziert, weiter in den oberen inneren Winkel der Paukenhöhle, tritt durch die Schädelbasis und verbindet sich an der ventralen Fläche des Gehirnes mit der ihr an Durchmesser überlegenen A. communicans posterior. Das Gefäss ist also relativ noch etwas schwächer als bei den Vespertilioniden [1]).

Die A. stapedia giebt wie bei Vespertilio einen Ramus meningeus mit perforierenden Zweigen zum Musc. temporalis ab und endet wieder mit zwei Ästen; einer medialen A. ethmoi-

[1]) An den mit Kadyischer Kittmasse injizierten Exemplaren von Rh. hipposideros gelang es nicht, dieses Endstück der Carotis zu füllen, auch wenn die Stapedia, die in der Fortsetzung des proximalen Teiles der Carotis interna liegt, gut injiziert war. Doch schimmert an solchen Präparaten der distale Carotisteil als ganz feiner heller Strang durch die zarte Paukenhöhlenschleimhaut hindurch. Auch mikroskopisch ist an nicht injizierten Köpfen ein Lumen dieses Stückes nicht wahrzunehmen. Auf Grund dieser Befunde glaubte ich daher seinerzeit die Obliteration dieses Endstückes annehmen zu müssen (s. Tandler [70]). Erst Injektionen mit Eiweiss-Tusche (20) und Untersuchung an Schnittserien ergaben das oben geschilderte Resultat. Rhinolophus hipposideros nimmt also nicht durch Obliteration der Carotis eine Ausnahmsstellung unter den Chiropteren ein, wenn auch das Gefäss hier vielleicht schon am stärksten rudimentär geworden ist.

dalis auf der Siebplatte und einer lateralen A. supraorbitalis, die in Gemeinschaft mit dem ersten Aste des Trigeminus im oberen Augenlide endet. Die Teilung der Stapedia in diese beiden Endäste liegt bei Rhinolophiden nicht in der Diploë, sondern ausserhalb des Schädels. (Vgl. Taf. XXI XXII, Fig. 42.)

Die A. ciliaris communis verhält sich bei Rhinolophus ferrum equinum (ein mikroskopisch, ein makroskopisch untersuchtes Exemplar) ganz anders als bei der kleinen Art. Sie entspringt aus der Stapedia, vor deren Teilung in A. ethmoidalis und supraorbitalis, und verhält sich im übrigen wie bei Rh. hipposideros. Ein Ursprung der Augengefässe aus der A. stapedia (resp., vergleichend-anatomisch gesprochen, aus ihrem oberen Aste; s. später) ist bisher noch bei keinem Säuger beschrieben worden; doch fügt er sich ganz gut in die Reihe der bisher nachgewiesenen Formen ein (s. Tandler [70]).

Gehirnarterien. Nach Verstärkung durch die A. communicans posterior verläuft die Carotis als A. cerebri anterior an der Hirnbasis nasalwärts und giebt wieder feine Zweige an die wenig deutliche Fossa Sylvii ab; bei Rhinolophus ferrum equinum endet sie an der ventralen Fläche des Riechlappens. Bei Rh. hipposideros (Taf. XXI XXII, Fig. 42) anastomosiert sie vor dem Balkenknie mit der A. cerebri posterior, nimmt dann noch deren ventralen Endast auf und verläuft über die Crista galli empor, um an deren dorsalem Ende in die Pars nasalis ossis frontis einzutreten. In derselben, sowie im Nasenbeine, verläuft sie rostralwärts und erschöpft sich am Nasenseptum.

Die A. vertebralis ist bei Rhinolophiden relativ stärker als bei Vespertilioniden. Ihre Verzweigung an Brücke und Kleinhirn deckt sich mit der bei der letztgenannten Familie beschriebenen. Auch die A. auditiva interna verhält sich in gleicher Weise; sie teilt sich in eine mediale A. cochleae, die in der Schneckenspindel verläuft und successive ihre Zweige an die Lamina

spiralis abgiebt[1]), und einen lateralen Ast, der ausser dem Vorhofsblindsack der Schnecke auch das übrige Vestibulum versorgt.

Die A. cerebri posterior, der stärkste Ast der A. basilaris, teilt sich oberhalb des Balkens in zwei Äste, deren dorsaler sich an der medialen Fläche des Riechlappens aufzweigt (Tafel XXI XXII, Fig. 42), während der ventrale über den Balken an die Schädelbasis herabgelangt.

Bei der kleinen Hufeisennase verschmelzen die ventralen Äste beider Seiten streckenweise in der Medianebene. Sie anastomosieren dicht am Balkenknie mit der A. cerebri anterior und münden selbst, etwas weiter nasalwärts, in dieselbe.

Bei der grossen Art fehlt jede Anastomose mit der A. cerebri anterior, die, wie erwähnt, an der ventralen Fläche des Riechlappens endet. Hier zieht der ventrale Ast der A. cerebri posterior, nachdem er an die Schädelbasis gelangt ist, wieder über die Crista galli empor und gelangt an deren dorsalem Ende in die Nasenhöhle, wo er am Septum sich verteilt. Nach seiner Topographie ist dieser letzte Teil wohl als ursprüngliche A. cerebri anterior zu deuten, die durch eine Anastomose mit der Cerebri posterior in Verbindung stand; mit der Reduktion der Carotis erlangte diese Anastomose das Übergewicht, und der Ramus nasalis der Carotis erhält nun bei der einen Form hauptsächlich, bei der anderen ausschliesslich sein Blut aus der A. profunda cerebri, resp. vertebralis.

3. Entwickelung der Kopfarterien bei Mikrochiropteren. Die Entwickelung der arteriellen Gefässbahnen des Kopfes der Säugetiere ist noch sehr wenig bekannt; die darüber zerstreut vorhandenen Angaben finden sich bei Tandler (70). Gerade mit Rücksicht auf diese Publikation war es aber sehr interessant, die aus der vergleichenden Anatomie

[1]) Eine Mikrophotographie der Gefässe der Schneckenspindel findet sich in meiner Notiz über „Mikroskopische Injektionen mit Eiweiss-Tusche (20)".

gewonnenen Schlüsse am Entwickelungsgange zu prüfen. Es sei hier, soweit sich dies auf Grund meines allerdings unvollständigen Materials thun lässt, eine für die untersuchten Chiropterenarten gültige Darstellung der Entwickelung versucht.

Die drei jüngsten Embryonen von Rhinolophus (I $4^3/_4$ mm, II und III $6^1/_4$ mm Scheitel-Steisslänge) gleichen sich in Bezug auf die Arterien des Kopfes fast vollständig; der wichtigste Unterschied betrifft die Stapedia.

Alle drei Embryonen (vergl. die Profilkonstruktion von Embryo II, Taf. XXI XXII, Fig. 48) besitzen drei Aortenbogen: den Carotis-, eigentlichen Aorten- und Pulmonalisbogen. Nur ist das dorsale Schlussstück des ersteren beim jüngsten Embryo sehr stark, bei den anderen bereits reduziert (vergl. auch Textfigur 4—7, D. S.).

Die A. carotis interna verläuft beim jüngsten Embryo astlos bis zum Zwischenhirn, bei den anderen beiden Embryonen giebt sie in der Paukenhöhle eine A. stapedia ab, welche sich in zwei kurze Äste teilt — wohl die Anlagen der beiden späteren Hauptäste der A. stapedia (Textfig. 3 und die oben genannte Profilkonstruktion).

Am Zwischenhirn giebt die Carotis einen Ast nach vorne ab, der an der dorsalen Seite des Opticus vorbei bis in den Stirnfortsatz, medial vom Olfactorius, zu verfolgen ist: die A. cerebri anterior mit ihrem Ramus ethmoidalis (s. die Profilkonstruktion). Von der A. cerebri anterior geht ein Zweig ins Kolobom des Auges: die A. ophthalmia.

Nun biegt der Hauptstamm der Carotis um, giebt in der Zwischenhirnbeuge einige feinere Äste ab und verbindet sich mit der A. basilaris.

Die A. vertebralis ist bei dem jüngsten Embryo noch ein direkter Ast der Aorta; bei den beiden anderen hat sich bereits in typischer Weise die Längsanastomose zwischen den



Fig. 3.

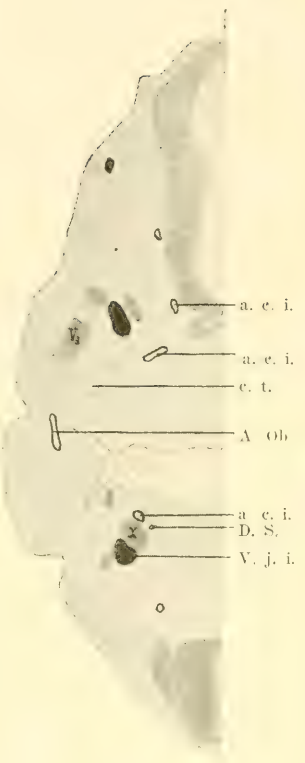

Fig. 4.

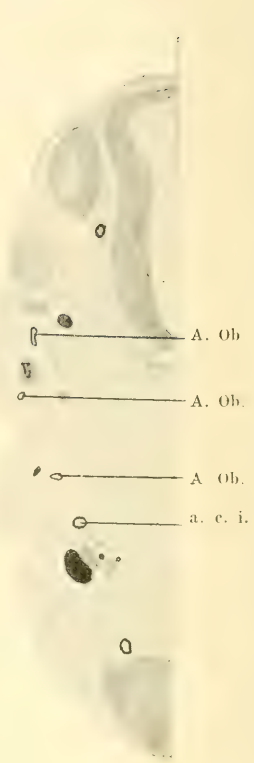

Fig. 5.

Fig. 3 bis 7.

Schnitte durch einen Embryo von Rhinolophus hipposideros von 6 1/4 mm (Embryo III), parallel dem Nachhirndach geführt. 130., 149., 164., 172. und 174. Schnitt der Serie. Zur Darstellung des Verlaufes der primären Arterie des Oberkiefers. Schnittdicke 10 μ Vergr. 30.

a. b. Art. basilaris, a. c. c. Art. carotis communis, a. c. c., a. c. i. Art. carotis ext. und int., a. l. Art. lingualis, a. st. Art. stapedia, a. v. Art. vertebralis, A. Ob. Arterie des Oberkiefers, c. t. Cavum tympani, D. S. Dorsales Schlussstück des Carotisbogens, Gb. Gehörbläschen, n. v. Nerv. vagus, Sy. Sympathicus, V. c. l. Vena capitis lateralis, V. ca. a. Vena cardinalis anterior, V. io. Vena infraorbitalis, V. j. i. Vena jugularis interna, V. K. Vene der Kiemenbogen, III. Ssp. dritte Schlundspalte. V, X, XII die Hirnnerven.

ersten sieben segmentalen Arterien[1]) hergestellt; ja sie geht noch über die siebente Arterie hinaus und führt zur Bildung der primitiven A. intercostalis suprema (Hochstetter [25]).

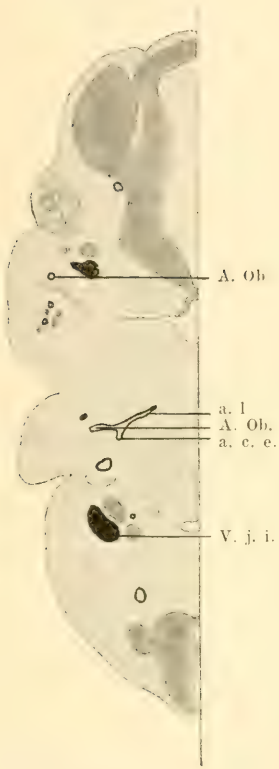

Fig. 6.

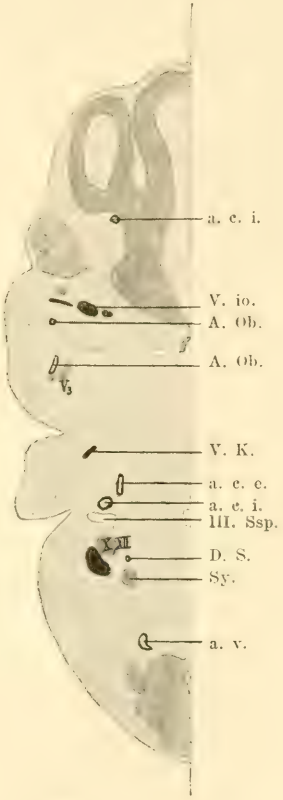

Fig. 7.

Die A. carotis ventralis (externa) hat bei diesen Embryonen einen sehr auffallenden Verlauf. (Tafel XXI/XXII, Fig. 48

[1]) Eine segmentale Arterie für den Hypoglossus (Hochstetter) konnte an diesen Stadien nicht mit Sicherheit aufgefunden werden. Der erste Cervikalnerv besitzt bei allen mikroskopisch untersuchten Mikrochiropteren nur eine ventrale Wurzel; die dorsale mit dem Ganglion findet sich nicht einmal bei den jüngsten untersuchten Embryonen. Vergl. darüber Froriep und Beck, Anat. Anz., Bd. X, 1895. An die Hypoglossuswurzeln geht bei Embryo II (Tafel, Figur 48) ein Gefässchen aus der Vertebralis.

und Textfiguren 3—7.) Nach Abgabe einer typischen feinen A. lingualis (A. l.) wendet sich der Hauptstamm stark lateralwärts (Textfig. 7, A. Ob., Arterie des Oberkiefers), verläuft im Hyoidbogen, dann, unterhalb des Einganges in die erste Kiemenspalte (äusserer Gehörgang, Textfig. 4) im Mandibularbogen bis an den dritten Ast des Trigeminus (Fig. 5 und 6), kreuzt denselben an der lateralen Seite (wobei übrigens einige feinere Äste des Nerven auch an die laterale Seite des Gefässes zu liegen kommen), Textfigur 6, verläuft eine ganz kurze Strecke am Nerven entlang proximalwärts und wendet sich dann dicht hinter dem Mundwinkel (Textfig. 5) in den Oberkieferfortsatz; dort zerfällt das Gefäss in zwei kurze Endäste, deren einer oral-, der andere kaudalwärts gerichtet ist (Tafelfig. 48). In distaler Richtung entlang dem dritten Trigeminusaste sind bei den zwei jüngeren Embryonen nur unregelmässige Blutbahnen, bei dem älteren (Embryo III) auf eine kurze Strecke ein Gefäss (Anlage des peripheren Stückes des A. alveolaris inferior) zu verfolgen.

Der Oberkieferfortsatz wird also bei diesen Embryonen, den jüngsten Stadien, zusammen mit den lateralen Teilen des Mandibular- und Hyoidbogens von einem eigenen Aste der A. carotis externa versorgt, die beiden ersten Schlundbogen ausserdem auch von der typisch entwickelten A. lingualis, welche zu den medianen Teilen der Bogen verläuft.

Ein wesentlich anderes Bild liefert der nächstältere Embryo von Rhinolophus (Embryo IV, 7¼ mm). Hier gehören Oberkiefer und Unterkiefer mit Ausnahme der Zunge wieder dem Gebiete der Carotis interna resp. Stapedia an (vergl. das Schema, Textfig. 8).

Das vorhin beschriebene Gefäss für den Oberkiefer, aus der Carotis externa, ist verschwunden; diese endet als A. lingualis (a. l.). Dafür hat sich die A. stapedia weiter entwickelt und das Gebiet des erstgenannten Gefässes übernommen. Sie zerfällt in zwei Äste, deren oberer, der A. stapedia des erwachsenen

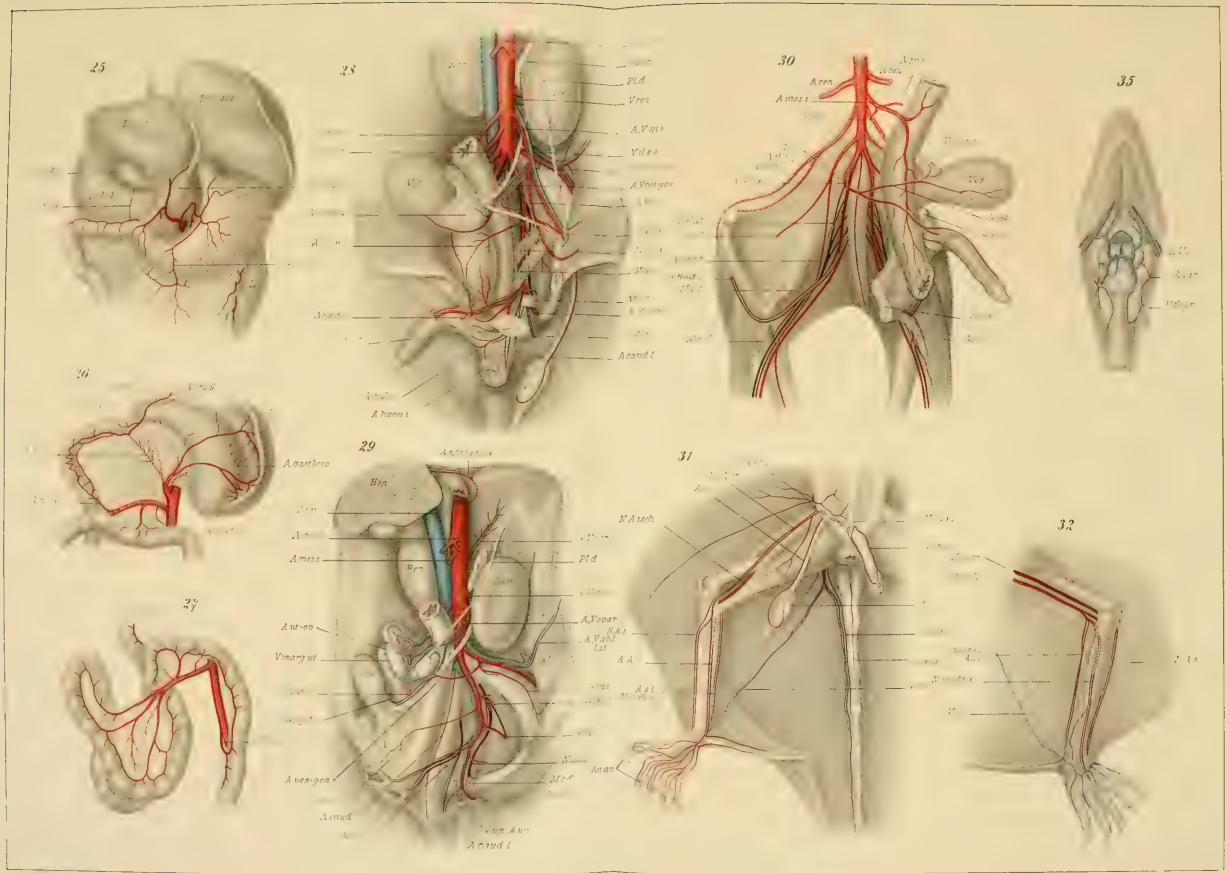

B. Keller del.

Lith. Anst. v. H. Jonas Cassel

Verlag v. J. F. Bergmann, Wiesbaden

Tieres entsprechend, oberhalb des Auges verläuf, neben dem ersten Aste des Trigeminus, und in der lateralen Nasenwand endet (r. s. a. st.). Der untere Ast giebt die A. alveolaris inferior (A. a. i.) ab und tritt selbst aus der Paukenhöhle neben dem dritten Aste des Trigeminus in die Schädelhöhle ein, liegt hier unmittelbar medial vom Ganglion Gasseri und schliesst

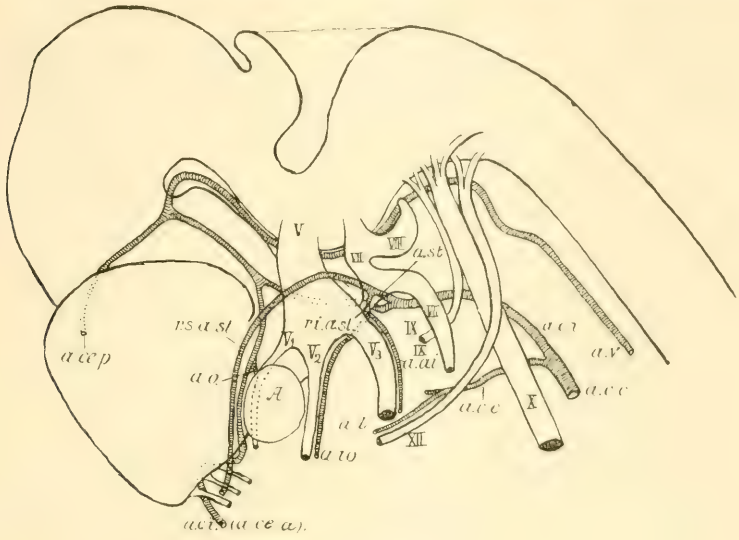

Fig. 8.

Schema der Kopfarterien eines Embryo von Rhinolophus hipposideros von 7 1/4 mm (Embryo IV).

A. Auge, a. c. c. A. carotis comm., a. c. e. A. carotis ext., a. c. i. A. carotis int., a. ce. a. A. cerebri ant., a. ce. p. A. cerebri post., a. io. A. infraorbitalis, a. l. A. lingualis, a. st. A. stapedia, a. v. A. vertebralis, r. i. a. st. Ramus inferior A. stapediae, r. s. a. st. Ramus superior A. stap.

sich dann als A. infraorbitalis (A. i.) dem zweiten Aste an. Der Ramus alveolaris inferior folgt dem Nerven an dessen kaudalem Rande bis über die Stelle hinaus, wo derselbe einen lateralwärts gerichteten feinen Ast abgiebt (N. mylohyoideus?) und begleitet dann diesen letzteren Nerven, lateral vom Meckelschen Knorpel, in das Mesoderm, während nur feine Gefässe bei dem Haupt-

stamme verbleiben. Bis in die Nähe des Endes der Arterie sind Kapillaren aus der Carotis externa zu verfolgen; eine Verbindung ist aber nicht vorhanden. Hier erfolgt jedoch später der Anschluss an die Maxillaris interna. Das Auge wird noch durch die A. ophthalmia aus der Carotis interna versorgt.

Der nächst ältere Embryo (Embryo V, 7¼ mm) ist bereits in Bezug auf die Hauptgefässe auf dem definitiven Zustande angelangt. Die A. alveolaris inferior ist vermittelst des Zweiges, der von dem gleichnamigen Gefässe des vorigen Embryo lateral vom Meckelschen Knorpel in das Mesoderm verlief, mit der A. carotis externa in Verbindung getreten. Die A. infraorbitalis hat sich mit der Alveolaris, extrakraniell, lateral vom dritten Aste, durch eine Anastomose verbunden. Das proximalste Stück der A. alveolaris inferior, wie überhaupt der ganze Anfangsteil des unteren Astes der A. stapedia, sowohl der Paukenhöhlen- als der intrakranielle Teil desselben, sind verschwunden, der Stapedia ist nur der obere Ast verblieben.

Der Oberkiefer wird jetzt ebenso wie der Unterkiefer wieder aus der A. carotis externa versorgt — während die A. lingualis unverändert blieb, hat sich die A. maxillaris interna gebildet, mit ihrem für Rhinolophiden typischen Verlaufe, ausserhalb des Schädels, lateral vom Trigeminus und vom Meckelschen Knorpel. Auch die A. ophthalmia hat jetzt Anschluss an die A. infraorbitalis gefunden und die Verbindung mit der Carotis interna verloren.

An meinem jüngsten Embryo von Vespertilio murinus (I, 9¼ mm) gestalten sich die Kopfarterien folgendermassen:

Rechterseits (Taf. XXI XXII, Fig. 49, Konstruktion der Gefässe und Nerven aus der Horizontalserie, auf die mediane Sagittalebene projiziert) verläuft die A. carotis communis an der medialen Seite des Vagus kranialwärts; an der Stelle, wo sie vom Hypo-

glossus gekreuzt wird, teilt sie sich in Carotis externa und interna; die erstere ist bei weitem schwächer als die letztere.

Die Carotis interna begiebt sich, begleitet vom N. caroticus, dem Endaste des Sympathicus, in die Paukenhöhle und liegt hier auf der knorpeligen Anlage der Schneckenkapsel. Nach Abgabe der ziemlich starken A. stapedia wendet sie sich medialwärts, durchbricht die Anlage der Schädelbasis, gelangt an die mediale Seite der Hypophyse und teilt sich in zwei Äste (Hofmanns [29] Ramus cranialis und caudalis), von welchen der stärkere nach hinten, der schwächere nasalwärts gerichtet ist. Dieser, die A. cerebri anterior (eine A. cerebri media fehlt), verläuft an der ventralen Seite des Zwischenhirnes, dann in der Furche, welche die Hemisphäre vom Zwischenhirn trennt, giebt am Austritte des N. opticus die A. ophthalmica ab und begiebt sich weiterhin an die mediale Seite des Riechlappens, um sich schliesslich wieder als Ramus ethmoidalis am Nasenseptum zu verteilen. Der zweite Ast der Carotis, die A. communicans posterior, verläuft bis in die Konkavität der Mittelhirnbeuge und vereinigt sich hier mit der A. cerebri posterior, dem Endaste der Basilaris, der in der Mantelspalte endet.

Die A. stapedia durchsetzt die Anlage des Stapes und legt sich der primären, mit dem Facialis verlaufenden Hirnvene von unten so innig an, dass sie sie einschnürt. Dann teilt sie sich in zwei Äste: einen oberen, der sich neben Facialis und Vene, dorsal vom Trigeminus in die Anlage der Meningen begiebt, lateral-ventral von der Hemisphäre und dorsal vom Auge verläuft und schliesslich an der lateralen Wand der Nasenhöhle endigt, und einen unteren Ast, der von hinten an den dritten Trigeminusast gelangt und sich teilt. Der dorsale Zweig verläuft medial vom Nerven vorbei, begiebt sich in die Schädelhöhle, schliesst sich dort dem zweiten Trigeminusaste an und verläuft in die Orbita als A. infraorbitalis. Läng des kaudalen Randes des dritten Trigeminusastes begiebt sich der ventrale der genannten

Zweige in die Anlage des Unterkiefers, anastomosiert lateral vom Meckelschen Knorpel mit der Carotis externa und setzt sich als A. alveolaris inferior an der lateralen Seite des Nerven fort.

Die Carotis externa entsteht aus der Carotis communis, wie bereits erwähnt, medial von der Kreuzung durch den Hypoglossus, und verläuft gegen den Unterkiefer. An der Kreuzungsstelle mit dem Facialis giebt sie die A. auricularis ab, welche diesem Nerven sich anschliesst, und teilt sich in A. lingualis, die dem N. hypoglossus in die Zunge folgt, und den Ramus anastomoticus zum ventralen Zweige des unteren Astes der Stapedia, also die Anlage der A. maxillaris interna.

Die A. subclavia setzt sich hauptsächlich in die A. vertebralis fort; das Stämmchen für die Extremität ist noch sehr schwach. Die Vertebralis verläuft medial von den Spinalnerven, dann eine Strecke weit mit dem ersten, wieder einer dorsalen Wurzel entbehrenden Cervikalnerven, mit dem zusammen sie die Schädelhöhle betritt und dem sie ein Zweigchen an das Gehirn mitgiebt. In der Schädelhöhle verbinden sich beide Vertebrales zur A. basilaris, die sich in der Mittelhirnbeuge wieder in die beiden Aa. cerebri posteriores teilt. Von der Basilaris entspringt ein Ästchen, das zwischen den Wurzelganglien des Vagus, resp. Glossopharyngeus und des Acustico-Facialis, kaudal vom Rautenhirnohre, an der Seitenfläche des Rautenhirnes aufwärts zieht, und ein ähnliches Zweigchen vor dem Rautenhirnohre; aus der A. cerebri posterior entsteht ein Ast, der den N. trochlearis begleitet; aus der Verbindungsstelle der A. cerebri posterior mit der A. communicans posterior, wo sich eine nicht unbeträchtliche Erweiterung des Gefässstammes findet, entstehen mehrere kleine Äste für das Mittelhirn.

Auf der linken Seite finden wir bei demselben Embryo (Vespertilio murinus I) einen wesentlichen Unterschied in dem Gebiete der Stapedia (Textfigur 9). Diese teilt sich hier nach Durchbrechung der Stapes-Anlage in zwei ungleich starke Äste.

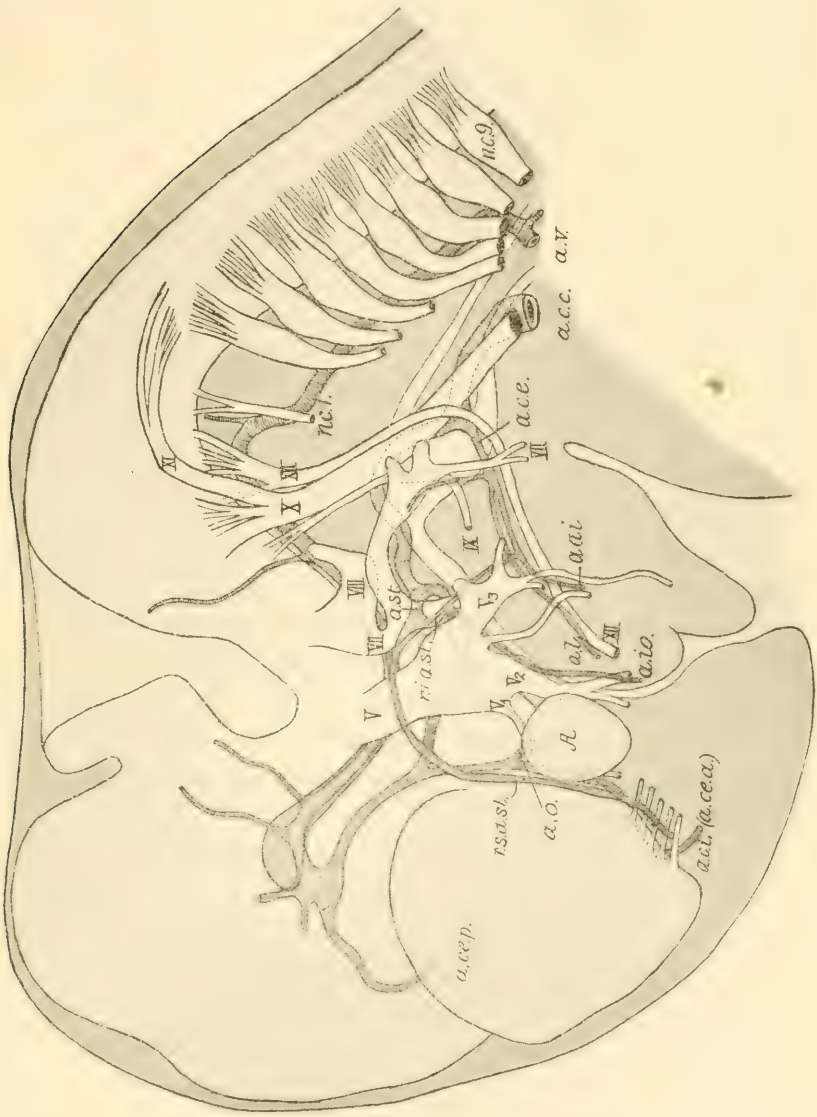

Fig. 9.

Konstruktion der Kopfarterien eines Embryo von Vespertilio murinus (Embryo I) von 9,25 mm S.-Stl. Linke Seite, Varietät. Vergr. 30. (Konstruiert aus der Frontalserie, Projection auf die mediane Sagittalebene.) n. c. 1—9 Cervikalnerven. Die übrigen Buchstaben wie in Textfig. 8.

Der obere Ast verläuft wieder in der Anlage der Meningen und endigt in der lateralen Nasenwand. Der untere Ast setzt sich ausschliesslich entlang dem dritten Trigeminusaste fort und anastomosiert wieder lateral vom Meckelschen Knorpel mit der Carotis externa, um distal davon als A. alveolaris inferior weiter zu verlaufen.

Mit dem zweiten Aste des Trigeminus verläuft bei diesem Embryo eine Arterie, welche weiter distalwärts aus der Carotis entsprungen ist, und zwar noch im Bereiche der Paukenhöhle, an der medialen Seite des N. Vidianus, knapp bevor die Carotis die noch im Stadium des Vorknorpels befindliche Hirnschale durchbricht. Dieser Ast der Carotis durchsetzt selbständig die Hirnschale, gelangt intrakraniell an das Ganglion trigemini und verläuft medial vom dritten Aste zum zweiten Ast, mit dem er sich in die Orbita begiebt.

Die Carotis externa teilt sich wieder in A. auricularis, lingualis und Anlage der A. maxillaris interna, die mit dem ventralen Aste der Stapedia (A. alveolaris inf.) anastomosiert.

Es kann keinem Zweifel unterliegen, dass das infraorbitale Gefäss dem entsprechenden Zweige der Stapedia homolog ist und nur hier einen abnormen Ursprung aus der Carotis gewann; vom intrakraniellen Teile an stimmt der Verlauf vollkommen mit dem Gefässe der anderen Seite und dem Befunde an Rhinolophus (Embryo IV). Gerade durch die Ausbildung dieser Varietät, durch Ablösung der der A. infraorbitalis von der A. stapedia, bildet aber dieser Embryo den Beweis, dass auch bei Vespertilioniden die A. alveolaris inferior ursprünglich zum Systeme der Stapedia gehört, wie bei Rhinolophiden. Wäre sie ein primärer Ast der Carotis externa, so wäre die Ausbildung einer Anastomose zur Stapedia hier unverständlich, da der Ast der Stapedia, welcher später in das System der Maxillaris interna einbezogen werden soll (A. infraorbitalis), eben hier infolge seines abnormen Ursprunges durch das Gefäss, welches von der Sta-

pedia dem dritten Aste des Trigeminus entlang verläuft, nicht an die Carotis externa angeschlossen wird.

Bei einem nur wenig älteren Embryo von Vespertilio murinus (Embryo II, 10¼ mm) haben sich zwei wichtige Veränderungen im arteriellen Systeme des Kopfes vollzogen. Der untere Ast der Stapedia ist verschwunden; die A. maxillaris interna, der Hauptast des Carotis externa, teilt sich an der Stelle, wo sie den N. mandibularis erreicht, in zwei Äste, einen absteigenden, welcher mit dem Nerven sich in die Anlage des Unterkiefers begiebt, und einen aufsteigenden, welcher sich lateral vom Meckelschen Knorpel, aber medial vom dritten Trigeminusaste in die Schädelhöhle begiebt, sich hier dem zweiten Aste des Trigeminus anschliesst und mit demselben in die Orbita zieht, an deren ventraler Seite er sich in Zweige auflöst. Einer dieser Zweige lässt sich auch bis in den Opticus, resp. das Auge verfolgen. Gleichzeitig ist der direkte Ast der Carotis interna an das Auge zu Grunde gegangen.

Die A. cerebri posterior hat sich zu einem kräftigen Gefässe entwickelt, das bis auf die dorsale Fläche des Riechlappens zu verfolgen ist. Das Kaliber der A. vertebralis und das der A. carotis externa ist bereits grösser als das der Carotis interna, deren Endast, die A. cerebri anterior, übrigens wie früher am Septum nasale endet. Eine A. cerebri media ist auch hier nicht vorhanden.

Diese Verhältnisse entsprechen bereits in allen wesentlichen Punkten dem definitiven Zustande. Später wird noch (Embryo I, 8½ mm von Vesperugo pipistrellus, einer wesentlich kleineren Art; der Embryo ist bereits beträchtlich weiter in der Ausbildung seiner Organe vorgeschritten als der grössere Embryo II von Vespertilio murinus) die Teilung (des oberen Astes) der Stapedia am distalen Ende in einen Ramus supraorbitalis und ethmoidalis, der sich an die Siebplatte begiebt, deutlich, und es wird das Übergewicht der Vertebralis und A. cerebri posterior

über die Carotis interna und A. cerebri anterior noch ausgesprochener. Die A. cerebri posterior verlängert sich bei Vespertilioniden schliesslich (Vesperugo pipistrellus, Embryo II und III) bis in die Nasenhöhle, an das Septum. Aus der A. cerebri anterior entwickeln sich Äste für die seichte Bucht der Fossa Sylvii; bei Vespertilio murinus und Plecotus auritus geht schliesslich offenbar der nasale Abschnitt der Carotis interna (Ramus ethmoidalis a. cerebri ant.) zu Grunde, während er bei Rhinolophiden an die A. cerebri posterior übergeht (s. S. 238). Ebenso verschwinden die retinalen und Glaskörpergefässe, und es bleibt nur eine A. ciliaris communis übrig, die der A. maxillaris interna (oder stapedia) angehört.

Der hier dargestellte Entwickelungsgang der Kopfgefässe kann wohl vorläufig nur für die Chiropteren Giltigkeit beanspruchen; er ist auch noch in manchen Punkten der Vervollständigung bedürftig. Das primäre Gefäss des Oberkieferfortsatzes sowie der seitlichen Teile des Mandibularbogens (also des eigentlichen Kieferapparates) ist ein Ast der Carotis externa; er verschwindet wieder, und wir finden später das von Tandler (70) supponierte Stadium einer Stapedia mit zwei Hauptästen, einem supraorbitalen und einem infraorbitalen. Diesem letzteren ist aber bei Chiropteren-Embryonen, abweichend vom Tandlerschen Schema, auch die A. alveolaris inferior angeschlossen, so dass wieder der Kieferapparat von einem Gefässe, dem unteren Aste der Stapedia, versorgt wird. Die Stapedia ist das Gefäss des ganzen vom Trigeminus innervierten Gebietes.

Das Auge gehört, in Übereinstimmung mit dem citierten Schema, bei allen jungen Embryonen dem Gefässgebiete der Carotis interna an; die Versorgung aus dem Ramus orbitalis der Maxillaris interna ist sekundär.

Inwieweit hier der Entwickelungsgang durch kainogenetische Erscheinungen beeinflusst ist, müssen allerdings erst auf breiterer Basis durchgeführte Untersuchungen lehren. Die getrennte Ver-

sorgung der Zunge aus der Carotis externa, des Unterkiefers aus der Carotis interna (Stapedia) hat ihr Analogon bei Reptilien; bei Ophidiern [Rathke (61)] entspringt die A. alveolaris inferior („A. maxillaris inferior") aus der Carotis facialis, einem Aste der Carotis interna. Dieses Verhalten tritt schon in ziemlich frühen Embryonalstadien auf, wie ich mich selbst (22) überzeugen konnte.

Hervorzuheben wäre endlich nochmals die Thatsache, dass bei jungen Embryonen der Stirnfortsatz, später (bei einer Reihe von Arten auch im ausgewachsenen Zustande) der Bereich des Septum narium von dem Endaste der Carotis interna, dem Ramus ethmoidalis der A. cerebri anterior, aus der Schädelhöhle heraus versorgt wird, dass sich also hierin ein frühembryonaler Befund dauernd erhält. Die Riechgrube bildet die laterale Grenze des Gefässgebietes der Carotis interna am vorderen Körperpole.

B. Makrochiroptera.

Die Kopfarterien von Pteropus edulis hat Tandler (70) ausführlich beschrieben und abgebildet; seine Darstellung lautet folgendermassen:

„Die Arteria carotis communis zieht astlos bis in die Höhe des Larynx, wo sie aus ihrer vorderen Wand die Arteria thyreoidea, aus ihrer hinteren Wand einen mässig starken Ast für den Musculus sternocleidomastoideus entlässt.

„Die Arterie zieht hierauf kranialwärts weiter und wird vom mächtigen Musculus biventer gedeckt und an derselben Stelle vom Nervus hypoglossus gekreuzt. Präpariert man den Biventer ab, so ergiebt sich folgendes Verhältnis:

„Gerade an der Kreuzungsstelle mit dem Hypoglossus teilt sich das Gefäss in drei fast gleich starke Äste. Ganz nach vorne zieht zusammen mit dem Nervus hypoglossus die Arteria lin-

gualis, die noch an ihrer Entstehungsstelle eine schwache Arteria laryngea abgiebt.

„In der Fortsetzung des Hauptstammes zieht aufwärts die Arteria carotis externa, währenddem fast rechtwinkelig nach hinten die Arteria carotis interna abbiegt.

„1. Die Arteria carotis externa: Diese Arterie giebt, am oberen Rande des Biventer angelangt, nach vorne die Arteria maxillaris externa ab. Diese ist ziemlich schwach, entlässt die kleine Arteria submentalis und gelangt am vorderen Rande des Masseter über den Unterkiefer ins Gesicht.

„Die Carotis selbst zieht in der Fossa retromandibularis aufwärts, liegt hierauf zwischen hinterem Unterkieferrand und Meatus auditorius externus und giebt hier nebst einigen Ästen an die Drüse und an die Muskulatur die beiden Aurikular-arterien ab. Unmittelbar am Unterkieferköpfchen biegt sie medialwärts um und verschwindet als Arteria maxillaris interna hinter dem Unterkiefer. An der Biegungsstelle entlässt sie noch die ganz schwache Arteria temporalis superficialis und die etwas stärkere Transversa faciei.

„Arteria maxillaris interna: Nach einem ganz kurzen Verlaufe an der medialen Seite des Unterkiefers teilt sich diese Arterie in zwei Äste:

„Der eine Ast kommt lateral vom dritten Trigeminusaste zu liegen und spaltet sich nach kurzem Verlaufe in die Arteria alveolaris inferior, die mit dem Nervus mandibularis in den Unterkiefer zieht, und die Arteria temporalis profunda.

„Der andere Ast, der den Hauptanteil des Gefässes bildet, zieht medialwärts, umgreift den dritten Trigeminusast von hinten und kommt an dessen mediale Seite zu liegen. Er tritt nun in einen Kanal an der Schädelbasis, durchzieht ihn und gesellt sich zum zweiten Aste des Trigeminus. An dieser Stelle wäre zu bemerken, dass dieser Canalis pterygoideus in seiner oberen Wand vollkommen defekt ist, also am macerierten Objekte nur

eine Knochenrinne an der Schädelbasis vorstellt, die intra vitam zum Kanal ergänzt wird.

„Am injizierten Objekte ist daher dieser Anteil der Arterie von der eröffneten Schädelbasis durch die Dura mater hindurch sichtbar. (Ich möchte diesen Kanal für das Analogon des Canalis pterygoideus der anderen Tiere halten, da er einerseits noch der Pars pterygoidea angehört, andererseits dasselbe Stück der Arteria maxillaris interna beherbergt, das bei anderen Tieren zweifellos durch den Canalis pterygoideus zieht.)

„Bevor die Arterie diesen Kanal betritt, giebt sie einen kleinen Ast nach rückwärts ab, der durch die bei diesen Tieren weit offen bleibende Fissura Glaseri zieht, noch schnauzenwärts vom Stapes, also im vorderen oberen Winkel der Paukenhöhle nach aufwärts umbiegt, das Tegmen tympani durchbricht und zur Arteria meningea media wird.

„Dort, wo die Arteria maxillaris interna den Canalis pterygoideus verlässt und an die untere membranöse Wand der Orbita gelangt, teilt sie sich in zwei Hauptäste:

„Der eine zieht, die Richtung des Stammes beibehaltend, mit dem zweiten Aste des Trigeminus durch den kurzen Canalis infraorbitalis ins Gesicht. Auf dem Wege dahin giebt dieses Gefäss die Arterien für den Gaumen und die Nasenhöhle nebst der Arteria buccolabialis ab.

„Der zweite Ast repräsentiert den Ramus orbitalis; er gelangt im hinteren Abschnitte der Orbita, die membranöse untere Wand derselben durchsetzend, unter Abgabe einer Reihe von Zweigen an die untere Augenmuskulatur über den Opticus hinweg, und spaltet sich, oberhalb desselben gelegen, nachdem er Rami musculares an die oberen Augenmuskeln abgegeben hat, in die Arteria frontalis, lacrymalis und ethmoidalis. Er zeigt auch eine Anastomose mit der schwachen Arteria ophthalmica und hilft auf diese Weise die Arteriae ciliares bilden.

„Die bisher beschriebenen Gefässverhältnisse sind — wie das beifolgende Schema (Textfigur 10) zeigt — auf folgende Weise zu erklären:

„Die Arteria maxillaris interna besteht aus zwei Stücken, von denen das eine, umfassend die Arteriae temporalis profunda und alveolaris inferior, dem Gefässgebiete der Carotis externa angehört. Es liegt auch lateral vom dritten Trigeminusaste.

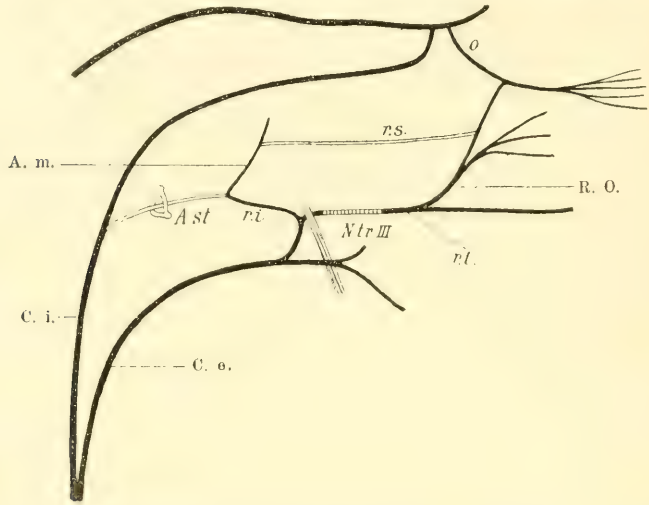

Fig. 10. Schema der Kopfarterien von Pteropus edulis. Kopie nach Tandler [70]. A. m. Art. meningea media, A. st. Art. stapedia, C. e. Art. carotis externa, C. i. Art. carotis interna, N. tr. III dritter Trigeminusast, o. Art. ophthalmica, r. i. Ramus inferior, r. o. Ramus orbitalis, r. s. Ramus superior art. staped. Die durchbrochene Stelle vor dem Nerven bedeutet den Durchtritt der Arterie durch den Canalis pterygoideus (resp. das Cavum cranii).

„Der Abschnitt, welcher den dritten Trigeminusast von rückwärts umgreift, ist der Kommunikationsast zwischen dem distalen Abschnitte der Arteria stapedia und dem Endaste der Arteria carotis externa. Der zweite Abschnitt der Carotis externa, der medial vom dritten Trigeminusaste liegt, gehört schon dem stapedialen Gefässe an, das bei diesen Tieren derart erhalten bleibt, dass von der Teilungsstelle in Ramus superior und inferior distal das Gefäss persistiert, während sein proxi-

maler Abschnitt bis zu seinem Ursprunge aus der Carotis interna zu Grunde geht.

„Die Arteria meningea media ist zusammengesetzt aus einem Stücke des Ramus inferior und einem Stücke des Ramus superior der Arteria stapedia und aus der auch sonst aus dem Ramus superior entspringenden meningealen Ramifikation.

„Der Ramus orbitalis verbindet auch hier, wie des öfteren beschrieben, die Arteria maxillaris interna und den Ramus superior der Arteria stapedia; die oberen orbitalen Gefässe entsprechen dem distalen Ende der Arteria stapedia.

„2. Arteria carotis interna: An der Ursprungsstelle dieses Gefässes entsteht in dem Winkel zwischen ihm selbst und der Carotis externa eine ganz schwache Arteria occipitalis, welche, die Carotis interna lateralwärts kreuzend, nackenwärts zieht und hier sofort endet.

„Die Arterie carotis interna selbst zieht, vom Nervus caroticus des Sympathicus begleitet, gegen die Schädelbasis. Hier erreicht das Gefäss die untere häutige Wand des Cavum tympanicum, biegt an derselben medialwärts, von unten her vollkommen frei zugänglich, um und gelangt auf diese Weise bis an die Schläfenbeinspitze. Nun wendet sich das Gefäss plötzlich aufwärts und gelangt in das Schädelinnere, wo es in einer seichten Furche zur Seite der flachen Sella turcica nach vorne verläuft. Im ganzen ist die Arteria carotis interna schwächer als die Carotis externa. Das Gefäss verlässt ziemlich weit vorne medial vom Trigeminus den Sinus cavernosus und implantiert sich im Circulus arteriosus.

„Die Arteriae vertebrales sind sehr stark und vereinigen sich zur Arteria basilaris, die sich am vorderen Ende des Clivus in die beiden mächtigen Arteriae communicantes posteriores spaltet. Diese sind so stark, dass die Arteria cerebri posterior als ein Seitenzweig derselben erscheint, ziehen längs der Sella turcica nach vorne und nehmen die Ar-

teria carotis interna auf. Ein Stück vor der Mündungsstelle dieses Gefässes zweigt aus dem Circulus die schwache Arteria ophthalmia ab, hierauf teilen sich die Communicantes in die Arteriae fossae Sylvii und Arteriae corporis callosi, von denen die beiden letzteren miteinander in Verbindung stehen.

„Die Tiere haben also einen vollkommen geschlossenen Circulus arteriosus, der in seinen Verhältnissen dem der Halbaffen am nächsten steht."

In seinem Resumé hebt Tandler noch hervor, dass sich die Ordnung der Chiropteren „bezüglich ihrer Schädelarterien ziemlich gut an die der Insektivoren anschliessen lässt".

Zur Ergänzung sei hier noch folgendes bemerkt: Die Carotis interna tritt in die Schädelhöhle durch das Foramen lacerum; sie durchbohrt nicht wie bei Vespertilioniden das Keilbein. Die A. cerebri anterior, also der Endast der Carotis interna, endet auch bei Pteropus mit einem Ramus ethmoidalis am Septum narium, ausserhalb der Schädelhöhle; sie ist auch hier nicht nur Hirngefäss, sondern Arterie des Stirnfortsatzes. Inwieweit auch bei Pteropiden die A. alveolaris inferior ursprünglich dem System der Stapedia und nicht dem der Carotis externa angehört (vergl. die Entwickelung der Kopfarterien bei Mikrochiropteren), lässt sich ohne embryonales Material nicht sicher entscheiden.

Tandler betrachtet, und wohl sicher mit Recht, das intrakranielle Stück der A. maxillaris interna, zwischen Foramen ovale und Fissura orbitalis, das sich bei Pteropiden und Vespertilioniden in gleicher Weise findet, als Analogen des Stückes, das bei anderen Tieren durch den Canalis pterygoideus verläuft. Es liegt bei den Chiropteren in einer seichten Furche an der Schädelbasis, medial vom Ganglion trigemini. Nun finden wir schon bei ziemlich jungen Embryonen und zwar sowohl bei Vespertilio (Embryo I und II) als bei Rhinolophus (Embryo IV), dass das Gefäss intrakraniell, neben dem Ganglion, liegt. Dem embryonalen Befunde würde also nicht

die Annahme eines Canalis pterygoideus mit Dehiscenz der oberen Wand, sondern eher die seiner sekundären Entstehung bei anderen Tieren durch Abdrängung der Arterie von der Schädelhöhle entsprechen.

Bei Cynonycteris sp. ist das Verhalten der Kopfarterien mit dem bei Pteropus übereinstimmend. Nur wird der Musc. sternocleidomastoideus hier aus einem kleinen gemeinschaftlichen Stamme auch für die kleine Glandula thyreoidea versorgt. Die A. meningea media giebt auch hier, wie bei Mikrochiropteren der Ramus meningeus der Stapedia, einzelne Zweige ab, die das Scheitelbein durchbohren und in den Musc. temporalis eintreten.

C. Zusammenfassung.

Die Reduktion der Carotis interna und das Übergewicht der Vertebralis ist allen Chiropteren gemeinsam; bei allen erreicht die Carotis interna (mindestens im Embryonalstadium) mit ihrem Endzweige das Septum narium. In Bezug auf die A. maxillaris interna stehen Pteropus und Vespertilioniden, bei denen dieselbe medial vom Trigeminus, in der Schädelhöhle, verläuft, einander sehr nahe, während sie bei Rhinolophiden lateral vom Nerven und extrakraniell liegt; bezüglich der A. stapedia hingegen, resp. ihres oberen Astes, gehören wieder die Mikrochiropteren zusammen, da hier das Gefäss aus der Carotis interna kommt und den Stapes durchsetzt, während es bei Pteropiden an die Maxillaris interna, den unteren Ast der Stapedia, angeschlossen ist. Die A. ophthalmica ist nur bei Pteropiden erhalten, während ihr Gebiet bei Mikrochiropteren an den unteren oder (Rhinolophus ferrum equinum) an den oberen Ast der Stapedia übergegangen ist.

Die Begründung der Auffassung der A. maxillaris interna als unteren Astes der Stapedia wird durch die Entwickelungsgeschichte geliefert.

b) Arteria subclavia.

Der Verlauf der A. subclavia über die erste Rippe ist durch die eigentümliche Stellung des Schultergürtels der Chiropteren in besonderer Weise modifiziert. Wie am Schlusse dieser Untersuchungen ausgeführt werden soll, ist das Schultergelenk und damit die Axilla stark dorsalwärts, die Wirbelsäule am Übergange des Halssegmentes in das Brustsegment stark ventralwärts verschoben, sodass besonders bei Mikrochiropteren eine Verbindungslinie der Schultergelenke weit hinter die Wirbelsäule fällt — eine Erscheinung, die aus dem Flugvermögen zu erklären ist. Sie ist bei den Mikrochiropteren viel ausgeprägter als bei Pteropiden; und die besonderen Gefässverhältnisse, welche auf diese Lage des Schultergürtels zurückzuführen sind, finden sich daher in voller Ausbildung nur bei den insektenfressenden Arten.

A. Mikrochiroptera.

Vespertilioniden. Alle untersuchten Vespertilioniden verhalten sich in Bezug auf den Verlauf der Subklavia und ihrer Äste ganz gleich; die nachstehende Beschreibung gilt daher für sämtliche Arten.

Da die Wirbelsäule an der oberen Brustapertur gegen den Thoraxraum stark vorspringt, besitzt die obere Brustapertur an ihrem dorsalen Umfange einen tief herzförmigen Ausschnitt; die Richtung des Abganges der ersten Rippen ist schief dorsalwärts gerichtet.

Die A. subclavia liegt zunächst der Wirbelsäule an und nimmt dann, um in die stark dorsalwärts verschobene Axilla zu gelangen, einen zunächst fast rein dorsalwärts gerichteten Verlauf (Taf. XIX XX, Fig. 45). Sie entfernt sich dabei nicht von der hinteren Thoraxwand, verläuft also nicht über die Pleurakuppel[1]), sondern liegt zunächst dem Köpfchen der ersten Rippe

[1]) Die Lunge trägt auch keinen Eindruck der Arterie (Narath [55]).

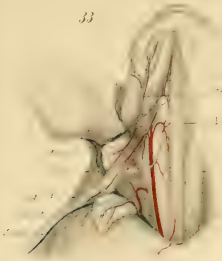

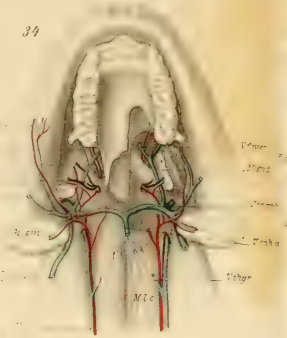

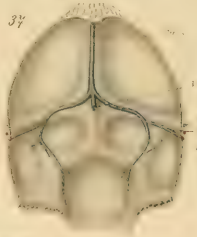

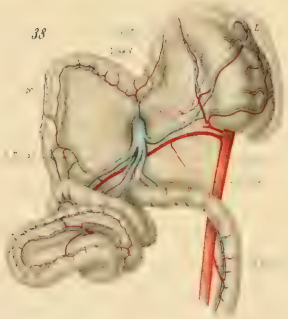







Fig 33-39 F. Kolbe, Fig 40-47 O. Grosser del.

Lith. Inst. v. Bohnes Cassel

Verlag v. J. F. Bergmann, Wiesbaden

nahe an (Taf. XV XVI, Fig. 20) und kreuzt die Rippe knapp an der Wirbelsäule.

Der erste Ast der Subklavia ist die A. vertebralis, die ein sehr starkes Gefäss darstellt. Sie tritt in das Foramen transversarium des sechsten Halswirbels ein und entlässt auf ihrem Verlaufe durch die Querfortsatzlöcher zwischen je zwei Wirbeln feine Rami spinales. Zwischen Atlas und Hinterhaupt giebt sie einen kräftigen Muskelast ab, der sich unter dem Cucullaris verteilt. Er zerfällt in einen absteigenden und und einen medialwärts gerichteten Ast; der letztere verläuft entlang der Linea nuchae. Dann durchbohrt die Vertebralis die Dura mater und verzweigt sich am Gehirn (s. vorne S. 233).

Gegenüber der A. vertebralis entspringt die A. intercostalis suprema. Dieselbe ist ziemlich variabel; sie versorgt rechterseits meist drei (2. bis 4.) Interkostalräume, kann aber auch aus der Aorta thoracica entspringen. Linkerseits scheint sie typisch nur für den zweiten Interkostalraum bestimmt zu sein. Die A. intercostalis prima wird links, wie es scheint, bei allen Arten, rechts bei allen mit Ausnahme von Vespertilio murinus von der A. mammaria interna (s. das.) verdrängt und entfällt (Genaueres s. bei den Interkostalarterien S. 277 ff.).

Die A. mammaria interna entspringt knapp vor der Kreuzung der ersten Rippe durch die A. subclavia. Auch sie verläuft nicht über die Pleurakuppel; sie müsste dabei den breitesten Durchmesser der tief herzförmig ausgeschnittenen oberen Brustapertur überbrücken; sondern sie zieht an der seitlichen Brustwand, über die erste Rippe zum ersten Interkostalraume und läuft nun, diesem von innen fast in seiner ganzen Länge aufgelagert, in medialwärts konkavem Bogen bis an die dorsale Fläche des breiten Manubrium sterni. Sie nimmt dabei, wie die Lage, so auch die Funktion der ersten Interkostalarterie ein und verdrängt mit ihren Zweigen auch die zweite aus dem ventralen Teile ihres Interkostalraumes (Taf. XV XVI, Fig. 22).

Die Mammaria giebt zunächst ein feines Zweigchen an die obere Hohlvene sowie an die Winterschlafdrüse an der Herzkrone, dann Zweige an den Interkostalraum ab und entsendet auf dem Manubrium einen starken kranial gerichteten Ast (Ramus pectoralis, Tafel XIII/XIV, Fig. 15 und Tafel XV/XVI, Fig. 22), der sich am Sternalansatze des Pectoralis maior verteilt und eine A. sterno-hyoidea (A. s. h. Taf. XIX XX, Fig. 33) für den gleichnamigen Muskel abgiebt. Der Hauptstamm der Mammaria zieht am lateralen Rande des Sternum abwärts und giebt für die einzelnen Interkostalräume Rami intercostales anteriores sowie zwischen je zwei Rippen Rami perforantes pectorales an den Muskel ab. Den Zwerchfellansatz durchbohrt das Gefäss und entsendet dabei Ästchen an denselben (Tafel XV XVI, Fig. 24); dann teilt es sich, indem ein Ast, der die Richtung des Hauptgefässes beibehält, als A. epigastrica superior in den Rectus abdominis eindringt, ein anderer dem Zwerchfellansatze entlang lateralwärts abweicht und sich successive an der vorderen Bauchwand verzweigt (A. musculophrenica; Taf. XV XVI, Fig. 22).

Die A. subclavia tritt nun in die hintere Scalenuslücke ein. Den Angaben Maisonneuves (51) über die Musculi scaleni kann ich nicht beistimmen; er giebt an, dass bei Vespertilio murinus der Musc. scalenus anterior vollständig fehle, und bezeichnet daher das Homologon des M. scalenus medius als M. sc. anterior. Doch konnte ich deutlich jedesmal bei Vespertilio murinus einen schwachen platten Muskel nachweisen, der von den Querfortsätzen der Halswirbel vor dem Plexus brachialis und der Arterie, hinter der Vene zur ersten Rippe verlief. Bei Vesperugo noctula ist der Muskel bis auf einige sehnige Verstärkungen in einer fascienartigen Bindegewebsplatte, die vor dem Plexus und der Arterie liegt, reduziert.

Jenseits der Skalenuslücke entspringt aus der Arterie ein sehr starkes Gefäss; dasselbe verzweigt sich im seitlichen Halsdreieck und am Nacken und kann daher als A. cervicalis

bezeichnet werden. (Taf. XIII XIV, Fig. 15). Sie teilt sich in einen ventralen und dorsalen Ast. Der erstere endet an dem Lappen der dorsalen Winterschlafdrüse, welcher bis an die obere Brustapertur reicht (vergl. auch Tafel XIX XX, Fig. 33 und Robin [64]), und giebt Zweige an den kranialen Rand des M. pectoralis maior und eine feine Arterie entlang der V. cephalica in den vorderen Rand des Propatagium[1]) ab (A. marginalis propatagii). Der dorsale Ast krümmt sich um den lateralen Rand der Skalenusgruppe und des Musc. levator scapulae herum, tritt von oben an die dorsale Winterschlafdrüse heran und zerfällt an ihrer Oberfläche in seine Endäste für diesen Fettkörper. Zweige dieser Arterie sind ein Ramus suprascapularis, der mit dem Nervus suprascapularis unter dem Ligamentum transversum scapulae in die Fossa supraspinata gelangt, und ein Ast für den Musc. cucullaris. So versorgt die A. cervicalis die Gebiete, welche beim Menschen den Aa. cervicales, transversa scapulae und colli zufallen, und ausserdem den grossen Fettkörper zwischen den Schulterblättern; daraus erklärt sich ihre Stärke.

Nun gelangt die A. subclavia unter den breiten Musc. subclavius, den sie versorgt, und die Clavicula, und wird zur A. axillaris. Diese entsendet sofort eine Reihe kräftiger Muskeläste (Tafel XIII/XIV, Fig. 15).

Zunächst entspringt hier eine starke A. pectoralis (A. thoracalis anterior), welche sich an der Innenseite des Musc. pectoralis maior verzweigt; ferner ein kräftiges Gefäss, welches an den Rhomboidei, dem Levator scapulae und dem Latissimus dorsi endet; es giebt für den Musc. subscapularis einen Ast ab, der mit dem Nerven sich in den Muskel einsenkt, ferner ein Zweigchen dorsal vom Plexus brachialis an die Scaleni. Auch

[1]) Nach Kolenati wird die Flughaut eingeteilt in das Propatagium kranial von der vorderen Extremität, das Plagiopatagium, zwischen den beiden Extremitäten und das Uropatagium, zwischen hinterer Extremität und Schweif.

eine kräftige A. thoracalis lateralis zweigt am lateralen Rande des M. subclavius von der A. axillaris ab; sie läuft mit dem gleichnamigen Nerven an der Seitenfläche des Thorax über den Musc. serratus anterior herab, dringt in den Muskel ein und verzweigt sich im Muskelfleische selbst.

In geringer Entfernung von hier entspringt zunächst eine A. circumflexa scapulae, welche sich an der ventralen Fläche des Musc. teres maior und infraspinatus verzweigt und mit der A. suprascapularis ein Rete scapulare bildet, ferner eine selbständige A. thoraco-dorsalis, welche sich an der ventralen Fläche des Latissimus dorsi, und zwar entlang dem axillaren Rande, erschöpft, endlich eine kräftige A. bicipitalis für den stark entwickelten Musc. biceps brachii. Unmittelbar darauf erfolgt der Zerfall der A. axillaris in die langen Arterienstämme der Extremität.

Rhinolophiden. A. subclavia und axillaris verhalten sich samt ihren Verzweigungen fast genau so wie bei Vespertilioniden. Zu erwähnen wäre, dass bei Rhinolophus hipposideros der Ast der A. mammaria interna, welcher vom Processus xiphoideus dem kostalen Ursprunge des Zwerchfelles entlang verläuft, relativ stärker entwickelt ist; ferner hat die A. cervicalis einen etwas abweichenden Verlauf. Sie giebt zunächst Rami pectorales und einen kräftigen Zweig an Mm. rhomboidei und M. latissimus dorsi (an dessen ventrale Fläche) ab, beschreibt dann einen weiten, lateralwärts gerichteten Bogen bis an das Acromion, entlässt die A. suprascapularis und endet rückkehrend an der dorsalen Winterschlafdrüse und am M. levator scapulae.

Die A. ulnaris entspringt schon hoch oben in der Axilla, zusammen mit der A. thoracalis anterior (Tafel XV/XVI, Fig. 18). Über ihren Verlauf siehe die A. brachialis der Rhinolophiden.

B. Makrochiroptera.

Bei Pteropiden ist die Axilla, wie eingangs erwähnt, weniger weit dorsalwärts verschoben, die Halskrümmung der Wirbelsäule nicht so ausgesprochen. Damit entfällt auch der dorsalwärts gerichtete Verlauf der A. subclavia, diese zieht über den hinteren Umfang der Pleurakuppel[1]) und kreuzt die erste Rippe weiter vom Köpfchen entfernt als bei Mikrochiropteren.

Die A. mammaria interna entspringt wieder unmittelbar an der ersten Rippe und verläuft an deren oberem Rande: sie ersetzt die erste Interkostalarterie nicht ganz und diese ist daher, wenn auch rudimentär, stets beiderseits als Zweig der A. intercostalis suprema vorhanden. Es erklärt sich dies einerseits aus der weniger ausgesprochenen dorsalen Verlagerung der A. subclavia und andrerseits vielleicht auch aus den grösseren Dimensionen der ersten Rippe und des Interkostalraumes, die eher eine eigene Arterie notwendig machen.

Mit der A. vertebralis zusammen entspringt eine A. cervicalis profunda (Taf. XV XVI, Fig. 16), die an Kaliber der A. vertebralis selbst kaum nachsteht. Sie tritt zwischen den Wurzeln des Plexus brachialis (zwischen 7. und 8. Cervikalnerven) hindurch, verläuft dorsal von den Mm. scaleni (ein Scalenus anterior fehlt hier), giebt Zweige an den M. levator scapulae und verläuft dann parallel mit der A. subclavia, aber dorsal vom Plexus brachialis. Unterhalb der Clavicula teilt sie sich in einen Zweig für den Musc. subscapularis und die A. thoracalis lateralis, die sich dann weiterhin wie bei Vespertilioniden verhält.

Die genaueren Details der Verzweigung der Äste der A. subclavia im Thorax von Pteropus medius finden sich bei Alcock (1). Nach seinen Angaben entspringen zunächst von der Art.

[1]) „Der apikale Lappen der Lunge . . . trägt an seiner medialen Seite eine tiefe Furche für die V. cava superior und die Subclaviagefässe" Narath (55).

anonyma kleine Rami mediastinales, von der A. subclavia zuerst die A. mammaria interna, dann die Vertebralis (zusammen mit der vorhin als A. cervicalis profunda bezeichneten Arterie, deren Verlauf aber nicht weiter beschrieben wird), dann eine A. thyreoidea (?), dann erfolgt nach Alcock der Übergang in die A. axillaris.

Die A. mammaria interna ist nach Alcock rechts etwas stärker und liegt an der Aussenseite ihrer Vene. Gegenüber dem Ansatze des sechsten Rippenknorpels teilt sie sich in eine A. musculophrenica und eine (etwas stärkere) A. epigastrica superior. Ihre Zweige sind 1. ein Zweig, der vorwärts einwärts zum suprasternalen Ausschnitte geht und sich in Gefässe für den oberen Teil der Thymus, Trachea, die kaudalen Muskeln des Zungenbeines, den vorderen Teil der Pleura und die Clavicula teilt, 2. ventrale perforierende Zweige für die Muskeln an der Aussenseite des Thorax und zwar für den ersten Zwischenrippenraum zwei, für die übrigen nur je eine solche Arterie, 3. ventrale Interkostalarterien, und zwar (mit Ausnahme des ersten) zwei für jeden Interkostalraum, die gesondert aus der Mammaria entspringen. Die Äste am kranialen Rande der Rippe sind sehr dünn. Eine A. pericardiacophrenica fehlt.

Die A. intercostalis suprema, die entweder einen oder zwei Interkostalräume versorgt, entspringt nach demselben Autor aus der A. vertebralis.

Endlich giebt Alcock noch die genauen Längen der einzelnen Stämme und Zweige in mm an.

A. brachialis.

A. Mikrochiroptera.

Litteratur: Meckel (53) beschreibt die Armarterien der Chiropteren wie folgt: „Bei den Fledermäusen spaltet sich . . . die Schlüsselpulsader in der Achselgegend in zwei Stämme.

Der grössere versorgt die Brustmuskeln, der kleinere die übrigen Abschnitte der vorderen Extremität. Er teilt sich in der Mitte des Oberarmes in zwei gleiche Äste, von denen der vordere die Streckmuskeln des Vorderarmes, der hintere die Flughaut und die Hand versieht. Jener ist wohl Speichenpulsader, dieser Ellbogen- und Zwischenknochenpulsader." Die Beschreibung stimmt zwar nicht ganz mit meinen Befunden, doch ist wenigstens die Homologisierung der A. radialis und die Annahme, dass in dem anderen Aste auch die A. interossea vertreten sei, sicher richtig.

Hyrtl (34, 36) bezeichnet das Hauptgefäss der oberen Extremität, das durch eine Anastomose mit der V. cephalica verbunden ist, als A. radialis; über die Verzweigung der A. brachialis macht er nur gelegentlich (35) folgende kurze Angabe „Eine Annäherung zu strahligen Wedeln finde ich in den Armarterien der Chiropteren, indem die hohe Teilung der Art. brachialis mit einer wiederholten Bifurkation ihrer Äste sich kombiniert." Die Bezeichnung des Hauptgefässes als A. radialis ist aber zu verwerfen, da es mit dem N. medianus verläuft.

Owen (58) stellt die Verzweigung der Armgefässe ähnlich dar wie Meckel: „In Bats the brachial artery bifurcates about the middle of the humerus: the deaper-seated division supplies the extensors of the forearm". Doch fand ich in allen Fällen wie Hyrtl eine sehr hoch, noch in der Axilla gelegene Teilung der A. brachialis.

Material. Ausser den injizierten und makroskopisch präparierten Exemplaren wurde die obere Extremität von Vesperugo noctula und pipistrellus, Rhinolophus hipposideros und ferrum equinum mikroskopisch untersucht (gleichzeitig zur Feststellung der Armvenen), indem nach Injektion mit Eiweiss-Tusche, Entkalkung und Celloidineinbettung Schnitte in Abständen von je ½ mm montiert und durchmustert wurden.

Vespertilioniden. In Bezug auf die Verzweigung der A. brachialis gleichen sich alle untersuchten Arten. Unterhalb der Sehne des Musc. pectoralis maior teilt sich die Arterie bereits in ihre Endäste. Diese verlaufen fast sämtlich an der ulnaren Seite des Biceps und seiner Sehne unter einander parallel am Vorderarm herunter und bilden ein Gefässpacket,

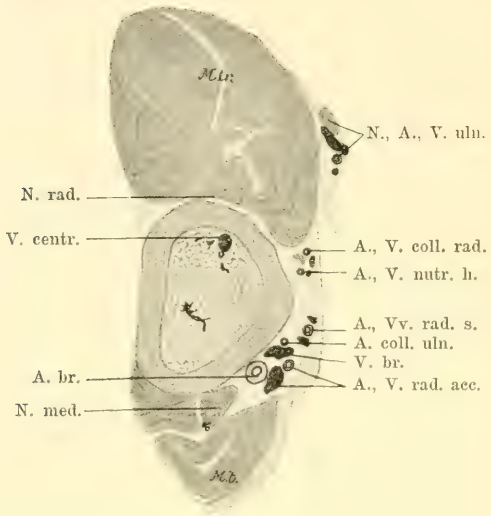

Fig. 11.

Querschnitt des rechten Oberarmes von Vesperugo noctula in der Mitte. Injektion mit Eiweiss-Tusche. Die Arterien mit hellem Lumen, die Venen schwarz gezeichnet. Vergr. 15. A. br. Art. brachialis, A. coll. rad., A. coll. uln. die Kollateralarterien, A. nutr. h. Art. nutritia humeri, A. rad. s. Art. radialis superficialis, A. rad. acc. Art. radialis accessoria, M. b. Musc. biceps, M. tr. Musc. triceps, N. med., rad., uln. die Armnerven, V. centr. Vena centralis humeri. Die übrigen Venen wie die Arterien.

welches den Nervus medianus begleitet. (Tafel XV XVI, Fig. 17 und Textfigur 11.)

Der Hauptstamm, die A. brachialis, setzt sich dorsomedial vom Nervus medianus fort; am Vorderarm geht sie (nach Abgabe der A. interossea) in die A. mediana über. An ihrer Wandung fällt die relativ starke Entwickelung der Ringmuskulatur auf.

Der erste Ast ist die A. ulnaris; sie schliesst sich dem Nerven an und verläuft mit diesem, dem M. triceps brachii und seiner Sehne eng anliegend, bis zum Ellbogen herab, wo sie sich in das Plagiopatagium (vgl. S. 261, Anm.) begiebt und dort in ihre Endäste zerfällt. Da, wo sie an der dorsalen Seite des Musc. coracocutaneus (Maisonneuve) vorüberläuft, giebt sie an diesen einen Ast ab, der an der lateralen Seite des Muskels herabzieht und teils im Muskel, teils in der Flughaut sich verteilt.

Von der A. brachialis geht dann (noch unter dem M. pectoralis maior) ein kräftiger Stamm ab, der sich sofort wieder in zwei Äste teilt. Der stärkere von beiden zerfällt gleich wieder in die A. radialis superficialis und die A. radialis accessoria, der andere teilt sich in die A. collateralis ulnaris und ein Gefäss, welches die A. collateralis radialis und die A. nutritia humeri abgiebt.

Der N. radialis, der bei Vespertilioniden den M. triceps in seinem fleischigen Anteile durchbohrt, besitzt zunächst keine begleitende Arterie; erst wenn der Nerv wieder an den Knochen (Humerus) gelangt, tritt die A. collateralis radialis an ihn heran. Sie giebt schon vorher Zweige an den M. triceps ab und endet in der Nähe des Ellbogengelenkes. Die A. nutritia humeri tritt erst nahe der Mitte in den Knochen ein und teilt sich im Knochenmarke in einen auf- und einen absteigenden Ast.

A. brachialis, radialis superficialis und accessoria und collateralis ulnaris sind am Oberarm mit dem N. medianus und den Venen, wie erwähnt, zu einem Packete vereinigt. Sie verlaufen so, ohne grössere Äste abzugeben oder zu anastomosieren, bis zum Ellbogen. In diesem Packete liegt die A. radialis superficialis zunächst am weitesten ulnar und tritt erst knapp vor dem Ellbogen auf die radiale Seite hinüber.

Aus dieser Gruppe löst sich zuerst die A. collateralis ulnaris; sie begiebt sich hinter dem Epicondylus ulnaris humeri an die dorsale Seite des Ellbogens, giebt Zweige an das Gelenk

und an die Muskeln des Epicondylus ab und vereinigt sich mit der A. interossea, eventuell auch direkt mit der A. mediana, wobei sie das Spatium interosseum durchsetzt.

Am Ellbogen trennt sich dann die A. radialis superficialis von der Gruppe, kreuzt die Bicepssehne an der ventralen Seite und schliesst sich nach Abgabe eines kräftigen Muskelastes dem N. radialis an, den sie bis an die Radialseite des Daumens begleitet. Dort anastomosiert sie mit der A. mediana im Bereiche der Endphalange. Von dem Muskelaste spaltet sich gerade in der Ellbogenbeuge ein konstanter Zweig ab, der mit der A. mediana (oder interossea) anastomosiert. Der Hauptast versorgt teils die Muskeln am radialen Rande des Vorderarmes (M. brachioradialis, extensor carpi radialis longus und brevis), teils das Propatagium; einer ihrer Zweige tritt an den kleinen Bauch des Musc. occipito-pollicalis[1]) heran, welcher in der Mitte des kranialen Randes der Flughaut liegt.

Die A. radialis accessoria gelangt nahe am Ellbogen ventral vom N. medianus, zwischen Bicepssehne und Knochen an die radiale Seite der Sehne, schliesst sich dem N. radialis (oberhalb des Anschlusses der A. radialis superficialis) an und endet mit dem Muskelaste des Nerven in der Muskulatur des radialen Epicondylus.

Distal vom Ellbogen verläuft die A. brachialis an der ulnaren Seite des N. medianus unter dem M. pronator teres und flexor digitorum communis hindurch und anastomosiert, wie erwähnt, mit der A. radialis superficialis und auf dem Wege der A. interossea mit der A. collateralis ulnaris. Die A. interossea (volaris) entspringt da, wo vom N. medianus der N. interosseus

[1]) Dieser in die Sehne eingeschaltete kleine Muskelbauch wird von den Autoren (Macalister [50], Maisonneuve [51]) nicht besonders beschrieben, lässt sich aber makro- und mikroskopisch als wohl isolierter Bestandteil erkennen (vgl. Tafel XV/XVI, Fig. 17).

abgeht, und verläuft mit letzterem Nerven an der ventralen Seite der Streckmuskulatur des Vorderarmes (Textfigur 12).

Vom Abgange der Interossea an ist das Hauptgefäss als A. mediana zu bezeichnen. Sie giebt am Vorderarme ausser Muskel-

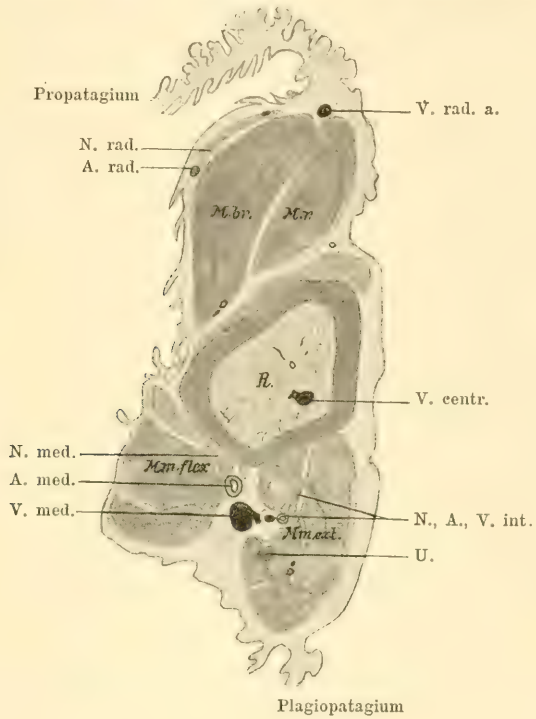

Fig. 12.

Querschnitt des rechten Vorderarmes von Vesperugo noctula im proximalen Drittel Vergr. 15. A. int. Art. interossea, A. med. Art. mediana, A. rad. Art. radialis, M. br. Musc. brachioradialis, M. r. Musc. extensor carpi radialis (longus + brevis), Mm. ext. Extensorengruppe, Mm. flex. Flexorengruppe, N. int., med., rad. Armnerven, R. Radius, U. Ulna, V. centr. Vena centralis radii, V. rad. a. Vena radialis accessoria.

ästen eine Reihe von feinen Zweigchen ab, welche bei Vespertilio murinus eine Anastomosenkette an der dorsalen Seite des N. medianus, auf der Streckmuskulatur, bilden — vielleicht ist in dieser noch ein Rudiment des distalen Stückes der A. interossea zu erkennen.

In der Vola manus bildet die A. mediana einen oberflächlich gelegenen Bogen, von welchem radialwärts ein (inkonstantes) feines Gefäss abgeht, das über die Basis des Daumens verläuft und mit der A. radialis anastomosiert; ferner entspringen hier eine A. digitalis ulnaris, drei Aa. digitales communes und ein Gefäss für den radialen Rand des zweiten Fingers (A. digitalis radialis indicis), die in die Flughaut abgehen. Der Hauptstamm, dessen Kaliber durch Abgabe dieser Äste nur wenig schwächer geworden ist, tritt an die ulnare Seite des Daumens heran, nimmt im Bereiche der Endphalange die A. radialis auf und anastomosiert dann mit der V. cephalica (s. das Kapitel „Arteriovenöse Anastomosen").

Wenn man von den Kaliberverhältnissen absieht, so ist das Endstück der A. mediana als vierte A. digitalis communis aufzufassen, die sich in die Äste für zweiten und ersten Finger spaltet; das radiale Randgefäss der Hand wird durch das Endstück der A. radialis dargestellt (A. digitalis radialis). Hierzu kommt noch das Verbindungsstück zwischen den beiden Hauptarterien in der Vola, und damit sind Verhältnisse hergestellt, welche dem Typus des oberflächlichen Hohlhandbogens entsprechen.

Von den Aa. digitales communes ist die ulnare sehr kurz, die beiden anderen etwas länger. Die Aa. digitales propriae, welche aus ihnen hervorgehen, verlaufen dem Knochen unmittelbar angeschlossen bis an die Endphalangen, geben aber in ihrem Verlaufe eine Reihe von Gefässen an die Flughaut ab.

Eine A. radialis superficialis, die ventral von der Bicepssehne verläuft, besitzt auser den Vespertilioniden (und Rhinolophus ferrum equinum, s. daselbst) noch Rhinopoma microphyllum und Taphozous melanopogon; die übrigen untersuchten exotischen Arten verhalten sich wie die kleine Hufeisennase.

Rhinolophidae. Bei Rhinolophus hipposideros findet sich gleichfalls die hohe Teilung der A. axillaris. Doch

ist die Gesamtzahl der am Oberarm verlaufenden parallelen Stämme etwas geringer.

Zuerst entspringt wieder, mit einer A. thoracalis anterior vereinigt, die A. ulnaris (Tafel XV XVI, Fig. 18). Diese giebt bei dem abgebildeten, in Laktation begriffenen weiblichen Exemplare zwei stärkere Zweige ab, welche um den axillaren Rand des M. pectoralis maior herum sich zur Mamma begeben, und endet mit dem N. ulnaris im Plagiopatagium.

Der nächste Ast ist die A. radialis; sie liegt in dem gemeinsamen Gefässpackete, geht aber, am Ellbogengelenke angelangt, nicht oberflächlich, sondern zwischen Bicepssehne und Knochen zum N. radialis hinüber; mit diesem verläuft sie wieder bis an die Radialseite des Daumens. Sie entspricht also der A. radialis accessoria der Vespertilioniden, die sich mit dem Vorderarmstücke der letzteren verbunden hat, während eine A. radialis superficialis am Oberarme fehlt.

Gleichfalls an der Grenze der Axilla entspringt eine Arterie, welche neben dem Hauptgefässe, wie dieses dorsal vom N. medianus gelegen, herabläuft und unterhalb des Ellbogengelenkes sich zwischen die zwei Vorderarmknochen lagert; sie liegt hier neben dem Ramus interosseus des N. medianus und ist durch eine Anastomose mit der Hauptarterie in Verbindung gebracht. Das Gefäss ist somit wohl als hoch entspringende A. interossea zu bezeichnen.

Neben der Interossea geht auch eine A. collateralis radialis ab. Bei Rhinolophiden durchbohrt der N. radialis nicht den M. triceps, sondern verläuft zwischen dem Muskel und dem Humerus; die Arterie schliesst sich ihm gleich in der Axilla an.

Das Hauptgefäss selbst, die A. brachialis, liegt wieder dorsal vom N. medianus, verläuft unterhalb des M. pronator teres und flexor digitorum communis und wird am Vorderarm

zur A. mediana. Deren Verzweigung in der Vola entspricht der bei Vespertilio.

A. brachialis, radialis und interossea bilden am Oberarme mit dem N. medianus und den Venen wieder ein Gefässpacket; A. radialis superficialis und collateralis ulnaris fehlen hier.

Bei Rhinolophus ferrum equinum finden wir ausser der A. radialis, die dorsal von der Bicepssehne liegt und bis zum Daumen reicht, auch eine A. radialis superficialis, die an der ventralen Seite der Sehne vorüberzieht und an der Muskulatur des radialen Epicondylus endet; die beiden Aa. radiales haben also, verglichen mit den Vespertilioniden, das Vorderarmstück getauscht.

Ausserdem findet sich bei der genannten Art ein etwas reicheres arterielles Rete carpi (Taf. XV, XVI, Fig. 19), indem auch über die Basen der Metakarpen ein (distaler) Arterienbogen gelegt ist; derselbe variiert übrigens in seiner Ausbildung.

Von exotischen Mikrochriopteren schliessen sich Nycteris aethiopica und Megaderma lyra in Bezug auf den Verlauf der A. radialis der kleinen Hufeisennase an.

Entwickelung der Arterien der oberen Extremität. Die Entwickelung der geschilderten Arteriengruppe erfolgt im allgemeinen, wie sich besonders an den Embryonen von Rhinolophus hipposideros verfolgen lässt, nach den von Zuckerkandl (74, 75) festgestellten Normen. Ein axiales Gefäss, welches beim Auftreten der Vorderarmknochen zwischen dieselben zu liegen kommt (A. interossea) ist das erste Gefäss der Extremität (Embryo I, II, III, $4^3/_4$ und $6^1/_4$ mm). Am Oberarme und in der Ellbogengegend liegt es dorsal vom N. medianus. An seinem Ende spaltet es sich in einen feinen ventralen Ast für die Palmarregion, und einen starken dorsalen Ast, welcher die Anlage des Carpus durchbohrt und sich an der Dorsalfläche der Extremität verzweigt. Neben dem distalen Stücke des N. medianus ist keine Arterie zu finden.

Bei dem Embryo IV (7¼ mm) lässt sich bereits am Oberarm eine feine, ventral vom Medianus gelegene Arterie verfolgen, die in der Axillargegend entspringt, dorsal von der Bicepssehne verläuft und in der Ellbogengegend endet — die Anlage der für Rhinol. hippos. charakteristischen A. radialis. Neben dem Medianus ist am Vorderarme gleichfalls ein feines Gefäss zu sehen. Die A. interossea spaltet sich nach Abgabe einer feinen A. interossea dorsalis unterhalb des Ellbogens jetzt proximal vom Carpus in einen ventralen Ast und in ein dorsales, stärkeres Gefäss, das zwischen den Vorderarmknochen auf die Dorsalseite tritt. Ein intrakarpales Gefäss fehlt.

Bei dem weiter entwickelten Embryo V (7¼ mm) lässt sich die A. radialis zwischen Humerus und Bicepssehne bis an den N. radialis heran verfolgen. Die A. mediana ist bereits Hauptgefäss des Vorderarmes; die A. interossea, welche in der Ellbogengegend entspringt, teilt sich wieder, nach Abgabe einer A. interossea dorsalis, proximal vom Carpus. Die A. ulnaris geht bereits in der Axilla von der A. brachialis ab und verläuft neben dem Nerven bis in die Ellbogengegend.

Zur Herstellung des definitiven Zustandes ist dann noch die Bildung des Oberarmabschnittes der A. interossea und das Verschwinden ihres distalen Stückes erforderlich — ein Vorgang, den ich aber an meinen Embryonen nicht verfolgen konnte.

Vespertilio murinus Embryo I (9¼ mm) zeigt Verhältnisse wie Rhinolophus Embryo IV — doch liegt die A. radialis (superficialis) hier ventral von der Bicepssehne. Vesp. murinus Embryo II (10¼ mm) entspricht dem Embryo V von Rhinolophus; ausserdem besitzt dieser Embryo bereits eine A. radialis accessoria. Sie entspringt aus der A. radialis sofort nach deren Abgange aus der A. brachialis und verläuft zwischen Humerus und Bicepssehne.

Einen Ramus perforans carpi konnte ich bei diesen Embryonen nicht nachweisen, sondern nur einen dorsalen Ast der

A. interossea proximal vom Carpus (ebenso wie bei den gleich weit entwickelten Rhinolophus-Embryonen).

Bei Vesperugo pipistrellus Embryo I ($8^1/_2$ mm) sind die Hauptarterien bereits sämtlich in der definitiven Anordnung vorhanden.

Der hier dargestellte Entwickelungsgang zeigt, dass die eigentümliche Anordnung paralleler Gefässstämme am Oberarm gleich beim Embryo als solche angelegt wird, also nicht erst sekundär durch Verbindung von Vorderarmgefässen mit einem Vas aberrans des Oberarmes — wie dies für den Menschen zur Erklärung eines hohen Ursprunges einer Arterie angenommen wird — zustande kommt (mit Ausnahme vielleicht der A. interossea der Rhinolophiden).

Auffallend ist der verschiedene Verlauf des Ramus perforans dorsalis der A. interossea in ganz jungen und etwas älteren Entwickelungsstadien. Ob derselbe darauf zurückzuführen ist, dass die erste, intrakarpale Bahn rasch zu Grunde geht und sich proximal davon eine neue Arterie entwickelt — eine Frage, die Zuckerkandl (74, II, Seite 188) offen gelassen hat — vermag ich auch nicht sicher zu sagen; doch ist mir dieser Vorgang (mit Rücksicht auf die am Fusse gemachten Befunde) am wahrscheinlichsten.

B. Makrochiroptera.

Zuckerkandl (74) hat die Armgefässe von Pteropus untersucht und abgebildet; dieselben schliessen sich im wesentlichen dem Verhalten bei Rhinolophus hipposideros an.

Auch bei Pteropus und Cynonycteris teilt sich schon die A. axillaris in ihre Endäste: A. brachialis, die am Vorderarme zur A. mediana wird, A. radialis, ulnaris und A. collateralis radialis. Die A. radialis verläuft oberhalb des Ellbogengelenkes wieder zwischen Bicepssehne und Knochen

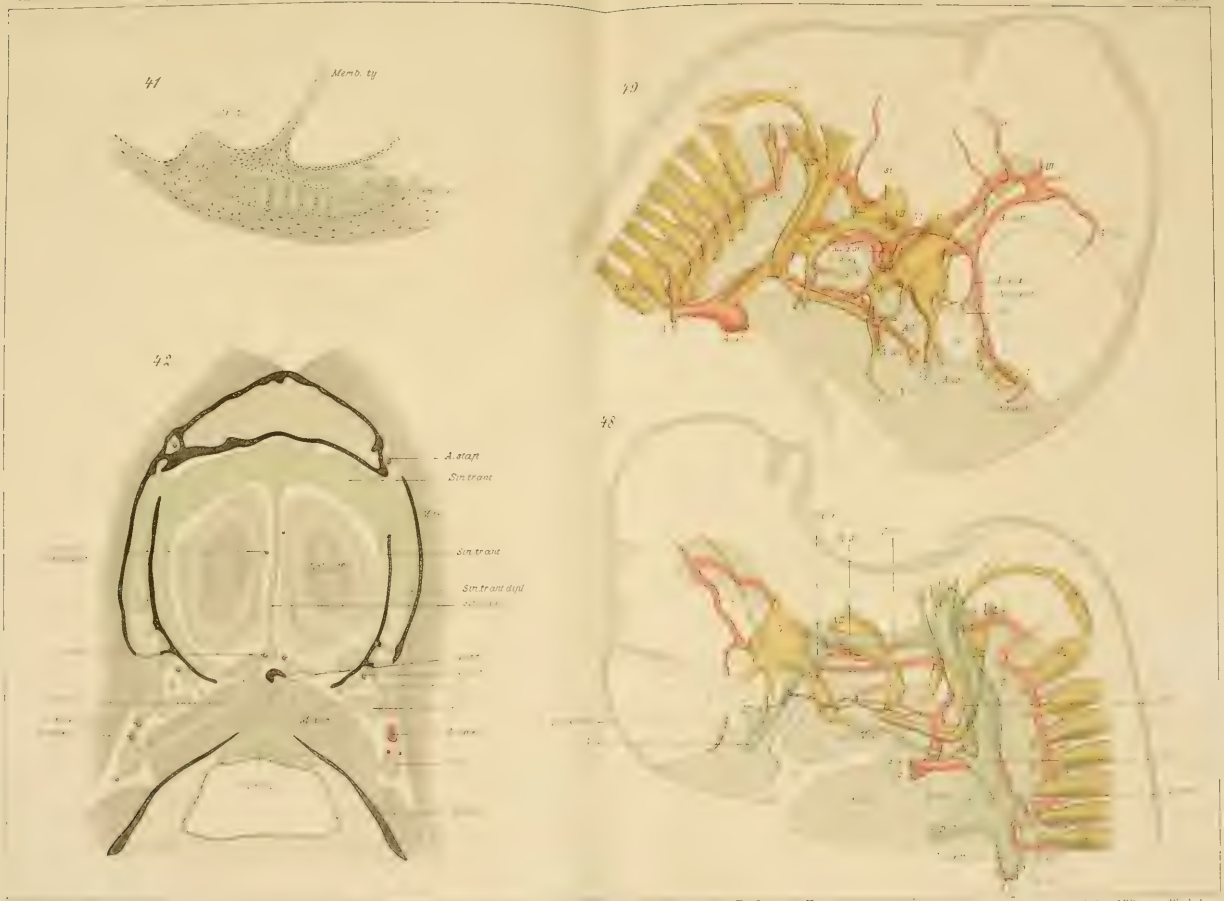

J. Grasser del.

Verlag v. J. F. Bergmann Wiesbaden

hindurch; die A. ulnaris geht neben ihrem Nerven in das Plagiopatagium.

Am Vorderarme finden sich (Zuckerkandl) die schwach entwickelten Aa. interosseae, die wie beim Menschen lagern.

Übersicht über die Gefässanordnung an den Chiropteren-Extremitäten.

Am auffallendsten ist an der Gefässverteilung der Chiropteren-Extremitäten (auch der unteren; s. bei dieser) das Vorkommen langer, nebeneinander verlaufender Stämme, die untereinander durch Anastomosen nicht (oder nur in ganz unbedeutendem Masse) in Verbindung stehen. Besonders die obere Extremität der Vespertilioniden zeigt dieses Verhalten in schöner Ausbildung. Wir finden hier am proximalen Teile des Oberarmes sieben, am distalen fünf solcher knapp neben einanderliegender paralleler Gefässe; am Vorderarm zwei grössere Stämme welche die ganze bedeutende Länge desselben durchlaufen. Am Oberschenkel finden sich wieder zwei parallele Stämme (A. cruralis und ischiadica), am Unterschenkel vier Arterien, die bis zum Fusse herablaufen. Allerdings ist nur die Ausbildung der Oberarmgefässe (und vielleicht die der Unterschenkelarterien) als ein für Chiropteren charakteristischer morphologischer Neuerwerb aufzufassen; die doppelte Arterienbahn am Vorderarme findet sich bei sehr vielen Säugern, und am Oberschenkel liegt ein Zwischenstadium der Verdrängung der A. ischiadica durch die A. cruralis vor. Funktionell lässt sich aber vielleicht das Arteriensystem der Extremitäten von einem einheitlichen Gesichtspunkte aus betrachten: von dem einer in die Arterienbahn eingeschalteten blutdrucksteigernden Einrichtung (vgl. das Schlusskapitel).

II. Aorta thoracalis.

A. Mikrochiroptera.

In der Höhe des vierten Brustwirbels liegt die Aorta thoracalis der Wirbelsäule eng an; von hier ab ist sie in ganz schwachem Bogen über die Wirbelsäule zum kleinen Becken ausgespannt[1]). (Vgl. Taf. XIX XX, Fig. 43). Die Wirbelsäule ist viel stärker gekrümmt, wie in dem Schlusskapitel dieser Arbeit dargelegt werden soll. „Die Aorta verhält sich hier zur Wirbelsäule wie eine Sehne zu ihrem Bogen" (Hochstetter [27]). Innerhalb des Brustraumes ist die Aorta samt dem Ösophagus mit der Wirbelsäule durch eine dünne, gekrösartige Platte verbunden (Taf. XV XVI, Fig. 24); wir haben also noch einen hinter der Aorta gelegenen Teil des Mediastinum zu unterscheiden. Die Zwerchfellschenkel reichen an der Wirbelsäule sehr weit herab; die Pleurasinus neben der Wirbelsäule sind ziemlich tief. Sie reichen nach Tanja (71) bei Vespertilio murinus (und ebenso bei den übrigen Vespertilioniden) rechts bis zur Mitte des zweiten Lendenwirbels, links bis zur Bandscheibe zwischen erstem und zweitem Lendenwirbel, wobei zu beachten ist, dass in dieser Region die Wirbelkörper relativ sehr hoch sind; bei Rhinolophus erreichen die Pleurasinus beiderseits sogar den oberen Rand des dritten Lendenwirbels. So kommt es, dass der grösste Teil der Aorta[2]) mit diesem dorsalen Teile des Mediastinum ausgestattet ist; ja derselbe reicht noch über den Durchtritt der Aorta durchs Zwerchfell hinaus, als Scheidewand der beiden Pleurasinus. (Vgl. Taf. XIX XX, Fig. 46, 47.) Dieses Verhalten der Aorta führt zu einer eigentümlichen Anordnung der kaudal gelegenen Interkostalgefässe.

[1]) Auf Tafel XV/XVI, Fig. 20 ist die Wirbelsäule stark gestreckt, die Aorta zur Darstellung ihres Gekröses abgezogen und daher ventralwärts leicht konvex gebogen.

[2]) Die Bauchaorta ist sehr kurz.

Wir finden bei Mikrochiropteren allgemein elf Rippen; bei Vespertilio murinus wurde als Varietät wiederholt eine zwölfte beobachtet. Die ersten drei bis vier Interkostalarterien[1]) werden rechterseits von einem gemeinschaftlichen Stamme, der A. intercostalis suprema, abgegeben (Taf. XV XVI, Fig. 20 u. 21) Derselbe entspringt entweder von der A. subclavia, knapp neben der A. mammaria interna, oder aus der Aorta vor dem vierten Lendenwirbel. Wie aber schon bei Besprechung der A. mammaria interna hervorgehoben wurde, hat diese den Bezirk der ersten Interkostalarterie fast vollständig an sich gerissen; es gelang mir bei keiner Art, für diesen ersten Interkostalraum eine typische segmentale Arterie nachzuweisen. Nur bei Vespertilio murinus, und auch da nur, wenn die A. intercostalis suprema aus der Aorta entsprang (Fig. 20), fand sich ein ganz kurzes Gefäss, welches an der medialen Fläche der ersten Rippe subpleural verlief, und dessen Homologisierung immerhin fraglich bleibt.

Linkerseits konnte ich eine segmentale Arterie für den ersten Interkostalraum überhaupt nicht nachweisen; die für den zweiten stammt aus der A. subclavia oder aus der Aorta, die dritte Intercostalis typisch aus der Aorta (Taf. XV XVI, Fig. 22 u. 23).

Abgesehen von der ersten, besitzt jede Rippe (auch die variable zwölfte) ihre Arterie, die dicht am kaudalen Rande der Rippe verläuft. Nur zwischen der elften (und zwölften) Rippe und der ihr zugehörigen, schwachen Arterie findet sich immer ein geringer Abstand[2]). Bei Vesperugo noctula (Fig. 23) scheint die Arterie für die elfte Rippe überhaupt zu fehlen.

1) Bei Rhinolophus hipposideros entsprang in einem Falle nur die zweite aus der A. subclavia.

2) Nach den Ausführungen Hochstetters (27, pag. 585 Anm.), die sich auf analoge Verhältnisse beim Kaninchen beziehen, ist daher diese Arterie, die mit dem Interkostalnerven verläuft, überhaupt nicht als Interkostalarterie aufzufassen, sondern als A. lumbalis transversa anterior zu bezeichnen. (Beim Kaninchen ist neben diesem Gefässe noch eine feine, der Rippe angeschlossene

Die Interkostalarterien geben am lateralen Rande des Wirbelkörpers schwache Rami dorsales mit feinen spinalen Zweigchen und etwa in der Mitte der Rippe Rami laterales ab; vorne anastomosieren sie mit den Interkostalästen der A. mammaria. Ein Zweig entlang dem kaudalen Rande des Interkostalraumes fehlt. Die neunte, zehnte und elfte Interkostalis durchbohren den Zwerchfellansatz, wobei die zehnte bei Vespertilio murinus gewöhnlich mit der A. abdominalis lateralis anastomosiert (Fig. 20), und geben dabei Äste an das Zwerchfell ab (Fig. 24). Die zehnte Arterie ist immer besonders stark, da sie einen grösseren Bezirk der Bauchwand versorgt als die anderen.

Kompliziert sind die Ursprungsverhältnisse der kaudalen Interkostalarterien; hier findet sich die Vereinigung mehrerer Gefässe zu einem einzigen Stamme, wobei verschiedene Kombinationen vorkommen. Nur bei Vesperugo pipistrellus, der kleinsten einheimischen Art, entspringen alle Arterien getrennt.

In dem Falle der Fig. 20 (Vespertilio murinus) geht das achte und neunte Interkostalarterienpaar je von einer A. intercostalis communis ab. Die zehnte Arterie ist nur linkerseits entwickelt und sehr stark; sie giebt am lateralen Rande des Wirbelkörpers einen absteigenden Stamm ab, welcher die elfte und die hier als Varietät vorhandene zwölfte Interkostalarterie sowie die Aa. lumbales descendentes (s. später) liefert. Rechterseits ist die elfte Interkostalis besonders kräftig entwickelt; sie setzt sich am lateralen Rande des Wirbelkörpers nach oben in die starke zehnte Arterie fort, und als ihre Seitenzweige erscheinen dieselben Gefässe wie bei der linken zehnten.

letzte Interkostalarterie zu finden, die ich aber bei Chiropteren nicht auffinden konnte.) Da das Gefäss somit auch hier wahrscheinlich nicht dem Interkostalarteriensysteme angehört, ist sein Fehlen bei Vesperugo vielleicht weniger auffallend. Aus der genannten Arterie entspringt beim Kaninchen die A. abdominalis lateralis (Krause [40]); das Gefäss der Chiropteren, dem ich diesen Namen geben möchte, entspringt aus der A. iliaca externa und anastomosiert mit der zehnten (vorletzten) Interkostalarterie. (S. später.)

Bei dem Falle der Fig. 23 (Vesperugo noctula) besteht ein gemeinsamer Stamm für die beiden neunten Interkostales; aus der rechten entspringt die starke zehnte, während sie links selbständig entsteht.

In den in Fig. 21, 22 und 24 abgebildeten Fällen von Vespertilio murinus und bei der Mehrzahl der anderen Arten, auch bei Rhinolophiden, besteht ein gemeinschaftlicher Stamm für das zehnte und elfte Paar; dazu kann noch eine Intercostalis communis je für das achte und das neunte Paar kommen.

Ein solcher Stamm für vier Interkostalarterien entwickelt sich relativ früh; er ist z. B. schon bei dem Embryo I von Vesperugo pipistrellus ($8^1/_2$ mm) zu finden.

Unpaariger Ursprung der Interkostalarterien findet sich auch anderweitig bei Säugetieren; die bisher bekannten Fälle sind ausführlich von Ernst (13) zusammengestellt worden. Beim Menschen wurde dieses Verhalten ausser von Ernst selbst noch von Henle und Fick als Varietät beobachtet, ebenso von Ernst beim Kaninchen, von Hyrtl beim Ornithorhynchus; an den Lumbalarterien von Hochstetter (28) bei demselben Tiere. Nirgends aber scheint der gemeinschaftliche Ursprung mehrerer solcher Arterien so regelmässig vorzukommen und so viele Arterien in einen Stamm zu vereinigen wie bei den Mikrochiropteren. Nirgends ist wohl auch der Abstand der Aorta von der Wirbelsäule so gross, die Bildung gemeinschaftlicher Stämme so naheliegend wie hier.

Die Ausbildung einer A. intercostalis communis für mehrere Arterien derselben Seite hat Hochstetter (28a) bei Bradypus tridactylus beschrieben; bei seinem Exemplare bestand beiderseits ein gemeinsamer Stamm für die 10.—12. und rechterseits ausserdem einer für die 13. und 14. Interkostalarterie.

Mit Rücksicht auf die Entfernung der Aorta von der Wirbelsäule und das tiefe Herabreichen der Pleurasinus ist, wie bei

Besprechung der Bauchaorta gezeigt werden soll, das System der Lumbalarterien sehr reduziert; die hintere Bauchwand wird daher im Bereiche der Pleurasinus nicht von segmentalen Arterien, sondern von eigenen Gefässen versorgt. Wir finden in der Regel jederseits zwei solcher Arterien (Fig. 20—24); sie entspringen aus der letzten Interkostalarterie. Die mediale liegt zwischen Wirbelkörper und Rippenköpfchen, in der Verlängerung des Stammes, durch welchen die Interkostalarterie selbst Anschluss an die vorhergehende gefunden hat; die laterale liegt nach aussen von den Rippenköpfchen. Sie mögen Aa. lumbales descendentes heissen.

Als ventrale Äste der Aorta thoracalis sind einige feine Rami bronchiales et oesophagei aufzufassen. Dieselben können (Vesperugo noctula, Fig. 23) auch aus den Interkostalarterien, und zwar segmental, aus einer grösseren Zahl von Arterien nacheinander abgehen.

Eine besondere Stellung nimmt bei Vespertilioniden das Hauptgefäss des Zwerchfelles (A. phrenica media, Fig. 24) ein, welches gerade am Durchtritte der Aorta durch den Muskel, an deren linker Seite, entspringt und teils innerhalb des Muskels sowie zwischen den Sehnenbündeln des Centrum tendineum, teils an dessen kaudaler Fläche verläuft; es umgreift den Ösophagus und die V. cava inferior im Halbkreise und versorgt einen Teil des linken Zwerchfellschenkels, das Centrum tendineum und die vorne und seitlich angrenzende Zone der Muskulatur. Ein Ast des Gefässes kann (als Varietät) rechts knapp am Ösophagus vorüber zum rechten Zwerchfellschenkel verlaufen; gewöhnlich aber werden die Zwerchfellschenkel aus der Aorta abdominalis durch die Aa. phrenicae inferiores versorgt. Die sternalen und kostalen Ansätze des Zwerchfelles gehören, wie bereits erwähnt den Gebieten der A. mammaria und der neunten bis elften Interkostalarterie an.

Bei Rhinolophiden wurde die A. phrenica media nur als Varietät beobachtet (bei der kleinen Art); in der Regel erfolgt die Versorgung durch die zwei Aa. phrenicae inferiores.

B. Makrochiroptera.

Bei Pteropiden ist die Krümmung der Wirbelsäule viel weniger ausgesprochen; die Aorta liegt überall der Wirbelsäule eng an, und ein dorsal von der Aorta gelegener Abschnitt des Medinastinum ist daher hier nicht zu unterscheiden. In der Regel entspringen daher auch die Interkostalarterien getrennt aus der Aorta.

Über die Interkostalarterien von Pteropus medius berichtet Alcock (1): die absteigende Aorta giebt (neben den gewöhnlichen ösophagealen und mediastinalen Ästen) Interkostalarterien an alle Zwischenräume unterhalb des zweiten ab; der erste wird von der Vertebralis, der zweite von dieser oder, in der Regel, auch aus der Aorta versorgt. Die kranialen Interkostalarterien der rechten Seite gehen dorsal vom Ductus thoracicus und der Vena azygos nach aussen, unterhalb des achten Interkostalraumes kreuzen sie dieselben auf der ventralen Seite[1]). Die Beziehungen des Sympathicus und des M. subcostalis sind ähnlich wie beim Menschen.

Bei Pteropus edulis stammt nach demselben Autor die erste und zweite Interkostalarterie (rechts) aus der Vertebralis, die dritte und vierte aus der Anonyma, die übrigen aus der Aorta. Die Bronchialarterien entpringen vermittelst eines einzigen Stammes.

Unter den mir zur Verfügung stehenden vier als Pteropus edulis bestimmten Exemplaren, deren kontrollierende Nachbe-

[1]) Dieses Verhalten ist wohl als eine Varietät des sekundär aus der V. cardinalis posterior hervorgewachsenen Stückes der V. azygos zu deuten; vgl. Cynonycteris.

stimmung nicht mehr möglich ist, die aber sicher wenigstens der Gattung Pteropus angehören, finden sich zwei kleinere Exemplare mit elf Rippen und dementsprechend elf Interkostalarterien, und zwei grössere Exemplare mit dreizehn Rippen und Arterien.

Bei dem einen kleinen Exemplare entsprang beiderseits die erste Interkostalarterie aus der A. subclavia, die übrigen aus der Aorta, und zwar die zehnte und elfte jederseits aus einem gemeinschaftlichen Stamme; bei dem zweiten rechts die erste und zweite, links die erste aus der A. subclavia, die übrigen getrennt aus der Aorta. Ebenso bei dem einen grossen Exemplare (bei dem anderen war die Region nicht injiziert).

Bei Cynonycteris sp. (mit 14 Rippen) entsprang rechts die erste und zweite, links die erste bis dritte Intercostalis aus der A. subclavia, die dritte und vierte rechterseits gemeinschaftlich und alle übrigen Arterien getrennt aus der Aorta. Die zehnte Intercostalis lag im Gegensatz zu den übrigen ventral von der V. hemiazygos, was wohl wieder als Varietät der Vene aufzufassen ist. (Vgl. die Vena azygos.)

Das Zwerchfell besitzt bei Pteropiden gleichfalls ein Hauptgefäss, welches den grössten Teil versorgt; doch dürfte dasselbe als A. phrenica inferior sin. zu deuten sein (siehe die Aorta abdominalis).

III. Aorta abdominalis.

A. Mikrochiroptera.

Auch im Bereiche ihres Abdominalteiles liegt die Aorta der Wirbelsäule nicht an. Ihre Endteilung erfolgt bei Vespertilioniden schon vor dem dritten oder vierten, bei Rhinolophiden sogar vor dem zweiten (oder dritten) Lendenwirbel, sie ist also überhaupt sehr kurz. Die Zwerchfellschenkel reichen bei Ve-

spertilioniden fast so weit herab wie die Aorta; diese liegt also hier fast ihrer ganzen Länge nach am ventralen Rande der Zwerchfellschenkel, die stark in den Bauchraum vorspringen (Tafel XIX XX, Fig. 46); und knapp vor der Endteilung schieben sich noch die hintere Hohlvene und die linke V. iliaca externa zwischen Aorta und Wirbelsäule, sodass diese beiden nirgends direkt aneinander liegen. Bei Rhinolophiden liegt überhaupt die Endteilung der Aorta höher als das kaudale Ende der Pleurasinus (Tafel XIX/XX, Fig. 47).

Aus diesen Verhältnissen erklärt sich der auffallende Befund, dass segmentale Arterien an der Bauchaorta selbst überhaupt fehlen. Der kraniale Teil der Lendenwirbelsäule wird teilweise von den A. lumbales descendentes (s. vorne pag. 280), teils von der stark entwickelten A. ileolumbalis versorgt; erst kaudal von der Endteilung der Aorta wurden Lumbalarterien beobachtet, als Seitenzweige der Endäste der Aorta.

Diese Reduktion der Lumbalarterien erfolgt in ziemlich frühem Embryonalleben; bei Vesperugo pipistrellus konnte ich feststellen, dass die Arterien bei einem Embryo von $8^1/_2$ mm (Embryo I) noch vorhanden, aber infolge Abrückens der Aorta von der Wirbelsäule stark in die Länge gezogen sind, während bei Embryo II ($11^1/_4$ mm) nur mehr die letzte (wie auch bei anderen Vespertilioniden) erhalten ist; ihr Ursprung ist aber auf die A. iliaca externa übergegangen.

Vespertilioniden. Parietale direkte Äste der Bauchaorta sind (von der Endverzweigung abgesehen) nur die linke A. phrenica inferior und die rechte A. ileolumbalis, die den ersten und den letzten Ast des Hauptstammes darstellen. Die rechte A. phrenica stammt aus der A. renalis dextra, die linke A. ileobumbalis aus der A. iliaca externa.

Die A. phrenica inferior sinistra (Taf. XVII/XVIII, Fig. 29) entspringt knapp oberhalb des Abganges der A. coeliaca und verläuft entlang dem lateralen Rande des Zwerchfellschenkels.

Die rechte (Taf. XV XVI, Fig. 20), welche die erstere an Kaliber übertrifft, zerfällt in einen auf- und einen absteigenden Ast, welche den kräftigen rechten Zwerchfellschenkel versorgen.

Die Aa. ileolumbales zerfallen gleichfalls in auf- und absteigende Äste; die ersteren gelangen in die Furche zwischen den beiden Mm. psoas und den Zwerchfellschenkeln und verteilen sich an die Rumpfmuskulatur, die letzteren sind für den M. ileopsoas bestimmt.

Die visceralen Äste der Aorta obdominalis verhalten sich ziemlich typisch. Wir finden drei unpaare Darmarterien[1]) und zwei Paare von Gefässen für den Urogenitalapparat.

Die A. coeliaca (Tafel XVII/XVIII, Figg. 25 u. 26) zerfällt typisch in drei Äste; doch teilt sich die A. lienalis sofort wieder in zwei Stämme, sodass aus dem Hauptgefässe scheinbar vier Stämme hervorgehen. Bei Plecotus auritus (und als Varietät bei Vespertilio murinus) besitzen A. lienalis und gastrica sinistra ein kurzes gemeinschaftliches Stück.

Die A. hepatica teilt sich (Fig. 25) in einen rechten und einen linken Ast. Der rechte giebt die A. gastroduodenalis ab und dringt dann in den rechten Leberlappen ein; der linke versorgt den Lobus centralis, caudatus und sinister. Die A. gastroduodenalis ist fast ausschliesslich Gefäss des Duodenums; das Gefäss erreicht den Darm in Begleitung des Ductus choledochus und giebt hier bei Vespertilio murinus und Vesperugo serotinus nur feine Zweige an die Pars pylorica ab; bei Vesperugo noctula (Fig. 26) ist eine schwache A. gastroepiploica dextra

[1]) Meckel (53) citiert eine Angabe von Kammerer (Diss. sist. descript. anat. Aortae abdominalis etc., Rotwilae 1820, p. 7), wonach bei Vespertilio murinus „für die vordere (sc. Gekröspulsader) und die Eingeweidepulsader ein gemeinschaftlicher, schnell in beide zerfallender Stamm vorhanden" sei; doch muss Kammerer eine Varietät vor Augen gehabt haben, die ich nie beobachten konnte.

für das grosse Netz vorhanden. Die eigentliche Fortsetzung der Arterie ist die A. pancreatico-duodenalis superior; sie anastomosiert entlang dem Duodenum mit der A. pancreatico-duodenalis inferior. Einer ihrer Zweige ist die A. cystica für die Gallenblase. Eine A. gastrica dextra fehlt allen Arten.

Die A. gastrica sinistra ist ein ziemlich ansehnliches Gefäss; sie versogt den abdominalen Teil des Ösophagus, die kleine Kurvatur, die ventrale Fläche des Magens, wo sie sich innerhalb der starken Muskularis verzweigt, und über beide Kurvaturen übergreifend, einen Teil der dorsalen Fläche des Magens. Endlich schickt sie in der Nähe des Pylorus einen ziemlich starken Ast in das grosse Netz (A. epiploica). Dieser ist bei Vespertilio murinus und Vesperugo serotinus das Hauptgefäss des Netzes; bei Vesperugo noctula teilt er sich mit der A. gastro-epiploica in dessen Versorgung. Bei den ersten zwei Arten verläuft das Gefäss in der Regel über die ventrale Fläche des Magens, bei der dritten über die dorsale.

Von den zwei Aa. lienales ist eine für die kraniale, die andere für die kaudale Hälfte der langen, schmalen Milz bestimmt. Jede zerfällt im Hilus oberflächlich in einen auf- und einen absteigenden Ast; in der Mitte der Milz fehlt in der Regel eine Anastomose dieser Äste. Von ihnen gehen im ganzen ungefähr acht bis neun feine Aa. gastricae breves durch das Ligamentum gastrolienale an die dorsale Fläche des Magens, und nach der anderen Seite in ungefähr gleichen Abständen Äste in das Milzparenchym; die Milz wird dadurch in keilförmige Gefässgebiete zerlegt, deren Trennungsebenen auf der Milzachse ungefähr senkrecht stehen. Die kaudale A. lienalis giebt bei allen Arten auch Zweige an die dorsale Platte des grossen Netzes ab.

An den Magenarterien (und auch an den Magenvenen) ist auffallend, dass Anastomosen der einzelnen Stämme untereinander gänzlich zu fehlen scheinen, dass sich also die Magen-

arterien wie Endarterien verhalten, während am Darme eine Längsanastomose zu finden ist.

Die A. mesenterica superior (Fig. 27) entspringt knapp unterhalb der A. coeliaca; sie zerfällt nach Abgabe einiger schwächerer Zweige in fünf stärkere Äste (s. auch Meckel [53]), deren kranialer einer A. pancreatico-duodenalis inferior entspricht und mit der A. gastroduodenalis anastomosiert; von den schwächeren Ästen tritt einer an die Darmschlinge heran, welche den Ursprung der Arterie aus der Aorta kreuzt und wäre wohl der A. colica media zu homologisieren; da aber ein Cöcum fehlt, ist eine Scheidung von Dünn- und Dickdarmästen nicht gut möglich.

Den Mikrochiropteren fehlt ausser einem Cöcum auch ein eigentliches Colon (Robin [64]); nur das Rektum ist deutlich differenziert. Zotten kommen im Darme bis über den Beckeneingang hinaus vor; doch rechnet Robin das Colon von der über der Gekröswurzel gelegenen Flexur an, von wo der Darm fast geradlinig bis zum Anus verläuft, und von wo an Längsfalten beginnen. Er sagt aber selbst, dass oft der Übergang ein sehr allmählicher sei.

Dicht oberhalb des Beckeneinganges entspringt die A. mesenterica inferior (Fig. 20 und 27). Sie zerfällt dicht am Darme in einen auf- und einen absteigenden Ast. Der letztere, die A. haemorrhoidalis superior, reicht bis an den Anus herunter, da das Rektum bis an den Beckenausgang von Peritoneum bekleidet ist; erst der Anus wird von der A. pudenda interna aus versorgt.

Längs des ganzen Darmes bilden die Arterien, von der A. gastroduodenalis bis zur A. haemorrhoidalis superior, am Mesenterialansatze eine einfache längs verlaufende Anastomosenkette; von dieser aus gehen dann kurze quere Äste an die Seitenfläche des Darmes und verteilen sich hier, wobei ihre Zweige in die Darmmuskulatur eindringen.

Nur bei Vesperugo noctula findet sich vom Pylorus an bis in die Region des sogenannten Colon eine doppelte Arterien-

arkade (Taf. XVII XVIII, Fig. 26 und Taf. XIX XX, Fig. 40). Während die eine typisch am Ansatze des Mesenterium liegt, verläuft die andere konstant an der (beim Embryo ursprünglich) linken Seite des Darmes, in einer eigentümlichen gekrösartigen niedrigen Peritonealfalte (Gefässfalte) (Tafel XIX XX, Fig. 38), welche in beiläufig $^3/_4$ cm Abstand vom Pylorus beginnt und sich mit einzelnen unregelmässigen Unterbrechungen nahezu bis an die Darmschlinge erstreckt, welche die Gekröswurzel kreuzt. In der Mitte des Dünndarmes, wo sich konstant eine besonders grosse Darmschlinge findet (Tafel XIX XX, Fig. 38), deren Schenkel durch ihre Mesenterien sehr knapp aneinander geheftet sind, liegt diese Gefässfalte an den einander zugewendeten Seiten der Schenkel. In der Falte verläuft ausser der Arterie auch ein entsprechender Ast der V. portae.

Durch diese Anastomosen ist die A. coeliaca mit der A. mesenteria superior und deren Äste untereinander bei Vesperugo noctula etwas ausgiebiger in Verbindung gesetzt. Auffallender Weise fand sich bei keiner anderen Art auch nur eine Andeutung eines ähnlichen Verhaltens.

Die beiden Aa. renales entspringen, entsprechend der ungleich hohen Lage der beiden Nieren (Robin [64]; vergl. auch Schwalbe [69]) an ziemlich weit von einander entfernten Punkten (Fig. 20); die rechte neben der A. mesenterica superior, die linke etwa in der Mitte zwischen dieser und der Endteilung der Aorta, oder etwas höher oben. Beide Gefässe geben feine Rami suprarenales ab, die rechte ausserdem die A. phrenica dextra (s. vorne). Im Nierenhilus zerfällt jede Arterie in zwei bis drei Zweige.

Die Aa. spermaticae internae entspringen zwischen der linken A. renalis und der A. mesenterica inferior (Fig. 20, 28, 29), die rechte häufig etwas höher als die linke. Sie ziehen in einer Peritonealduplikatur (Gefässfalte der Keimdrüse; vergl. Frankl [15]), zur Keimdrüse herab.

Rhinolophidae. Die Verzweigung der Aorta abdominalis entspricht fast in allen Punkten dem soeben dargestellten Verhalten. Die besonders auffallende Kürze dieses Abschnittes der Aorta und das Fehlen der Lumbalarterien wurde schon eingangs erwähnt.

Auf pag. 281 wurde auch angeführt, dass die A. phrenica media bei Rhinolophiden nur als Varietät beobachtet wurde (bei der kleinen Art); gewöhnlich entspringen aus der Aorta gleich unterhalb des Zwerchfellschenkels beiderseits kräftige Aa. phenicae inferiores, dem jede ungefähr die Hälfte des Zwerchfelles versorgt.

Als Varietät wurde ferner einmal bei Rhinolophus hipposideros eine einzige A. mesenterica gefunden, welche den Darm bis zum Anus versorgte und auch die kaudale A. lienalis abgab.

Das Hauptgefäss des grossen Netzes ist die A. gastroepiploica dextra.

Entsprechend der gleich hohen Lage beider Nieren gehen auch die Aa. renales ungefähr in gleicher Höhe ab.

B. Makrochiroptera.

Auch bei Pteropiden sind die Lumbalarterien mindestens an Zahl sehr reduziert; es gelang mir nur einmal (rechterseits), ein Gefäss aufzufinden, das (zusammen mit der A. phrenica inferior entspringend) unter dem M. psoas verschwand und sich an der Muskulatur der hinteren Rumpfwand verzweigte.

Bei Pteropus und Cynonycteris entspringt das Hauptgefäss des Zwerchfelles noch im Hiatus aorticus an der linken Seite der Aorta und verläuft, von der ventralen Seite aus sichtbar, am medialen, ziemlich langen Rande des linken Zwerchfellschenkels empor; es dürfte einer A. phrenica inferior entsprechen. Das Gefäss giebt Äste an beide Zwerchfellschenkel

ab und verläuft dann an der kaudalen Fläche des Centrum tendineum im Bogen vor dem Ösophagus und der Vena cava nach rechts, ähnlich wie die A. phrenica media der Vespertilioniden. Rechterseits findet sich ausserdem eine schwache A. phrenica inferior dextra, die direkt aus der Aorta oder der rechten A. renalis stammt und den rechten Zwerchfellschenkel versorgt. Ein Gefäss am lateralen Rande des linken Zwerchfellschenkels (A. phren. inf. sin. der Vespertilioniden) fehlt.

Die Anordnung der Darmgefässe differiert in mehrfacher Hinsicht von der bei Mikrochiropteren. Einerseits ist der Magen der Pteropiden nicht nur durch seine Grösse, sondern auch durch seine Form ausgezeichnet (Robin [64], Oppel [56]); „er besteht aus einem Cardiateil, welcher die direkte Fortsetzung des Ösophagus ist, einem grossen Blindsack links und einem langen, querverlaufenden Rohr, welches sich nach rechts wendet und am Pylorus endet" (vergl. auch Tafel XIX XX, Fig. 39). Andererseits ist der Darm mit Rücksicht auf die pflanzliche Nahrung sehr lang (Robin) und reicher vaskularisiert.

Im Einzelnen unterscheiden sich auch die beiden untersuchten Gattungen von einander.

Bei Pteropus sind A. coeliaca und mesenterica superior getrennt (Textfigur 15, pag. 312).

Die A. coeliaca giebt zunächst eine einzige A. lienalis ab (Taf. XIX XX, Fig. 39), welche einen starken Ast an die dorsale Seite des Magenblindsackes entsendet, sich dann an den kranialen Pol der Milz begiebt und dem Hilus derselben entlang verläuft. Hier entspringen einige Aa. gastricae breves und die Zweige für das Milzparenchym.

Die A. gastrica sinistra ist das Hauptgefäss des Magens. Sie dringt in die Schleife, welche Pars cardiaca und pylorica zusammen bilden, ein und giebt, ohne einen eigentlichen Bogen an der kleinen Kurvatur zu bilden, nach beiden Seiten Äste

ab, welche teils an die ventrale, teils an die dorsale Seite des Magens gelangen.

Die A. hepatica giebt zunächst eine A. gastro-duodenalis ab, aus welcher zuerst eine A. pancreatico-duodenalis superior entspringt; sie anastomosiert mit der A. mesenterica superior. Dann teilt sich die A. gastroduodenalis in eine A. gastrica dextra und eine A. gastro-epiploica dextra.

Die erstere verläuft dem Duodenum entlang aufwärts und anastomosiert mit einem Aste der A. gastrica sinistra; die letztere endet an der grossen Kurvatur und im grossen Netz. Die A. hepatica entsendet weiterhin eine A. cystica und zerfällt im Leberhilus in einen rechten und einen linken Ast.

Trotz der Grösse und komplizierten Form des Magens finden wir, wie aus dem eben Gesagten hervorgeht, nur eine einzige, unbedeutende Anastomose zweier Magenarterien.

Die A. mesenterica superior zerfällt, der Länge des Darmes entsprechend, sehr rasch in eine grössere Zahl von Ästen (zwölf bis vierzehn), die innerhalb des Mesenteriums einfache oder doppelte Arkaden bilden. Der erste dieser Äste, eine A. pancreatico-duodenalis inferior, anastomosiert mit dem Gebiete der A. coelica, der letzte mit der A. mesenterica inferior.

Die A. mesenterica inferior (Taf. XVII/XVIII, Fig. 30) entspringt kaudal von den Nierenarterien und versorgt mit ihrem absteigenden Aste, der A. haemorrhoidalis superior, wieder das Rektum bis fast an den Anus, soweit der peritoneale Überzug reicht.

Bei Cynonycteris aegyptiaca und Cynonycteris sp. bilden A. coeliaca und mesenterica superior einen einzigen, sehr kräftigen Stamm (Textfigur 17, S. 313); dieser entsendet zuerst einen Ast, der sich in die starke A. gastrica sinistra und zwei Aa. lienales teilt, von welchen die kraniale mit einem sehr kräftigen Zweige den Magenblindsack versorgt; dieser Zweig zieht an der dorsalen Seite des Ösophagus vorüber. Die A.

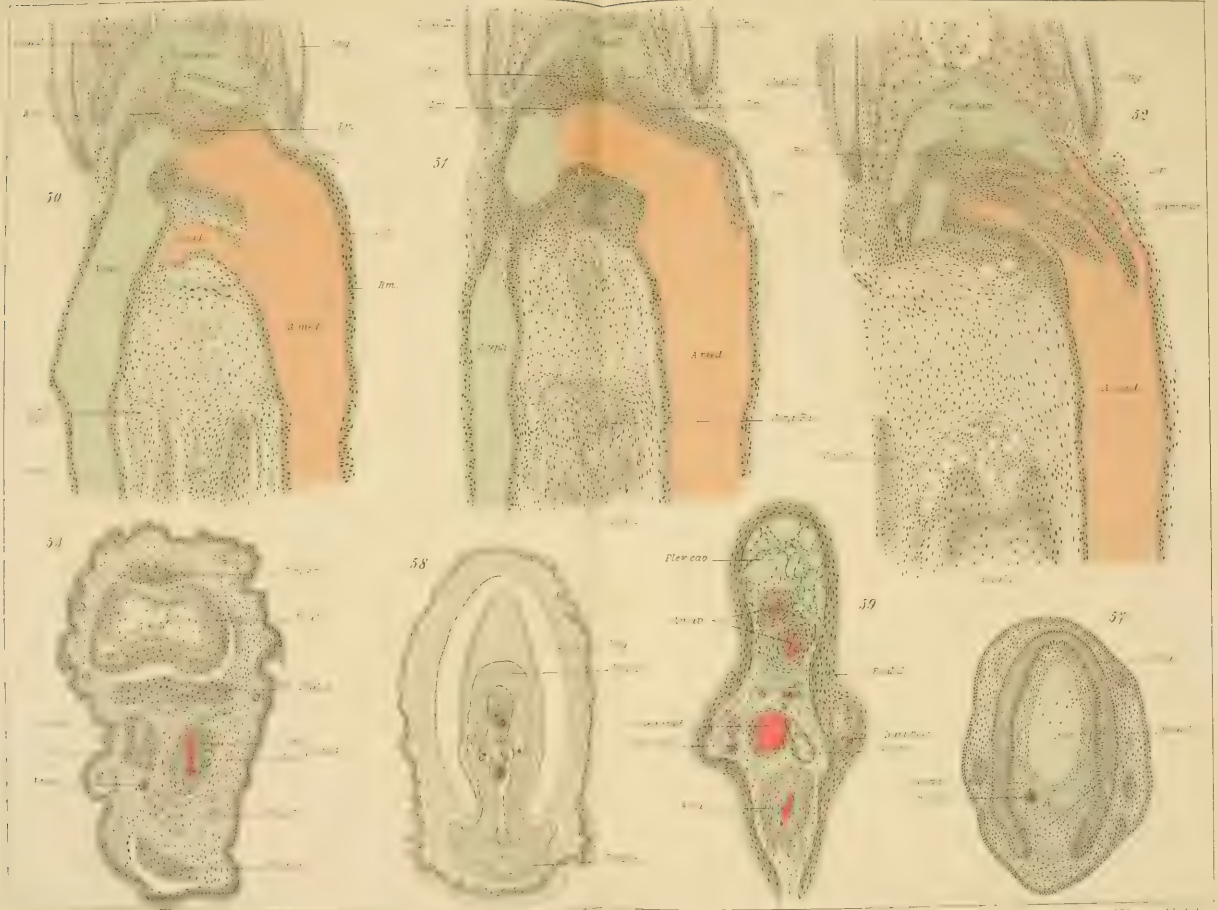

Verlag v. J. F. Bergmann, Wiesbaden

gastrica verhält sich wie bei Pteropus. Dann entspringt aus dem Hauptstamme eine A. hepatica, die sich ebenso wie ihr Hauptast, die A. gastro-epiploica, wie bei Pteropus teilt. Das Hauptgefäss ist nun als A. mesenterica superior zu bezeichnen; es giebt zunächst einen Ramus pancreaticus, dann eine A. pancreatico-duodenalis inferior ab, welche mit der A. p.-d. superior anastomosiert, und zerfällt wieder in zwölf bis dreizehn Rami intestinales. Übrigens mag diese Astfolge innerhalb gewisser Grenzen variieren.

Die Nieren liegen bei den Pteropiden ungefähr gleich hoch; und auch die Aa. renales entspringen in gleicher Höhe. Die Aa. spermaticae internae (Taf. XXVII/XVIII, Fig. 30 und Textfiguren 15 und 17) gehen bei Pteropus von der A. mesenterica inferior, bei Cynonycteris von der Aorta ab. Bei dieser Art entspringt auch eine A. ureterica sin. aus der A. mesenterica inferior, während die rechte aus der Aorta kommt, distal von der A. iliaca externa.

IV. Endteilung der Aorta.

1. Die Beckenmuskulatur der Chiropteren.

Zur Beurteilung der Morphologie der Arterien des Beckenbodens ist die Kenntnis seiner Muskulatur unerlässlich. Für die Chiropteren fehlen aber neuere Angaben über diese Muskulatur gänzlich. Maisonneuve (51) hat für Vespertilio murinus nur einen „fléchisseur de la queue" angeführt, von dessen Bündeln er sagt: „Ceux qui sont destinés aux premières vertèbres coccygiennes prennent leur origine sur la partie interne de l'os des iles au dedans et au dessous de l'éminence iléo-pectinée et à la partie supérieure du trou sous-pubien; les suivants partent du bord de l'os iliaque qui limite en dehors l'échancrure sciatique; enfin les dernier s'insèrent à la partie du sacrum qui limite en dedans l'échancrure sciatique, par conséquent au niveau de la 2e vertèbre sacrée."

In den neueren Arbeiten von Holl (30), Lartschneider (41), Eggeling (10), ferner in den Monographien des Muskelsystemes der Chiropteren von Humphry (32) und Macalister (50) werden diese Muskeln nicht berücksichtigt.

A. Mikrochiropteren.

Material: Ausser Alkoholexemplaren eine Serie durch ein mit Eiweiss-Tusche injiziertes Becken von Vesperugo noctula ♂, zwei Serien durch injizierte Becken von Rhinolophus hipposideros, ♂ und ♀, eine ebensolche Serie von Rh. ferrum equinum ♂.

Vespertilioniden. Bei dieser Familie findet sich ein Sacro-, Ileo- und Pubocaudalis. Der erstere ist ziemlich kräftig; der Ileocaudalis stellt ein schwaches Bündel dar, welches dorsal vom Foramen obturatorium vom Darmbeine entspringt und sich dem Pubocaudalis an der Insertion anschliesst. Es wird nicht mehr vom N. obturatorius gekreuzt, da es am Darmbeine nicht hoch genug hinaufreicht. Zwischen den beiden letztgenannten Muskeln treten die Vasa obturatoria, zwischen Sacro- und Ileocaudalis die Nerven und die A. hypogastrica hindurch. Der Pubocaudalis (Taf. XVII XVIII, Fig. 28) entspringt vom oberen Schambeinaste, an der Linea terminalis; dorsolateral von ihm liegt der N. obturatorius. Der Muskel endet an den ersten drei bis vier Schwanzwirbeln.

Auf der visceralen Fläche des Pubocaudalis liegt ein dünnes Muskelblatt, welches sehnig von der Ursprungsstelle des genannten Muskels entsteht und sich an das Rektum begiebt, wo sich seine Fasern, wie sich mikroskopisch nachweisen lässt, mit denen des quergestreiften Sphincter ani durchflechten; wahrscheinlich ist dieser Muskel ein Differenzierungsprodukt des M. pubocaudalis, eine Art Levator ani (Fig. 28).

Ein Ischiocaudalis (Spinoso-caudalis im Sinne Egge-

lings) fehlt den Vespertilioniden vollständig; auch mikroskopisch sind keine Reste nachzuweisen.

Die beiden Hauptnerven des kleinen Beckens, N. ischiadicus und pudendus, ferner die A. hypogastrica mit ihren Zweigen (A. ischiadica und pudenda interna) liegen dorso-lateral vom Pubocaudalis.

Zu diesen Gebilden gewinnt noch ein Muskel, den Macalister (50) und Maisonneuve (51) als Caudofemoralis bezeichnen, nahe Beziehungen. Er entspringt dorsal und etwas kranial von der Insertion des Pubocaudalis am Schwanze, von dem Querfortsatze und der Seitenfläche des ersten Schwanzwirbels, und inseriert am Femur ungefähr bis zu dessen Mitte, dorsal von den Adduktoren. Er bildet ein schmales, plattes Band, welches der ventralen Fläche des Glutaeus an deren kaudalem Rande eng anliegt. So scheint der Muskel bei der Präparation der dorsalen Muskelgruppe des Beines anzugehören, in die Maisonneuve ihn auch einreiht. Seine Innervation erfolgt von oben her aus dem N. ischiadicus.

Die Topographie der Nerven und Gefässe ergiebt aber, dass der N. ischiadicus, mit ihm die Arterie und Vene, dorsal von dem Muskel, zwischen ihm und dem Glutaeus, verlaufen und ebenso A. und V. caudalis lateralis und A. und V. uropatagialis, welch letztere, wie an entsprechender Stelle gezeigt werden soll, der primären fibularen Randvene der Extremität entspricht; nur der N. pudendus, A. und V. pudenda interna und der N. caudalis lateralis liegen ventral von dem Muskel (Fig. 28). Durch den Verlauf des N. ischiadicus wird der Muskel aus der dorsalen Muskelgruppe des Beines ausgeschieden und ist wohl eher jener Gruppe verwandt, die vom Tuber ischii entspringt. (Er verläuft knapp am Tuber vorüber, ja er kann bei anderen Formen [Pteropiden] auf dasselbe übergehen.)

Rhinolophiden. Hier finden wir wieder Sacro-, Ileo- und Pubocaudalis, ungefähr in derselben Ausbildung wie bei

Vespertilioniden. Doch fehlt das Muskelblatt an der ventralen Seite des letztgenannten; nur bei Rh. fe. e. gehen von ihm einige Fasern zum Sphincter.

Dagegen besitzen die Rhinolophiden einen deutlichen Ischiocaudalis (Spinoso-caudalis), der von den Querfortsätzen der zwei ersten Schwanzwirbel entspringt und zum Rande der Incisura ischiadica, oberhalb des Tuber ossis ischii, verläuft. N. pudendus und A. und V. pudenda interna sind an der dorsalen Seite des Muskels gelegen.

Als Caudofemoralis (der nach Macalister allen Chiropteren zukommt) ist bei Rh. hipp. wohl ein Muskel aufzufassen, der in derselben Höhe wie der Ischiocaudalis, dorsal von diesem, von den Querfortsätzen entspringt und schon am Trochanter minor, knapp unterhalb des Glutaeus medius, inseriert. Er stellt nur ein sehr dünnes Muskelbündel dar. Seine Topographie zu N., A., V. ischiadicus, zum N. pudendus und seinen Gefährten ist dieselbe wie bei Vespertilioniden; die V. uropatagialis aber, das primäre Gefäss der hinteren Extremität, dann die A. uropatagialis, ferner A. und V. caudalis lateralis, liegen ventral von dem Muskel. Seine Homologie ist also keine ganz feststehende. Der grossen Art fehlt er ganz.

B. Makrochiroptera.

Hier sind die Verhältnisse der Beckenmuskeln durch die Verbindung der Tubera ossium ischii untereinander und mit dem Schweife kompliziert. Leche (44) sagt hierüber: „Bei Pteropus . . . verwachsen die beiderseitigen Sitzbeine mit der Wirbelsäule, ohne sich untereinander zu verbinden.“ Doch variiert dieses Verhalten, wie ich mich ausser an meinen Alkohol-Exemplaren auch an einer Reihe von Skeletten überzeugen konnte; ich fand wiederholt (bei den injizierten Exemplaren dreimal) eine sehr straffe und enge Verbindung der Sitzbeine

untereinander, eine wahre Sitzbeinsymphyse, während das Ende der Wirbelsäule (bei Pteropus, wo ein freier Schweif fehlt, das Steissbein) durch straffe, oben etwas längere Bandmassen mit dieser Symphyse zusammenhing (Tafel XVII XVIII, Fig. 30). Bei Cynonycteris ist der Schweif, der sich noch über diese Bänder hinaus fortsetzt, sehr kurz und besteht nur aus vier Wirbeln; das Ende ragt gerade noch frei aus der Flughaut hervor. Die Tubera ischii sind mit dem Schweif verbunden.

Dementsprechend ist die Schweifmuskulatur sehr reduziert. Sacro-, Ilio- und Pubocaudalis fehlen vollständig, nur ein Ischiocaudalis[1]) (Spinosocaudalis) mit typischem Verlaufe vom Steissbeine zur dorsalen Fläche des Sitzbeines, kranial von dessen Symphyse, ist vorhanden (Taf. XVII XVIII, Fig. 30), und zwar bei den einzelnen Individuen in sehr verschiedener, manchmal (speziell bei Cynonycteris) sehr guter Ausbildung. Die Topographie des N. pudendus (und der A. und V. pudenda interna) ist die normale; er liegt an der dorsalen Fläche des Muskels.

Macalister und Leche schreiben den Pteropiden auch einen Caudofemoralis zu; Humphry (32) erwähnt denselben nicht. Thatsächlich findet man bei allen Pteropiden ein Muskelbündel, das nach seiner Topographie zu Nerven und Gefässen als Caudofemoralis aufzufassen ist. Es liegt dorsal vom N. pudendus communis und seiner Arterie, ventral von N., A., V. ischiadicus, V. uropatagialis, A. uropatagialis und caudalis lateralis. Es inseriert etwa in der Mitte des Femur; sein Ursprung aber ist variabel. Es entspringt bald vom Schwanze (Cynonycteris), bald von dem Randapparate zwischen Steissbein und Sitzbeinsymphyse oder von dieser selbst (Pteropus, Fig. 30), sodass in letzterem Falle überhaupt jede Beziehung zum Schweif verloren gegangen ist und der Muskel als Ischiofemoralis bezeichnet werden muss. Dasselbe Verhalten zeigen nach

1) Wird auch von Zuckerkandl (77) bei Beschreibung der A. pudenda interna erwähnt.

Leche (45) manche Insektivoren. Die Innervation des Muskels erfolgt gewöhnlich aus dem N. ischiadicus (resp. dem N. glutaeus inferior), in einem Falle aus dem N. pudendus, knapp an seiner Trennung vom N. ischiadicus (Fig. 30).

Leche (44, 45) hat wiederholt da, wo er die Chiropteren unter den mit einem M. caudofemoralis ausgestatteten Tieren aufzählte, den Vorbehalt weiterer Prüfung der bisherigen Litteraturangaben gemacht; nach dem hier Gesagten kann, wie ich glaube, kein Zweifel an der Richtigkeit der Homologisierung früherer Autoren mehr bestehen.

Humphry (32) sagt bei Beschreibung des Adductor magnus: „An upper portion, easily separated, may represent the Quadratus femoris" — vielleicht ist hier unser Muskel gemeint, und Humphry hatte einen Fall vor Augen, wo der Muskel von der Sitzbeinsymphyse entsprang. Die Topographie zu den Nerven hat Humphry bei der Homologisierung der Muskeln nicht berücksichtigt. (Auch Macalister widerspricht dieser Angabe Humphrys.)

Den dritten Teil des Adductor magnus, der durch den Ischiadicus abgetrennt sein und sich mit dem entsprechenden Muskel der Gegenseite in der Mittellinie verbinden soll, und der nach Humphrys Meinung vielleicht dem Biceps femoris entspricht, konnte ich an meinen Exemplaren nicht finden. Dem Caudofemoralis entspricht ein solches Bündel keinesfalls, da es dorsal vom N. ischiadicus liegen soll.

2. Die Endzweige der Aorta.

A. Mikrochiroptera.

Litteratur: Die Angaben Salvis [66a] siehe im Nachtrag.

Material: Injizierte Alkoholexemplare und die vorstehend (bei der Muskulatur) genannten Schnittserien.

Vespertilioniden. Bei Vespertilio murinus und Vesperugo noctula und pipistrellus erfolgt die Endteilung der Aorta vor dem (3. oder) 4. Lendenwirbel, und zwar in der Regel so, dass das Gefäss an einem Punkte in seine fünf Endäste (Aa. iliacae externae und internae und A. caudalis resp. sacralis media) zerfällt (Tafel XV XVIII, Figg. 20, 28, 29); doch kommen hierin individuelle Schwankungen vor. Es kann beiderseitig eine kurze A. iliaca communis bestehen (einen solchen Fall hat Hochstetter [27] abgebildet), oder auch nur einseitig, sodass das Aortenende asymmetrisch wird, oder es entspringen die beiden Aa. iliacae externae etwas kranial von den internae aus der Aorta (Truncus hypogastrico-sacralis). Bei Vesperugo serotinus findet sich beiderseits eine sehr kurze, bei Plecotus auritus eine ziemlich lange A. iliaca communis.

a) A. caudalis (media). Dieselbe bildet ein ziemlich schwaches Gefäss, welches sich schon ungefähr am 5.—6. Schwanzwirbel erschöpft. Sie liegt dorsal von den vereinigten Vv. hypogastricae, kaudal von der V. iliaca externa sin Das Ende des Schweifes wird von der A. hypogastrica aus versorgt (Tafel XVII/XVIII, Fig. 31).

b) A. iliaca externa. Das intraabdominelle Stück der A. iliaca externa giebt linksseitig eine A. iliolumbalis ab (S. 283); ferner entspringt aus ihm nahe dem Abgange aus der Aorta ein ventral gerichteter Ast (Figg. 28, 29), der sich alsbald teilt; das eine Gefäss (A. epigastrica inferior) zieht längs der Linea terminalis des Beckens lateralwärts, tritt nach Abgabe einiger Zweigchen an das subperitoneale Fettgewebe und die ventralen Teile des Musc. transversus abdominis in die Rectusscheide ein und erschöpft sich an der hinteren Fläche des Muskels, wobei ihr Ende mit der A. mammaria int. anastomosiert. Der mediale Ast kann als A. vesicogenitalis bezeichnet werden; er verläuft lateral vom Ureter. Beim Männchen (Fig. 28) giebt er eine am Vas deferens distalwärts verlaufende

A. deferentialis, sowie mehrere Zweige an die Samenblase ab und endet an der Harnblase. Beim Weibchen (Fig. 29) entspringt aus der A. vesico-genitalis zunächst ein starker Ast (A. utero-ovarica), der sich über die dorsale Fläche des Ovariums an dessen kraniale Seite begiebt und von hier in stark geschlängeltem Verlaufe längs der Tube an die dorsale Fläche des Uterushornes gelangt, um sich dort zu verzweigen. Diesen dorsalen Ast ergänzt eine ventrale A. utero-vaginalis, welche da, wo das Hauptgefäss den Cervix uteri erreicht, abgeht und sich der Hauptsache nach am Corpus uteri verteilt, wobei es auch feine Zweigchen kaudalwärts gegen die Vagina entsendet. Der Hauptstamm selbst endet wieder an der Blase.

Der Abgang dieses Gefässes für Blase und Genitale, das man beim Männchen als A. vesico-seminalis, beim Weibchen als A. vesico-uterina bezeichnen könnte, von der A. iliaca externa ist wohl ein sehr auffallender Befund; doch sind ähnliche Verhältnisse von Zuckerkandl (77) auch bei anderen Tieren[1]) beschrieben worden. Übrigens kann das Gefäss als Varietät (selten) aus der A. iliaca interna entspringen.

Die A. iliaca externa giebt ausserdem noch eine Reihe von kleinen Ästen an das subperitoneale Fettgewebe ab, welches im Bereiche der Fossa iliaca und von da nach aufwärts gegen die Niere stets sehr reichlich entwickelt ist, sowie Zweigchen an die hintere Rumpfwand, speziell den dorsalen Theil des Musc. transversus abdominis. Kurz vor ihrem Eintritt in den Schenkelkanal entsendet sie noch ein starkes Gefäss, die A. abdominalis lateralis (Taf. XV XVIII, Fig. 20, 28, 29), welche subperitoneal nach Abgabe zahlreicher Zweige an die breiten Bauchmuskeln gegen den Rippenbogen verläuft und dort bei Vespertilio murinus (nicht aber bei den anderen Arten) mit der 10. Interkostalarterie und dem Rippenbogenaste der A. mammaria interna anastomosiert. (Vgl. S. 278, Anm.)

[1]) Cavia cobaya ♂, Abyssinische Ziege ♂, Löwe ♀, Hund ♂.

Im Schenkelkanale wird die A. iliaca interna zur A. cruralis. Diese giebt distal von dem genannten Kanale einen lateralen Ast (A. circumflexa ilium superficialis) (Taf. XVII XVIII, Fig. 31) ab, der sich teils im Fettgewebe der Schenkelbeuge verzweigt, teils mit einem Bündel des Musc. pubocutaneus (Maisonneuve [51]) in das Plagiopatagium zieht. Ein medialer Ast der

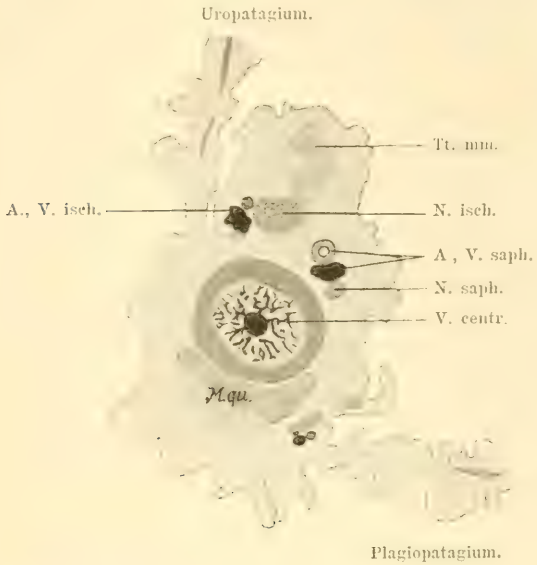

Fig. 13.

Querschnitt des rechten Oberschenkels von Vesperugo noctula im distalen Drittel. Injektion Eiweiss-Tusche. Die Arterien mit hellem Lumen, die Venen schwarz gezeichnet. Vergr. 15. A. isch. Art. ischiadica, A. saph. Art. saphena, M. qu. Musc. quadriceps cruris, N. isch., saph. Nerven des Oberschenkels, Tt. mm. Tendines musc. adduct. magni, semitend., semimembran., V. centr. Vena centralis femoris.

A. cruralis verläuft dem Leistenbande entlang gegen das äussere Genitale als A. pudenda externa und epigastrica superficialis. Am Oberschenkel giebt die Arterie laterale Zweige an den Quadriceps und mediale an die Adduktorengruppe ab, bleibt aber oberflächlich und schliesst sich einem starken Aste des N. cruralis, dem N. saphenus, an (Textfigur 13), wird also zur

A. saphena[1]). Distal vom Kniegelenke tritt dieser Nerv in das Plagiopatagium ein und zieht an der lateralen, tibialen Seite des Unterschenkels[2]) herab. In die Flughaut folgt dem Nerven aber nur ein Seitenast des Hauptgefässes, die eigentliche A. saphena des Unterschenkels, die bis zum Sprunggelenke verfolgbar ist. Das Hauptgefäss, welches sich, wie die A. mediana des Armes, durch besonders kräftige Muskulatur auszeichnet, kreuzt die Adduktorensehne, verläuft über den tibial gelegenen Ursprung des Musc. gastrocnemius und schliesst sich an dessen distalem Rande dem N. tibialis an, bildet also eine primäre A. tibialis postica (posterior). (Textfigur 14). Auf ihrem Wege versorgt sie mit einigen kleineren Gefässen die Muskulatur und giebt dann je ein Gefäss an beide Ränder des Sporenbeines ab; das distale dieser Gefässe liefert auch das fibulare Randgefäss des Fusses. Nach Abgabe eines weiteren Astes an die Malleolengegend teilt sich die A. tibialis postica in der Planta pedis, oberflächlich auf den Beugesehnen verbleibend, in die vier Aa. digitales communes und ein tibiales Randgefäss für den Hallux. Die Aa. digitales communes teilen sich wieder jede in zwei Äste, sodass jede Zehe zwei Arterien erhält.

Eine dieser beiden Arterien, deren Kaliber das stärkere ist, anastomosiert an jeder Zehe im Bereiche der Endphalange mit einer Zehenvene. (S. das Kapitel über arteriovenöse Anastomosen.)

c) A. iliaca interna (A. hypogastrica). An Durchmesser steht die Hypogastrica kaum hinter der A. iliaca externa zurück. Sie giebt zunächst (in einem Falle bei Vesperugo noctula) eine A. lumbalis quinta, dann eine Arterie ab, welche

[1]) In der Nomenklatur der Extremitätengefässe folge ich Zuckerkandl (75).

[2]) Dass bei Chiropteren die tibiale Seite des Unterschenkels zur lateralen wird, erklärt sich aus der Rotation der unteren Extremität, durch welche auch die Fusssohle ventralwärts gerichtet ist.

sich um den Rand der Incisura ischiadica herumschlägt und an der Glutäalmuskulatur, besonders dem Musc. glutaeus medius, verzweigt, also einer A. glutaea (superior) entspricht. Dann entspringt aus ihr ein ventral gerichteter Ast, der am Rektum vorüberzieht, von demselben durch das Cavum Douglasii getrennt, und beim Männchen (Fig. 28) hauptsächlich die Prostata und

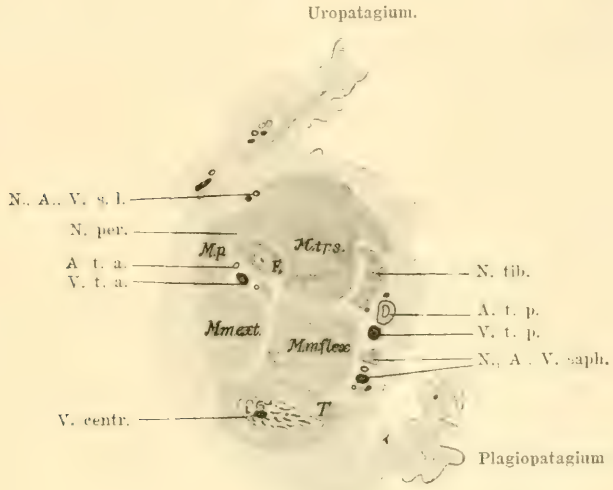

Fig. 14.

Querschnitt des rechten Unterschenkels von Vesperugo noctula im proximalen Drittel. Vergr. 15. A. s. l. Art. surae lateralis, A. saph. Art. saphena, A. t. a. Art. tibialis ant., A. t. p. Art. tibialis post., F. Fibula, M. p. Musc. peroneus (longus), M. tr. s. Musc. triceps surae, Mm. ext. Extensoren, Mm. flex. Flexorengruppe, N. s. l. Nerv. cutaneus surae lateralis, N. per. Nerv. peroneus, N. saph. Nervus saphenus, N. tib. Nervus tibialis, T. Tibia, V. centr. Vena centralis tibiae.

die Pars membranacea (muscularis) urethrae versorgt; er verzweigt sich an diesen reichlich, verläuft an der ventralen Fläche dieses Teiles der Urethra herab und anastomosiert schliesslich mit der A. pudenda interna. Man kann ihn wohl als A. urethroprostatica bezeichnen und als eine Vorstufe der A. urethrogenitalis (Zuckerkandl [77]), wie wir sie z. B. bei Pteropiden finden, auffassen. Beim Weibchen endet derselbe Ast als A.

urethro-vaginalis an Vagina und Urethra (Fig. 29). Von diesem Aste scheint in der Regel das Ligamentum umbilicale abzugehen.

Nun tritt die A. hypogastrica zwischen Musc. ileo- und sacrocaudalis hindurch und giebt an der dorso-lateralen Fläche des Pubocaudalis die A. obturatoria ab, welche den gleichnamigen Nerven am Eingange in den Canalis obturatorius erreicht, hier einige Zweigchen an den Musc. obturator internus abgiebt und dann durch den genannten Kanal hindurch zu den Adduktoren gelangt.

Dann teilt sich die A. hypogastrica in ihre zwei Endäste: die A. pudenda interna uud die A. ischiadica. Von diesen schliesst sich die erstere dem Nervus pudendus, die letztere dem N. ischiadicus an.

Die A. pudenda interna liegt zunächst auf der kaudalen Fläche des Musc. pubocaudalis (Fig. 28); sie giebt alsbald beim Männchen Zweige an die kräftig entwickelten Cowperschen Drüsen, ferner Rami haemorrhoidales inferiores und Zweigchen an den Bulbus urethrae ab, entsendet dann einen kräftigen dorsalen und einen feinen ventralen Zweig an die Prostata (der letztere anastomosiert mit der A. urethro-prostatica) und zerfällt in eine A. urethralis, eine A. profunda penis für das Corpus cavernosum penis und eine kräftigere A. dorsalis penis. Beim Weibchen, wo die Schwellkörper schwach entwickelt sind, ist diese Endverzweigung mit Ausnahme der Rami haemorrhoidales inf. wenig deutlich.

Auf Grund der Zuckerkandlschen Ausführungen (77) ist diese A. pudenda, welche sich dem Nerven anschliesst, als typische A. pudenda interna zu betrachten; das Fehlen eines Musc. ischiocaudalis lässt allerdings die Verhältnisse nicht mit voller Deutlichkeit hervortreten.

In Bezug auf den Bau der Schwellkörper, den ich bei Vesperugo noctula mikroskopisch untersucht habe, kann ich mich

auf Gilbert (18) berufen. Er berichtet von Vespertilio murinus, dass „dessen zarter Rutenknochen bei makroskopischer Betrachtung in Gestalt einer Pfeilspitze, feiner Stab mit Gabelung, erscheint". Der Knochen reicht bis zur Spitze der Glans „und bildet . . . . das Dach der Urethra, die an Stelle eines Corpus cavernosum urethrae von einer derb fibrösen Scheide umgeben ist . . . . Rings um die feste Achse, welche vom Penisknochen und der anliegenden Urethra mit fibröser Scheide gebildet wird, liegen ausserordentlich weite Bluträume, zu denen wohl erkennbare Arterien und Venen treten, sodass wir also auch bei der Fledermaus dieselbe Struktur des Schwellkörpers der Glans finden, wie bei den Muridae. Er stellt nicht eine Erweiterung resp. Ausbreitung des Corpus cavernosum urethrae vor, sondern ist ein durchaus selbstständiges Gebilde. Da, wo das Knöchelchen in seine zwei Spitzen ausläuft, sehen wir das Corpus fibrosum sich einfügen, welches einen mächtigen, einheitlichen Hohlcylinder darstellt, durch dessen sehr weite Höhlung sich ein äusserst zartes Maschenwerk von bindegewebigen Septa spinnt, welche kleinere unregelmässig mit einander kommunizierende Bluträume begrenzen. Es ist somit ein auffallender Unterschied in dem Bau des Rutenschwellkörpers der Fledermaus gegenüber anderen Tieren zu konstatieren, wo das Balkenwerk dick und solide erscheint und die Bluträume des nicht erigierten Penis nur in Form schlaffer Spalten zu beobachten sind. Umschlossen ist das Corpus fibrosum (soll wohl heissen: cavernosum) von einer fibrösen Scheide, die ausserordentlich mächtig entwickelt ist, und gebildet wird aus einer inneren rings- und äusseren längsverlaufenden Lage fibrösen Gewebes mit zahlreichen eingestreuten Kernen." Erwähnenswert ist bei Vesperugo nur noch der grosse Gefässreichtum des Präputium, sodass dieses selbst den Eindruck eines erektilen Organes macht; der Präputialsack ist sehr klein.

Die A. ischiadica begiebt sich nach Abgabe einiger feiner Zweigchen für die Gegend des Tuber ossis ischii mit dem Nerven

zwischen Musc. glutaeus maximus und caudofemoralis, versorgt beide Muskeln mit Zweigen, welche der A. glutaea inferior entsprechen, und verläuft an der dorsalen Seite des letztgenannten Muskels, später des M. semitendinosus in die Kniekehle. Zwischen Glutaeus und Caudofemoralis entspringt aus ihr ein Stämmchen, welches sich in zwei Äste teilt; der eine begleitet die V. uropatagialis in die Flughaut zwischen Schweif und hinterer Extremität (A. uropatagialis), der andere schliesst sich einem Nerven an, welcher sich vom N. pudendus ablöst und den M. caudofemoralis an dessen ventraler Seite kreuzt; Gefäss und Nerven verlaufen dann an der Seite des Schwanzes bis zur Spitze (A. caudalis lateralis, Figg. 29 und 31).

In der Fossa poplitea zerfällt die A. ischiadica in ihre zwei Endäste (Fig. 32). Von diesen verteilt sich der eine an das Kniegelenk, wobei er eine Reihe von Aa. articulares genu abgiebt, und an die Strecker des Sprunggelenkes, wobei ein Zweigchen den N. tibialis in den Canalis popliteus begleitet (vielleicht ist in diesem das Rudiment einer A. interossea im Sinne Zuckerkandls [75] zu sehen). Der zweite Endast der A. ischiadica schliesst sich dem N. peroneus an; zunächst giebt er einen langen, aber feinen Zweig (A. surae lateralis) mit dem Ramus cutaneus surae lateralis des genannten Nerven ab, der bis an das Sprunbein herabgeht; dann schlingt er sich mit dem N. peroneus dicht am Knochen um das Fibulaköpfchen (Textfigur 14) und verläuft zwischen Musc. extensor digitorum communis und extensor digiti quinti als sekundäre A. tibialis antica (anterior) zum Fussrücken herab, auf dem er in seine Endzweige zerfällt. Auf seinem Wege kann er mit der A. surae lateralis anastomosieren (Fig. 32).

Eine A. peronea fehlt den Vespertilioniden. Der Verlauf der A. tibialis antica um das Fibulaköpfchen ist für die Familie charakteristisch; bei den anderen Chiropteren finden wir abweichende Verhältnisse.

Rhinolophiden. Bei beiden untersuchten Arten entspringen A. iliaca externa und interna getrennt aus der Aorta. Es besteht also hier ein kurzer Truncus hypogastrico-sacralis. Doch zeigt die Entwickelungsgeschichte, dass hier ebenso wie beim Kaninchen (Hochstetter '24) embryonal eine A. iliaca communis vorhanden war. Die Endteilung erfolgt vor dem zweiten oder dritten Lendenwirbel.

a) A. caudalis (media). Ihr Ursprung ist variabel; in den von Rhinolophus-Becken angefertigten Schnittserien entspringt sie einmal oberhalb der A. iliaca externa an der Rückseite der Aorta, ein anderes Mal aus der linken A. iliaca externa Sie giebt die vierte und fünfte Lumbalarterie ab (die übrigen fehlen; s. S. 283).

b) A. iliaca externa. Die A. vesico-genitalis und A. epigastrica inferior, die vereinigt wie bei Vespertilioniden entspringen, vikariieren mit der A. urethro-prostatica resp. urethro-vaginalis (aus der A. iliaca interna) in Bezug auf die Versorgung der Bauchwand, der Blase und Urethra, sowie der Samenblasen und Prostata resp. des Uterus und der Vagina. Die A. cruralis stimmt in ihrem Verhalten vollständig mit dem bei Vespertilioniden überein.

c) A. iliaca interna (A. hypogastrica). Die A. urethro-prostatica resp. urethro-vaginalis ist relativ viel stärker als bei Vespertilioniden; über ihren Gefässbezirk vergleiche das soeben Gesagte. Die A. pudenda interna verläuft in typischer Weise mit dem N. pudendus dorsal vom Musc. ischiocaudalis (spinosocaudalis) und teilt sich wie bei Vespertilioniden. Die Schwellkörper verhalten sich gleichfalls ganz ähnlich; nur ist das Präputium, welches hier einen relativ grossen Präputialsack bildet, nicht auffallend gefässreich. Das Os priapi ist trotz des Grössenunterschiedes der Arten bei Rhinolophus hipposideros sogar absolut genommen breiter und stärker als bei Vesperugo noctula; das Balkenwerk innerhalb des Corpus cavernosum penis, dessen Wand ausserordentlich dick ist (noch mehr als bei Vesper-

tilioniden), ist ausserordentlich zart. In der Glans penis sind die Balken kräftiger.

Die A. ischiadica giebt wieder zunächst einen Ast ab, der sich in A. caudalis und uropatagialis teilt; doch liegen diese Gefässe ventral von dem als Caudofemoralis zu bezeichnenden Muskel (vgl. Seite 294). In der Fossa poplitea giebt die A. ischiadica einige Rami musculares und articulares ab und setzt sich dann in eine A. interossea fort, welche nach Durchbohrung des Zwischenknochenraumes sich dem Ramus profundus des N. peroneus anschliesst und zur A. tibialis anterior wird; sie endet auf dem Dorsum pedis. Durch dieses Verhalten, welches im Vergleiche mit den Vespertilioniden als ein ursprünglicheres aufzufassen ist, nähert sich Rhinolophus den Pteropiden. Ein Nervus, eine A. und V. surae lateralis scheinen zu fehlen.

Entwickelung der Endverzweigung der Aorta. Diese folgt den von Hochstetter (24) und Zuckerkandl (75) für die Säuger festgestellten Normen.

Bei Rhinolophus Embryo I (4 3/4 mm) ist gegen die Anlage der unteren Extremität eine Arterie, die wahrscheinlich der A. ischiadica entspricht, nur auf eine kurze Strecke zu verfolgen; sie entspringt aus der A. umbilicalis.

Embryo II (6 1/4 mm) besitzt eine deutliche A. ischiadica, die am Unterschenkel axial gelagert ist (A. interossea) und sich am Fusse in einen schwächeren ventralen und einen stärkeren dorsalen Ast teilt; der letztere durchbohrt die Anlage des Tarsus. Die A. cruralis ist ein sehr schwaches Gefäss, das in der Gegend des Kniegelenkes aufhört.

Beide Arterien gehen von der kräftigen, in der seitlichen Rumpfwand gelegenen A. umbilicalis ab; es besteht also auch bei dieser Form wie bei allen anderen bisher untersuchten Säugern eine embryonale A. iliaca communis, auch wenn sie (wie hier) der ausgewachsenen Form fehlt.

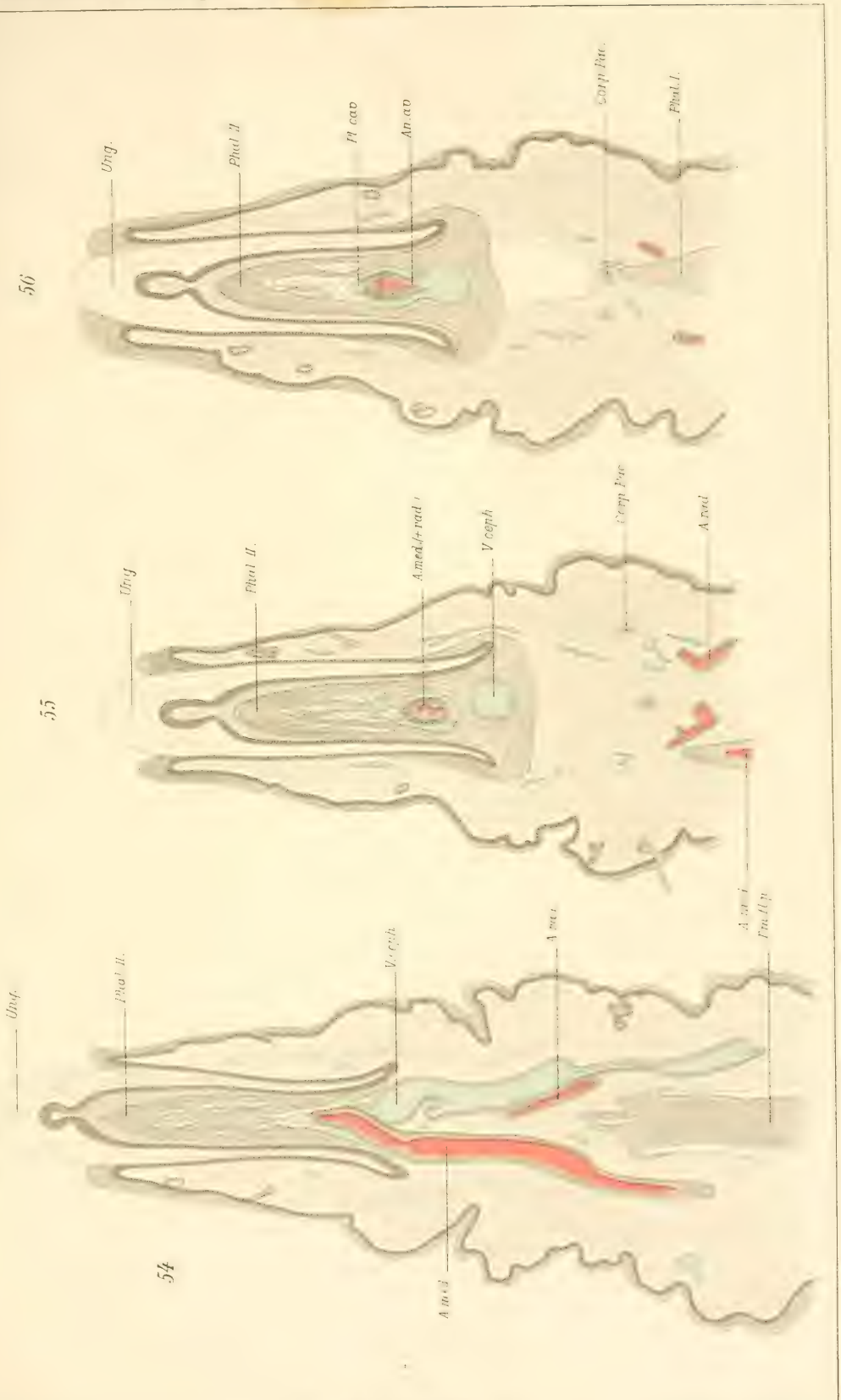

O. Grosser del.

Lith. Anst. v. H. Jonas Cassel.

Verlag v. J. F. Bergmann, Wiesbaden.

Embryo III (6 1/4 mm) zeigt ausser den genannten Zweigen einen feinen dorsalen Ast der A. interossea, da, wo sie den N. tibialis verlässt; wohl die Anlage einer A. interossea dorsalis (resp. der primären A. tibialis antica).

Bei dem Embryo IV (7 1/4 mm) lässt sich neben (distal von) der A. tibialis anterior, die übrigens hier undeutlich ist, und proximal von dem intratarsalen Ramus dorsalis der A. interossea noch ein feiner dorsaler Zweig dieser Arterie erkennen, welcher zwischen den Anlagen der Unterschenkelknochen, knapp am Tarsus liegt. Vielleicht ist in diesem Gefässe, das übrigens fast kapillar und nur auf einer Seite deutlich ist, die Arterienbahn zu sehen, durch welche der Ramus dorsalis perforans tarsi der A. interossea abgelöst wird. (Vgl. Seite 308.)

Bei Embryo V (7 1/4 mm) ist die arterielle Versorgung des Beines schon annähernd definitiv. Die A. ischiadica giebt am Kniegelenk einen kurzen Ramus peroneus an den Nerven ab, setzt sich noch längs des N. tibialis ein kurzes Stück weit fort und verliert sich als A. interossea. Die A. cruralis verläuft am Oberschenkel oberflächlich, giebt einen kurzen Ramus saphenus an den Unterschenkel und schliesst sich dem N. tibialis an, dem sie bis in die Planta pedis folgt. Sie bildet hier schon die primäre A. tibialis postica. Der Embryo besitzt noch immer eine, wenn auch kurze A. iliaca communis.

Bei den untersuchten Vespertilioniden gelangte ein Ramus perforans tarsi der A. interossea überhaupt nicht mehr zur Beobachtung; auch der jüngste Embryo (Vespertilio murinus Embryo I, 9 1/4 mm) besitzt nur einen sicher proximal vom Tarsus, dicht oberhalb desselben, gelegenen dorsalen Ast. Im übrigen ist das Gefässsystem dieses und in gleicher Weise das des Embryo II (10 1/4 mm), schon ziemlich ausgebildet. Aus der A. iliaca communis (resp. umbilicalis) entspringen A. cruralis und ischiadica; die erstere setzt sich bereits in eine primäre A. tibialis postica fort, die zweite in eine A. interossea, welche

zunächst unterhalb des Kniegelenkes eine feine, kurze A. interossea dorsalis (A. tibialis antica) abgiebt und dann in einen ventralen und einen dorsalen Ast zerfällt. Eine A. saphena des Unterschenkels fehlt in diesen Stadien noch.

Bei Vesperugo pipistrellus Embryo I (8 1/2 mm) ist die Verzweigung der Gefässe bereits die definitive; doch besitzt der Embryo noch eine A. iliaca communis. Erst Embryo II (11 1/4 mm) weist auch hierin das Verhalten des ausgewachsenen Tieres auf; die Aorta zerfällt an einem Punkte in ihre Endäste.

Die Schicksale des dorsalen Endastes der A. interossea sind weder an der Hand noch am Fusse bisher vollkommen aufgeklärt. Zuckerkandl (74, 75) (daselbst auch die frühere Litteratur) hat die Frage, ob dieser Ast ursprünglich den Carpus resp. Tarsus durchbohre oder proximal davon liege, schliesslich auf Grund der Befunde an Kaninchen und Katze und der Angaben Zimmermanns für den Menschen zu Gunsten der ersten Möglichkeit entschieden. Nun gelangte bei den untersuchten Vespertilioniden nur der zweite Fall, bei Rhinolophiden in jungen Stadien der erste, später (an der vorderen Extremität, Seite 272) der zweite Fall, und am Fusse bei einem Embryo das Auftreten beider dorsaler Äste gleichzeitig zur Beobachtung. Wir müssen also wohl annehmen, dass die Durchbohrung des Carpus resp. Tarsus das primäre Verhalten ist; doch kann dieses sehr früh durch das zweite abgelöst werden; und dieser Vorgang scheint durch einen Wechsel, nicht eine Verschiebung, der Strombahn bewirkt zu werden.

B. Makrochiroptera.

Bei den Pteropiden ist die Endteilung der Aorta viel komplizierter als bei Mikrochiropteren, da durch die Ausbildung einer zweiten A. ischiadica und einer A. urethrogenitalis (Zuckerkandl [77]) neue Gefässe mit den übrigen in Kombination treten

und (ebenso wie auch andere Äste) direkt aus der Aorta entspringen können. Ausserdem wechselt die Anordnung dieser Gefässe von einem Individuum zum anderen, und ist die Endteilung häufig eine asymmetrische (vgl. über Asymmetrie des abdominalen Aortenendes Zuckerkandl (77), Seite 36, Anm.).

Litteratur: Über die Beckengefässe wurden von Hochstetter (27) und Zuckerkandl (77) Angaben gemacht; die denselben zu Grunde liegenden Originalpräparate standen auch zu meiner Verfügung, und es beziehen sich zwei der hier gegebenen Abbildungen auf diese Objekte.

Hochstetter berichtet (auf Grund des Objektes der Textfigur 15) über Pteropus edulis: Die V. hypogastrica und ihre kaudale Fortsetzung, die V. ischiadica, liegt „zwischen zwei Arterien, von denen die eine . . . . (es ist dies der distal aus der Aorta entspringende Stamm) an ihrer ventralen Seite verläuft, während die andere, an ihrer dorsalen Seite gelegen . . . (ist). Beide Arterien, ich will sie A. ischiadicae nennen, verlassen mit der Vene gleichen Namens das Becken und verlaufen an der dorsalen Seite des Oberschenkels entlang, den N. ischiadicus bis in die Kniekehle begleitend, um von hier aus auf den Unterschenkel überzugehen. Doch gehen sie keinerlei Verbindung mit der A. cruralis ein, die einen ganz oberflächlichen Verlauf hat. Pteropus besitzt somit zwei A. ischiadicae, von denen die eine wahrscheinlich aus der ursprünglichen Hauptschlagader der hinteren Gliedmasse hervorgegangen sein dürfte, und zeigt somit Verhältnisse, wie sie bis jetzt noch für keinen anderen Säuger beschrieben sind."

Das Präparat, welches der Beschreibung von Zuckerkandl (77) zu Grunde liegt, ist auf Taf. XVII XVIII, Fig. 30 abgebildet.[1]) Es stammt von einem kleinen Exemplar von Pteropus mit elf Rippen, das vielleicht der Species Edwardsii angehört.

[1]) Herr Hofrat Prof. Zuckerkandl hatte die Liebenswürdigkeit die Publikation dieser Abbildung mir zu überlassen.

Die Beschreibung lautet:

„Aorta. Von dem abdominalen Aortenende zweigen in der aufgestellten Reihenfolge drei Gefässpaare ab:

„1. Die Aa. iliacae externae;

„2. jederseits ein gemeinsamer Stamm für die A. obturatoria und für zwei dem N. ischiadicus angeschlossene Gefässe (ihr gemeinsames Stück ist in der Fig. 30 mit A. isch. 1 bezeichnet);

„3. jederseits ein Truncus communis für die A. pudenda interna, urethrogenitalis, vesicalis und für die A. ischiadica. (In meiner Figur als A. isch. 2 bezeichnet.)

„Der Aortenstamm selbst setzt sich nach Abgabe des dritten Gefässpaares als A. caudalis distalwärts fort.

„A. hypogastrica. Eine Hypogastrica im engeren Sinne des Wortes ist nicht vorhanden; ihre Äste zweigen vielmehr von zwei Arterienpaaren ab.

„Die A. pudenda interna verläuft durch den grossen Hüftbeinausschnitt an die Aussenfläche des M. ischiocaudalis, wo sie neben dem N. pudendus lagert. Am Perineum ist die Injektion ausgeblieben, sodass ich über das weitere Verhalten des Gefässes nichts auszusagen vermag.

„A. urethro-genitalis. Das zweite Arterienpaar entsendet einen Ast, welcher sich in eine Vesicalis[1]) und die Urethrogenitalis gabelt. Die letztere Arterie zieht, der Seitenfläche der Harnröhre anliegend, distalwärts, passiert den Angulus pubicus und endigt als A. penis.

„Aa. ischiadicae. Mit dem N. ischiadicus verlassen drei Arterien die Beckenhöhle; zwei von diesen sind sehr zart und gehören gleich der A. obturatoria dem zweiten Arterienpaare an; die eigentliche A. ischiadica ist ziemlich stark und zweigt von dem dritten Arterienpaare ab.

[1]) Diese giebt einen Ast an die Samenblase ab.

„Aa. glutaeae. Die schwache A. glutaea superior ist ein Ast der Ischiadica des dritten Paares; die Glutaea inferior wird durch die starke A. ischiadica repräsentiert.

„Das Ligamentum umbilicale (mit L. u. bezeichnet) gehört dem dritten Arterienpaare an."

Bei dem hier beschriebenen Exemplare ist der M. caudo-femoralis vom Steissbeine auf den Sitzbeinknorren übergegangen vergl. S. 295) und ist daher hier als M. ischio-femoralis (M. i.-f.) zu bezeichnen. An ihn tritt eine von den zwei feinen A. ischiadicae heran und verzweigt sich an ihm, während die zweite weiter distalwärs endet (linkerseits mündet sie ungefähr im ersten Fünftel des Oberschenkels in den Hauptstamm), und die eigentliche A. ischiadica auf den Unterschenkel übergeht. Diese drei Gefässe liegen ebenso wie der Nerv in typischer Weise dorsal von dem Muskel; die A. pudenda interna und der N. pudendus liegen ventral. Da aber der Muskel, wie erwähnt, auf das Sitzbein übergangen ist und die beiden Sitzbeinknorren sich zu einer Symphyse (S. 295) vereinigt haben, so sind Gefäss und Nerv gezwungen, lateral vom Sitzbeinknorren über die Ursprünge der Beuger des Kniegelenkes zu verlaufen.

Während das Ligamentum umbilicale bei dem soeben beschriebenen Exemplare von der A. urethro-genitalis abgeht, entspringt es bei dem der Textfigur 15 schon von dem gemeinschaftlichen Hauptstamme der A. ischiadica, pudenda und urethro-genitalis. Im übrigen verhält sich die Verzweigung bei diesem Exemplare (Pteropus edulis) ebenso wie bei dem vorigen.

Asymmetrisch ist dagegen die Verzweigung bei einem dritten Exemplare von Pteropus (edulis). Hier entspringen aus der Aorta (Textfigur 16) zuerst die Aa. iliacae externae, dann eine linke A. glutaea superior, dann jederseits eine A. ischiadica, welche eine A. obturatoria und linkerseits ausserdem die A. urethro-genitalis abgiebt; nun zerfällt die Aorta in drei Gefässe; einen gemeinsamen Stamm für die rechte A. pudenda interna

und urethro-genitalis, eine A. sacralis media und eine linke A. pudenda interna. Die A. urethro-genitalis giebt beiderseits gesondert eine A. vesiculae seminalis (mit einem Ramus deferentialis) und eine A. vesicalis ab. Die Ligamenta umbilicalia

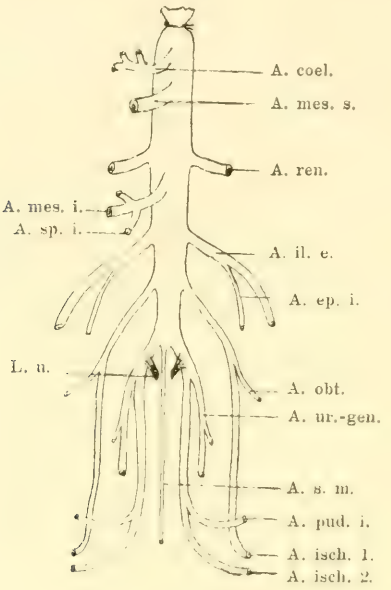

Fig. 15.

Endteilung der Aorta bei Pteropus (edulis?). Objekt der Textfigur 23. A. coel. Art. coeliaca, A. ep. i. Art. epigastrica inferior, A. il. e. Art. iliaca externa, A. isch. Art. ischiadica (1 und 2), A. mes. i., s. Art. mesenterica inf. und sup., A. obt. Art. obturatoria, A. pud. i. Art. pudenda interna, A. ren. Art. renalis, A. s. m. Art. sacralis media, A. sp. i. Art. spermatica interna, A. ur.-gen. Art. urethro-genitalis, L. u. Ligamentum umbilicale.

entspringen wieder vom dritten Arterienpaare. Eine zweite A. ischiadica (aus der A. pudenda int.) bleibt wegen mangelhafter Injektion zweifelhaft.

Auch bei den beiden untersuchten Exemplaren von Cynonycteris war die Endteilung der Aorta asymmetrisch; am auffallendsten bei Cynonycteris sp. (Textfigur 17).

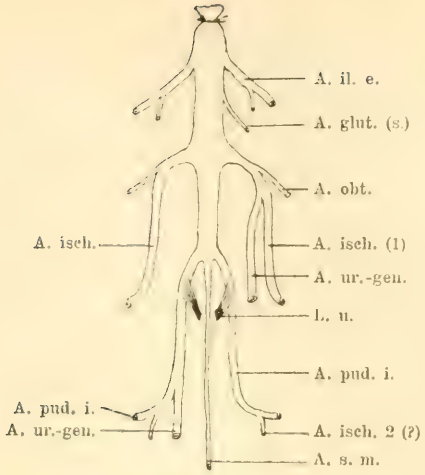

Fig. 16.

Asymmetrische Endtheilung der Aorta bei einem Pteropus (edulis?). A. glut. (s.) Art. glutaea (superior); die übrigen Bezeichnungen wie in Textfigur 15.

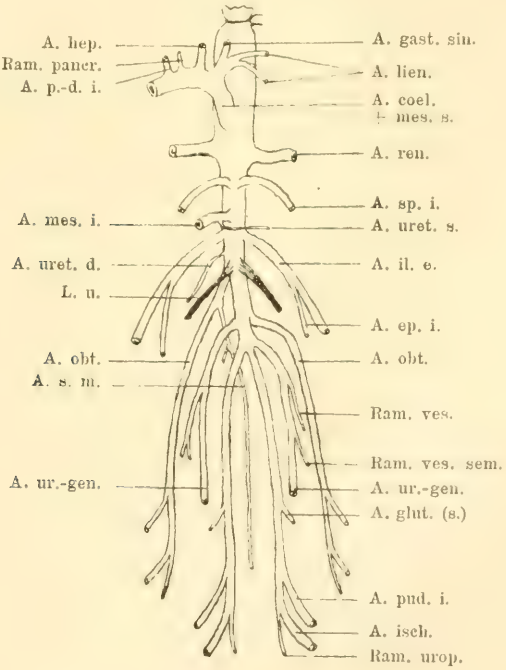

Fig. 17.

Asymmetrische Verzweigung der Bauchaorta bei Cynonycteris sp. A. gast. sin. Art. gastrica sinistra, A. hep. Art. hepatica, A. lien. Art. lienalis, A. p.-d. i. Art. pancreatico-duodenalis inferior, A. uret. d., s. Art. ureterica dext. und sin., Ram. paner. Ramus pancreaticus, Ram. urop. R. uropatagialis, Ram. ves. R. vesicalis, Ram. ves. sem. Ramus vesiculae seminalis. Die übrigen Bezeichnungen wie in Textfigur 15.

Auch hier entspringen aus der Aorta zunächst die beiden Aa. iliacae externae, dann rechterseits eine A. ureterica (die linke kommt aus der A. mesenterica inferior), dann die Ligamenta umbilicalia, dann ein Stamm, der sich in A. sacralis media und A. obturatoria dextra teilt. Die Aorta setzt sich noch über den Abgang der A. sacralis media hinaus fort und giebt nun rechterseits eine A. urethro-genitalis (die einen gemeinsamen Stamm für A. vesicalis und seminalis entlässt), linkerseits die A. obturatoria ab. Dann folgt die Abgabe der linken A. urethrogenitalis (mit getrennten A. vesicalis und seminalis), und gleich darauf die Endteilung in zwei Stämme, welche die A. glutaea superior abgeben und in A. ischiadica und pudenda interna zerfallen. Die A. ischiadica verläuft an die Dorsalseite des Oberschenkels und giebt dorsal vom Musc. caudofemoralis eine A. uropatagialis zur Begleitung der gleichnamigen Vene in die Flughaut ab. Die A. pudenda interna liegt mit dem Nerven wieder ventral vom Musc. caudofemoralis, der, wie vorne erwähnt, hier wirklich vom Schwanze entspringt, und verläuft gerade über die Konvexität der mit dem Schweife eng verbundenen Tubera ischii — wir finden hier also ein Zwischenstadium zwischen dem gewöhnlichen und dem Verlaufe bei Pteropus. Die A. pudenda anastomosiert am Angulus pubicus mit der A. urethro-genitalis; aus dieser Anastamose geht die A. dorsalis penis hervor, während die A. profunda penis schon früher aus der A. urethro-genitalis entspringt.

Die A. obturatoria teilt sich am Foramen obturatorium in zwei Äste. Der eine tritt typisch am oberen Umfang des Loches in den Canalis obturatorius ein; der andere verläuft an der medialen Fläche des Musc. obturator externus herab (ein Musc. obturator internus fehlt: vgl. Humphry [32]), verlässt mit dem Musc. obturator externus an der unteren Cirkumferenz des Loches nach Abgabe eines feinen Astes an das Tuber ischii das kleine Becken und endet am Musc. semitendinosus und semimem-

branosus, wobei er sich dem Aste des N. ischiadicus, der für diese Muskeln bestimmt ist, anschliesst; der genannte Ast zieht (bei allen Pteropiden) proximal vom Musc. caudofemoralis ventralwärts. Vielleicht ist in dem hier beschriebenen distalen Aste der A. obturatoria ein Rest der bei den anderen Pteropiden beobachteten A. ischiadica 1 zu sehen, die ja dort die A. obturatoria abgiebt.

Die A. iliaca externa giebt in der Bauchhöhle bei allen Exemplaren eine A. epigastrica inferior ab, die einen Zweig an die Samenblasen senden kann, und Äste an die seitliche Bauchwand. Nach dem Durchtritte durch den Leistenkanal versorgt sie auch das Plagiopatagium.

Die Arterien der unteren Extremität hat gleichfalls Zuckerkandl (75) beschrieben; seine Angaben lauten:

„Der Stamm der A. femoralis geht, nachdem er die Leibeshöhle verlassen hat, direkt in die A. saphena über. Diese verläuft in ihrer ganzen Länge subcutan und wird im Bereiche des Sprunggelenkes durch Anschluss an den hinteren Schienbeinnerven zur primären A. tibialis postica. An der hinteren Seite des Oberschenkels findet sich eine aus zwei Stämmen bestehende A. ischiadica, die am Eintritt in die Beckenhöhle zu einer unpaaren Arterie wird.

„Der mediale Stamm dringt an der hinteren Seite des Unterschenkels in die Tiefe und dürfte der Interossea entsprechen; diese entsendet eine primäre Tibialis antica. Der laterale Stamm krümmt sich neben dem N. peroneus um die Fibula herum, um weiter unten mit dem oberflächlichen Aste dieses Nerven gegen den Fussrücken zu verlaufen. Über die Endverzweigung dieser Arterie vermag ich keine Angabe zu machen, da sie nicht injiziert war."

Venen des Körperkreislaufes.

I. Gebiet der vorderen Hohlvenen.

Litteratur. Das Vorkommen einer doppelten vorderen Hohlvene ist meines Wissens zuerst von Otto (57) beschrieben worden; derselbe giebt auch eine ziemlich genaue und richtige Darstellung der Kopfvenen: „Duae inveniuntur in Vespertilionibus venae cavae superiores, quarum sinistra circa sinistram cordis partem ad atrium dextrum percurrit; venae iugulares internae subtilissimae; externae vero multo maiores dant venas magnas nuchales et venam thyreoideam, lingualem, facialem transversam; denique per foramen quoddam satis amplum, in osse temporum post foveam glenoidalem positum, in sinum cerebri transversum intrat, ita ut hic ex parte tantum per foramen iugulare, magis per venam iugularem externam sanguinem effundat."

Die Verbindung der Schädelvenen mit der V. iugularis externa hat auch Hyrtl (33) gesehen; er führt darüber folgendes an: „Die Basis des Jochfortsatzes ist bei Pteropus, Phyllostoma, Megaderma u. a. durchbohrt. Die Öffnung führt in einen Kanal, der mehrere Mündungen hat. Die eine liegt in der Schädelhöhle, zwischen Pars petrosa und squamosa des Schläfebeins, zwei andere finden sich in der Sutura squamosa. Der Kanal hat somit die ganze Höhe der Schuppe durchlaufen .... Er enthält bei den Chiropteren den Stamm der Temporalvene, die einen Verbindungskanal vom Sinus petrosus aufnimmt."

Diese Öffnung hat später Luschka (48, 49) als Foramen iugulare spurium bezeichnet und für die primäre Venenbahn des Säugetierkopfes erklärt. Das Irrige dieser Anschauung, auf die ich später noch zurückkommen werde, hat Salzer (67) nachgewiesen.

Da die beiden vorderen Hohlvenen getrennt in das Herz münden, so ist hier eine Abgrenzung zwischen Vena anonyma und cava anterior nicht möglich. Diese entsteht hier also schon durch Vereinigung der starken V. subclavia mit der feinen V. iugularis interna, während das Hauptgefäss des Kopfes, die V. iugularis externa, distal davon in die V. subclavia sich ergiesst. Die V. cava superior nimmt als einzigen direkten Zweig die V. azygos resp. hemiazygos auf (Tafel XV/XVI, Fig. 22), abgesehen von den Herzvenen.

An den genannten Hauptvenen finden sich im Venenwinkel bei Vespertilioniden sehr kräftige Klappen, die der Injektion dieses Venengebietes vom Herzen aus entgegenstehen. Bei Vespertilio murinus gelingt es, durch Steigerung des Druckes die Klappen durchzureissen, bei den anderen Arten nicht. Hier müssen die Kopfvenen von der V. jugularis externa aus gefüllt werden; es gelingt aber, namentlich durch die retropharyngeale Anastomose, immer, von einer V. jugularis externa aus beide Kopfhälften zu füllen.

1. Venen des Kopfes und Halses.

(V. jugularis interna und externa).

A. Mikrochiroptera.

Material: Mit Kadyischer, blau gefärbter Masse (Ultramarin-Ölfarbe) injizierte Exemplare von Vespertilio murinus und Vesperugo noctula, mit Celloidin nach Hochstetter (23) injizierte und macerierte Schädel von Vesperugo noctula, und die auch für die Untersuchung der Kopfarterien verwendeten Schnittserien (pag. 225).

Vespertilioniden. a) V. jugularis interna. (Tafel XIX XX, Fig. 33, 34). Sie ist ein schwaches Gefäss. Durch das Foramen jugulare verum tritt sie aus dem Schädel aus, bildet einen kleinen Bulbus, nimmt hier feine Gefässe von der hinteren und

unteren Fläche der Schnecke, von der Bulla tympanica und den Muskelansätzen am Schläfebein, dann eine Anastomose zu den hinteren Pharynxvenen auf und verläuft neben dem N. vagus und der A. carotis communis seitlich von der Halswirbelsäule herunter. Auf diesem Wege nimmt sie nur eine schwache V. thyreoidea auf (Fig. 35), welche mit den Kehlkopfvenen anastomosiert.

b) V. jugularis externa. Die V. jugularis externa entsteht zwischen dem aufsteigenden Aste des Unterkiefers und dem äusseren Gehörgange durch den Zusammenfluss einer Reihe von grösseren Venenstämmen (Fig. 34); hier besitzt auch sie ein bulbusartig erweitertes Anfangsstück (Bulbus V. jugularis externae). Sie nimmt zunächst eine V. auricularis anterior (Fig. 33), dann eine V. facialis anterior und einen Ramus submaxillaris auf. Dann verläuft sie lateral von der Glandula submaxillaris und dem vorderen Lappen der Winterschlafdrüse an der Seitenfläche des Halses, wo sie noch eine V. auricularis posterior aufnimmt, zur V. subclavia herab.

Die V. facialis anterior entsteht aus einer V. labii superioris, die mit den Orbitalvenen anastomosiert, und einer V. labii inferioris, verläuft am ventralen Rande des Musc. masseter und nimmt die kräftige V. lingualis auf. Diese sammelt das Blut der Zunge und des Kehlkopfes und liegt subcutan, ventral vom Musc. biventer.

Die Kehlkopfvenen (Fig. 35) bilden über der Prominentia laryngea einen kleinen, kappenartigen Blutsinus und verzweigen sich, ein Netz bildend, an der Vorderfläche des Kehlkopfes. In der Medianlinie steigt ein Stamm über den Kehlkopf auf, die übrigen Gefässe betten sich an den Rand der Muskeln oder zwischen dieselben; sie anastomosieren mit der V. thyreoidea, die zur V. jugularis interna zieht. Die dorsalen Venen des Kehlkopfes, des Sinus pyriformis und des Zungengrundes sammeln sich zu zwei Gefässen, die sich hinter dem

Pharynx in der Mitte zu einem ca. $1^1/_2$ mm langen unpaaren Stamme vereinigen (V. retropharyngea ascendens, in Fig. 34 ersichtlich); derselbe nimmt auch zwei Venen von den Mm. longi capitis, ferner zwei Venen, die oberhalb der Rachentonsille am Dache des Nasopharyngealraumes verlaufen (Textfigur 2, pag. 28) und vorne mit den Venen der Nasenhöhle in Verbindung stehen, auf, verbindet sich mit dem Bulbus V. jugularis internae durch eine feine Vene, welche am medialen und kaudalen Rande der Bulba tympanica verläuft, und mündet in die retropharyngeale Queranastomose.

In den Bulbus v. jugularis externae münden zwei Abflüsse des Hirnblutes, die Vene des Foramen jugulare spurium und die V. fossae pterygoideae, welche aus dem Emissarium temporale, resp. sphenoidale hervorgehen, und die V. transversa retropharyngea, welche eine quere Anastomose der Venengebiete beider Kopfhälften darstellt.

Das Foramen jugulare spurium liegt knapp hinter dem Processus articularis für den Unterkiefer, stellt also (nach Launay [43]) ein Foramen postglenoidale im Sinne Copes (8a) dar. Die Vene, die durch diese Öffnung austritt, zwängt sich nun durch den engen Raum zwischen diesem Processus articularis und der Bulla tympanica hindurch. An dieser engen Stelle mündet die V. temporalis superficialis, die hauptsächlich das Blut der oberflächlichen Partien des Musc. temporalis führt; sie durchbohrt dabei die Wurzel des Jochbogens mittelst einer eigenen feinen Öffnung. (Dieselbe entspricht vielleicht einem Foramen supraglenoidale [Cope]; doch führt dasselbe hier keine Hirnvene.)

Nur wenig schwächer als diese Vene ist das Emissarium sphenoidale. Dasselbe entsteht durch Teilung des nasalen Endes des Sinus sagittalis in zwei Schenkel (Taf. XIX/XX, Fig. 36), benützt zum Durchtritte durch die Schädelkapsel ein eigenes

Loch im kleinen Keilbeinflügel[1]) und tritt in die Fossa pterygoidea ein (Fig. 34), ist also von hier an als V. fossae pterygoideae zu bezeichnen. Dieselbe nimmt nun den Hauptanteil der Venen der Nasenhöhle auf und verläuft an der lateralen Seite des Musc. pterygoideus externus, zunächst neben dem Ramus infraorbitalis der A. maxillaris interna, wo sie eine V. infraorbitalis aufnimmt (in welche sich ein Teil der Nasenvenen durch das Foramen sphenopalatinum ergiesst). Während aber die A. maxillaris interna proximal von dem genannten Punkte innerhalb der Schädelhöhle liegt, bleibt die Vene an der lateralen Seite der Musc. pterygoidei (Textfig. 2) und nimmt Venen aus der Orbita, den Muskeln und der Fossa temporalis auf. (Die Orbitalvenen bilden hiermit eine V. orbitalis inferior, andererseits hängen sie durch die Fissura orbitalis auch mit dem Sinus cavernosus zusammen.) Dem Halse des Unterkieferköpfchens an der medialen Seite knapp anliegend, gelangt nun der Hauptstamm in den Bulbus V. jugularis externae.

Die Venen der Nasenhöhle bilden im vorderen, respiratorischen Abschnitte ein reiches Netz am Septum, dem Maxillo- und Nasoturbinale. (Über die Nasenmuscheln vergl. meine Darstellung im Morpholog. Jahrbuch 1900 [21].) Der Streifen am Nasendache zwischen Septum und Nasoturbinale sowie der Raum zwischen diesem und dem Maxilloturbinale bleibt frei von Venengeflechten. Weiter kaudalwärts fehlt selbstverständlich das Schwellgewebe in der Regio olfactoria; aber auch an dem kaudalen Teile des Maxilloturbinale wird es immer spärlicher. Im Nasopharyngealraume endlich finden wir nur mehr die bereits erwähnten zwei Venen oberhalb der Pharynxtonsille (Textfig. 2), die durch auffallende Stärke der Wandung ausgezeichnet sind,

[1]) Maisonneuve (51) hat am macerierten Schädel von Vespertilio murinus ein eigenes Foramen opticum beschrieben; doch tritt der Opticus, wie meine Serien ergeben, mit den beiden ersten Ästen des Trigeminus durch die Fissura orbitalis aus. Offenbar hatte der genannte Autor die oben erwähnte Öffnung vor Augen.

und rechts und links je ein Gefäss, das dem Pterygoid von innen anliegt und sich schliesslich in die Pharynxvenen ergiesst.

Ein ähnliches Schwellgewebe wie in der Nasenhöhle liegt merkwürdigerweise auch im Meatus auditorius externus und im Sulcus tympanicus, unter dem Ansatze des Trommelfelles (Taf. XXI XXII, Fig. 41). Dieses kavernöse Venennetz, welches an dem ventralen Teile der Trommelfellperipherie am stärksten entwickelt ist, lässt fast nur den Ansatz der Pars flaccida, oberhalb des Hammergriffes, frei, da wo auch Drüsen vom äusseren Gehörgange sich bis auf die Membran erstrecken. Die wechselnde Füllung dieses Gefässnetzes ist zweifellos von grossem Einflusse auf die jeweilige Spannung des Trommelfelles. Am reichlichsten ist das kavernöse Gewebe bei Plecotus auritus entwickelt, wo es sich ziemlich weit in den äusseren Gehörgang erstreckt; doch ist das Bild auch bei anderen Arten (dargestellt ist Vesperugo noctula) sehr deutlich. Bei Rhinolophiden ist es gleichfalls vorhanden, aber weniger ausgeprägt.

Der dritte Zufluss des Bulbus v. jugularis externae endlich, die V. transversa retropharyngea, verläuft kaudal von dem Tubensacke und seinem Drüsenlager über den Musc. longus capitis und bettet sich zwischen Pharynx und den retropharyngealen Fettkörper[1]), gerade an den kranialen Rand der quergestreiften Pharynxmuskulatur, ein. Dieses relativ mächtige Gefäss verbindet fast in gerader Linie die beiden Bulbi der äusseren Jugularvenen. In der Medianebene nimmt es den schon vorstehend (S. 319) beschriebenen unpaaren Stamm der Kehlkopf- und Pharynxvenen, an den Seiten Zweige von der Tube, von der Muskulatur des weichen Gaumens, des Unterkiefers und der Wirbelsäule und von den Knochen der Schädelbasis auf.

[1]) Vgl. meine Darstellung (21) der Anatomie dieser Region.

c) Venen der Schädelhöhle (Figg. 36 und 37). Entlang der Mantelkante der Hemisphären verläuft der Sinus sagittalis[1]). Derselbe teilt sich an seinem nasalen Ende in die beiden Emissaria sphenoidalia, am kaudalen Ende in die Sinus transversi. Als Zuflüsse nimmt er ein Paar „Sinus transversi anteriores" auf, welche sich zwischen Riechlappen und Hemisphäre einbetten. Sie nehmen Blut aus den seitlichen und dorsalen Venen der Hemisphärenrinde und des Riechlappens sowie von der Lamina cribrosa auf; ihre Mündungsstelle liegt da, wo der Sinus sagittalis die Crista galli erreicht und aus der oralen in die ventrale Richtung umbiegt. In die kaudale Teilung des Sinus sagittalis (den Confluens sinuum) mündet die V. magna cerebri, welche das Blut des Vorder- und Zwischenhirnes führt, und die V. longitudinalis mesencephali (Textfig. 18). Diese liegt auf der Decke des Mittelhirns, zwischen den Vierhügeln, und reicht bis zu den vordersten Anteilen des Vermis cerebelli, von denen sie, ebenso wie vom Mittelhirn, das Blut bezieht. Ihrer Lage und Entwickelung nach (s. S. 332) entspricht diese Vene vollständig der V. longitudinalis mesencephali der Reptilien, ebenso wie der Sinus sagittalis der Chiropteren der V. longitudinalis prosencephali entspricht. Bei anderen Säugern scheint diese Vene bis jetzt nicht beschrieben worden zu sein; dass sie bei Chiropteren noch erhalten blieb, erklärt sich wohl aus der geringen Entwickelung der Hemisphären, welche bei Vespertilioniden nur den vorderen Rand des Mittelhirnes überlagern, bei Rhinolophiden, wo das Gefäss noch schöner ausgebildet und kräftiger ist, das Mittelhirn nicht erreichen. Von der medianen, dorsal vom Gehirn verlaufenden Venenbahn der Reptilien ist also nur der kaudale Teil, die V. longitudinalis epencephali, verschwunden; sie musste dem bei Chiropteren stark entwickelten Kleinhirn weichen.

[1]) Derselbe entspricht dem Sinus sagittalis superior anderer Tiere; ein S. s. inferior fehlt. Den Sin. transv. ant. ähnliche Gefässe kommen auch bei Echidna vor (Hochstetter, 28).

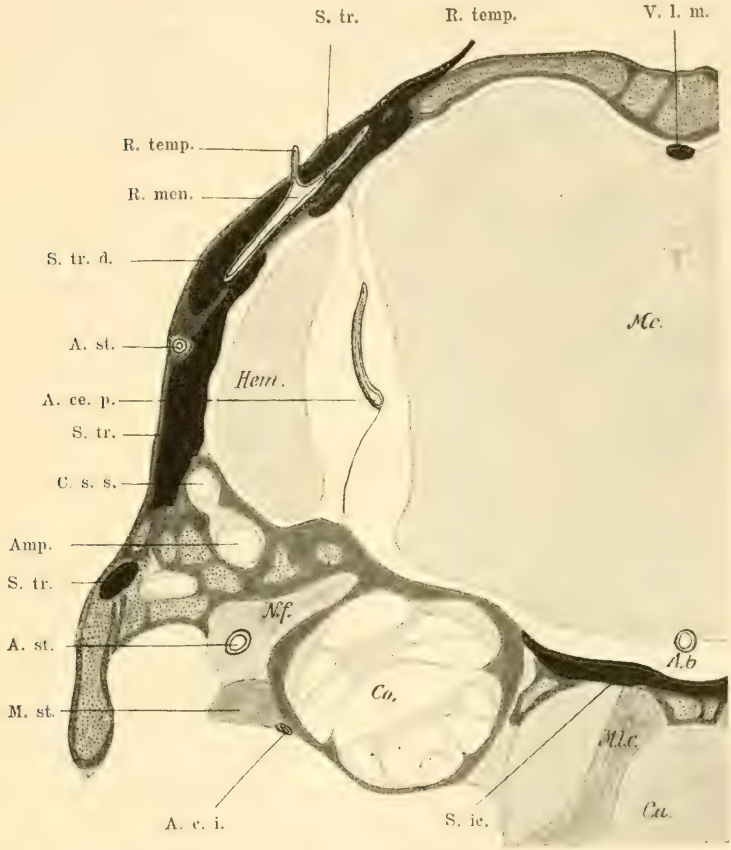

Fig. 18.

Querschnitt durch den Schädel von Vesperugo noctula in der Gegend des Mittelhirnes. Vergr. 15. A. b. Art. basilaris, A. c. i. Art. carotis interna, A. st. Art. stapedia, A. ce. p. Art. cerebri posterior, Amp. Ampulle des oberen Bogenganges, C. a. Corpus adiposum retropharyngeum, C. s. s Canalis semicircularis superior, Co. Cochlea, Hem. Hemisphäre, M. l. c. Musc. longus capitis, M. st. Musc. stapedius, Mc. Mesencephalon, N. f. Nervus facialis, R. men. Ramus meningeus, R temp. Ramus temporalis (der A. meningea und des Sinus transversus), S. ic. Sinus intercavernosus, S. tr. Sinus transversus, S. tr. d. Sinus transversus diploëticus, V. l. m. Vena longitudinalis mesencephali. Der ausserhalb der Diploë gelegene Theil des Sinus transversus liegt weiter kaudalwärts.

Nicht immer mündet diese Vene, welche in den Schnittserien aufgefunden und verfolgt wurde, direkt in den Confluens sinuum, sondern (bei Vesperugo noctula und pipistrellus) in das Anfangsstück des Sinus transversus; bei Vesperugo pipistrellus und Plecotus auritus vereinigen sich V. magna cerebri und das in Rede stehende Gefäss zu einem kurzen gemeinschaftlichen Stamme. Bei Vesperugo noctula und Vespertilio mystacinus erfolgt die Mündung getrennt.

Der Sinus transversus verläuft im Ansatze des Tentorium ventralwärts. Er teilt sich alsbald in zwei Schenkel, deren einer innerhalb der Diploë liegt (Taf. XIX XX, Fig. 37 und Textfigur 18) und dabei die A. meningea (einen Ast der A. stapedia) umspült, während der andere in der Dura mater verbleibt; erst an der Schädelbasis tritt auch er in die Diploë ein und gelangt, mit dem anderen Schenkel vereinigt, durch das Foramen jugulare spurium zur V. jugularis externa (als Emissarium temporale). Vor dem Eintritte des duralen Schenkels in die Diploë zweigt aus dem Sinus transversus ein schwächerer Sinus ab, der entlang dem oberen Bogengange verläuft und zum Foramen jugulare (verum) herabzieht, wo er sich in die V. jugularis interna fortsetzt. Genetisch (vgl. Salzer [67] und die nachstehend gegebenen Daten über die Entwickelung der Kopfvenen) gehört er zum Sinus transversus; zur Unterscheidung mag er Sinus sigmoideus genannt werden. Er nimmt ein Emissarium mastoideum auf, durch welches er mit den Venen des kaudalen Teiles des Musc. temporalis in Kommunikation steht.

Die zweite Wurzel der V. jugularis interna bildet der Sinus petrobasilaris. Er verläuft zwischen Schnecke und Hinterhaupt-, resp. Keilbein und setzt sich nach vorne in den Sinus cavernosus (vgl. auch Textfigur 2) fort. Dieser liegt medial vom Trigeminus, bildet aber nicht ein Venengeflecht oder einen kavernösen Raum, da Septen in ihm fehlen. An der Fissura orbitalis steht er mit der V. fossae pterygoideae in Verbindung (Taf. XIX/XX, Fig. 36); die beiden Sinus cavernosi hängen unter-

einander hinter der Hypophyse durch den Sinus intercavernosus zusammen (vgl. auch Textfigur 18).

Zwischen den Fissurae orbitales liegt auf dem Körper des vorderen Keilbeines noch ein kleiner paariger Sinus, der sich in das Emissarium sphenoidale ergiesst: kaudalwärts hat er keine Verbindung mit anderen Sinus (Fig. 36).

Rhinolophiden. In den wesentlichen Punkten, dem Überwiegen der V. jugularis externa über die interna, der Ausbildung eines Foramen jugulare spurium, der allgemeinen Anordnung der Hirnsinus und Hirnvenen stimmen die Rhinolophiden mit den Vespertilioniden überein. Im einzelnen unterscheiden sie sich aber namentlich in Bezug auf das Verhalten des vorderen Endes des Sinus sagittalis und in der Anordnung der Kehlkopfvenen.

Die Ausbildung eines intraduralen und eines diploëtischen Gefässes nebeneinander, wie sie für den Sinus transversus der Vespertilioniden beschrieben wurde und bei den Rhinolophiden sich wiederfindet, ist hier auch am Sinus transversus anterior erfolgt; derselbe liegt wie bei Vespertilioniden oberhalb des Tractus olfactorius und ist zur Ableitung des Blutes des Sinus transversus bestimmt.

Der Sinus sagittalis setzt sich auf die Crista galli nur als feines Gefäss fort (Taf. XXI XXII, Fig. 42), das sich unten in zwei Schenkel spaltet und in die Venen der Riechlappenbasis ergiesst. Die Hauptmasse des Blutes geht durch den Sinus transversus anterior, der sich an der Seitenfläche der Schädelkapsel in zwei Schenkel spaltet. Der laterale, stärkere Schenkel tritt in die Diploë des Knochens ein, verlässt denselben an der ventralen Seite und verbindet sich mit den Orbitalvenen, um nach Aufnahme einer Anastomose von der V. infraorbitalis [1]) sich als V.

[1]) Der Hauptstamm der V. infraorbitalis entfernt sich nach Aufnahme der Nasenvenen, welche durch das Foramen sphenopalatinum austreten, von der Arterie und gelangt unter dem Jochbogen hinweg an die Oberfläche, wo er am oralen Rande des Musc. masseter sich in die V. facialis anterior ergiesst.

maxillaris interna der gleichnamigen Arterie anzuschliessen. Sie verläuft an der medialen Seite des Unterkieferköpfchens vorbei und ergiesst sich in die V. jugularis externa. Der mediale (intradurale) Schenkel des Sinus transversus anterior gelangt an die Schädelbasis, nimmt Venen von der ventralen Fläche des Gehirnes, sowie die Endausläufer des Sinus sagittalis auf und kommuniziert mit den Venen des Nasopharynx. Entsprechend dem Emissarium sphenoidale und der V. fossae pterygoideae der Vespertilioniden findet sich hier, aber nicht konstant zwischen den Köpfen des Musc. pterygoideus externus eine Verbindung der genannten Venen an der Hirnbasis (vgl. die Figur) mit der V. maxillaris interna; doch verlässt diese Verbindungsvene das Cavum cranii durch die Fissura orbitalis, welche hier sehr weit ist, und nicht durch eine eigene Öffnung im kleinen Keilbeinflügel, wie bei Vespertilioniden.

Eine Verbindung der Venen des nasalen Teiles der Hirnbasis mit denen des kaudalen Teiles und ein Sinus cavernosus fehlt. Die Venen des inneren Gehörganges, deren stärksten Zufluss die Vene der Schneckenspindel[1]) bildet, vereinigen sich zu einem Sinus petrobasilaris, der mit dem der Gegenseite vor und hinter der Hypophyse verbunden ist und sich mit dem Sinus sigmoideus zur V. jugularis interna verbindet. Lateralwärts hängen die Venen des inneren Gehörganges auch direkt mit dem Sinus sigmoideus, wohl durch ein Äquivalent des Sinus petrosus superior, zusammen. Endlich verläuft noch eine feine, konstante Vene durch einen Knochenkanal des Felsenbeines vom Grunde des Meatus auditorius internus, wo sie einen Zweig der Schneckenspindelvene aufnimmt, direkt zur V. jugularis interna an deren Austritt aus dem Schädel.

Die Anordnung der Kehlkopf- und Pharynxvenen ist bei Rhinolophiden von der bei Vespertilioniden sehr verschieden,

[1]) Diese nimmt die Venen der Lamina spiralis auf; vgl. das Photogramm dieser Region in (20).

ebenso wie die anatomischen Verhältnisse dieser Region. Da, wo bei der letztgenannten Familie der retropharyngeale Fettkörper (Textfigur 18) liegt, breitet sich hier ein grosser Luftsack, die Bursa pharyngea, aus. (Vgl. meine frühere Darstellung [21] und Textfigur 19.) Eine V. transversa retropharyngea ist nicht

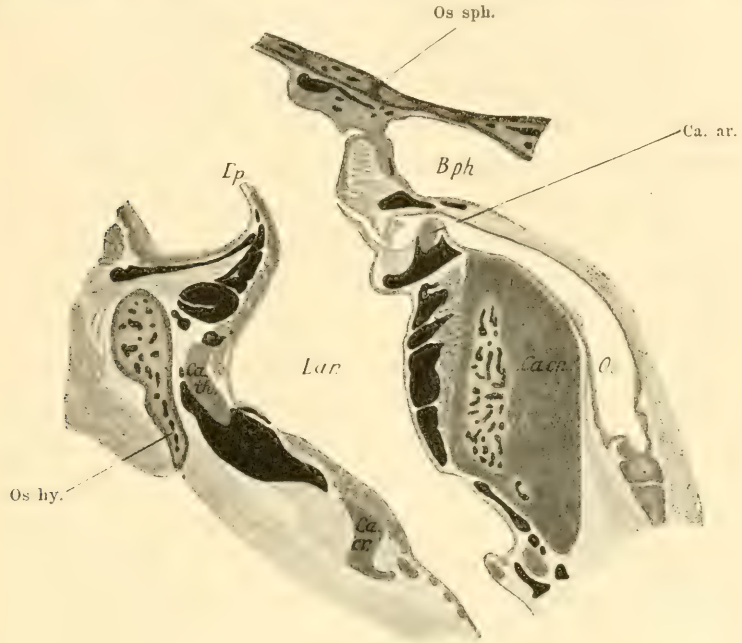

Fig. 19.

Medianer Sagittalschnitt durch den Kehlkopf von Rhinolophus hipposideros. Injektion Eiweiss-Tusche. Die Venen schwarz. Vergr. 30. B. ph. Bursa pharyngea, Ca. ar. Cartilago arytaenoidea, Ca. cr. Cart. cricoidea, Ca. th. Cart. thyreoidea, Ep. Epiglottis, Lar. Larynx, Oe. Oesophagus, Os hy. Os hyoideum, Os sph. Os sphenoideum.

zur Ausbildung gelangt; die beiden Kopfhälften sind nur durch die pharyngo-laryngealen Venenplexus, welche sich auch in die Pharynxtonsille erstrecken, in Verbindung gebracht.

Im Larynx ist die Entwickelung von kavernösem Gewebe sehr auffallend. Es besteht aus relativ weiten, von Trabekeln und Septen durchzogenen Bluträumen; glatte Musku-

latur findet sich sowohl in der Wand, als in den Septen, wenn auch in mässiger Menge. Diese Bluträume finden sich besonders an der ventralen und dorsalen Wand des Kehlkopfes. Auf einen derselben hatte ich schon früher (21, S. 49) Gelegenheit, hinzuweisen; er liegt zwischen Epiglottis und Hyoid (Sinus hyo-epiglotticus). Seine Breite entspricht ungefähr dem Abstande der Arcus palato-pharyngei von einander, seine Höhe nahezu der Gesamthöhe des Epiglottisknorpels. Er wird von der Sehne des Musc. hyoglossoepiglotticus, die sich an die Spitze der Epiglottis begiebt, durchsetzt, und ist seiner Funktion nach vielleicht als ein Stützorgan für die Epiglottis, als ein Ersatz des an der Basis defekten Epiglottisknorpels aufzufassen. Der Abfluss dieses Sinus liegt zwischen Schildknorpel und grossem Zungenbeinhorn.

Ein zweiter Blutraum erstreckt sich an der ventralen Fläche des Larynx vom kranialen Rande des Schildknorpels bis an den Ringknorpel; hier teilt er sich in zwei Venen, die an der medialen, inneren Seite der Schildknorpelplatten emporziehen und über deren kranialen Rand hinweg sich mit dem Abflusse des erstgenannten Sinus verbinden. Durch ein unvollständiges, medianes Septum wird dieser Sinus laryngeus ventralis streckenweise in zwei Hälften geteilt; er füllt die Incisur, welche zwischen beiden Schildknorpelplatten an deren kaudalem Rande besteht, zum Teil aus.

Ein dritter, der ausgedehnteste dieser Sinus, liegt an der ventralen Fläche der Ringknorpelplatte, also dorsal vom Cavum laryngis (Sinus laryngeus dorsalis) [1]. Er reicht von den (untereinander verschmolzenen) Basen der Aryknorpel bis in die von Robin (64) beschriebenen Schallblasen des Larynx und deckt von der ventralen Seite her eine streifenförmig in der Median-

[1]) Der Sinus ist auch in Textfigur 20 und in Tafel III, Fig. 18 meiner früheren Abhandlung (21) zu sehen, aber nicht bezeichnet.

linie vor dem Ringknorpel angeordnete Schleimdrüsengruppe (vergl. Textfigur 19), deren Ausführungsgänge den Blutraum auf dem Wege von Trabekeln durchsetzen. Einzelne Drüsenschläuche sind ringsum von dem kavernösen Gewebe umgeben. Dessen Abfluss liegt am kranialen Ende und verbindet sich alsbald mit dem der anderen Sinus. Die so entstandene sehr kräftige V. laryngea verläuft dorsal resp. kranial von den beiden Zungenbeinhörnern in der oralen Wand der Bursa pharyngea zur V. jugularis externa.

Die Nasenhöhle der Rhinolophiden besitzt im Vestibulum sehr reiche Venennetze, welche die ganze Wand bekleiden und besonders im vorderen Abschnitte des Maxilloturbinale und im Nasoturbinale grosse kavernöse Räume bilden. (Siehe meine Darstellung der Nasenhöhle (21) und die dort gegebene Textfigur 15). Diese Venennetze erstrecken sich auch in Sinus frontalis und maxillaris, bekleiden den kaudalen Abschnitt des Maxilloturbinale sowie dessen Fortsatz, der in den Nasopharyngealraum ragt (Textfigur 20), ferner den zahnartigen Fortsatz, der von der Lamina terminalis ausgeht. Der obere Nasenraum, die Pars respiratoria, ist selbstverständlich wieder frei von Schwellgewebe, mit Ausnahme eines ganz kleinen Abschnittes vorne an der Lamina terminalis.

Dagegen erstreckt sich das Schwellgewebe auch über den ganzen Umfang des Anfangsteiles des Nasopharyngealraumes (Textfigur 20), um weiter rückwärts sich in einen medianen Venenplexus an der Dorsalseite dieses Raumes fortzusetzen (Taf. XXI, XXII, Fig. 42). Dieser Plexus hängt kaudalwärts mit den Venen der Pharynxwand und der Pharynxtonsille zusammen.

Wohl der Hauptabfluss der Nasenvenen liegt aber etwa zwischen vorderem und mittlerem Drittel des Nasopharynx, wo sich eine Öffnung im Knochen, wohl zwischen Oberkiefer und Gaumenbein, befindet (Foramen sphenopalatinum); durch diese gelangt die ableitende Vene zur V. infraorbitalis. Durch diesen

mächtigen Zufluss verstärkt, wendet sich diese Vene, wie erwähnt (S. 325, Anm.), unterhalb des Jochbogens zur V. facialis anterior, während nur ein schwächerer Ast bei der Arterie verbleibt.

Entwickelung der Kopfvenen. Die Entwickelung der Kopfvenen schliesst sich fast durchwegs den von Salzer (67) bei anderen Säugetieren (Meerschweinchen, Katze, Mensch) ge-

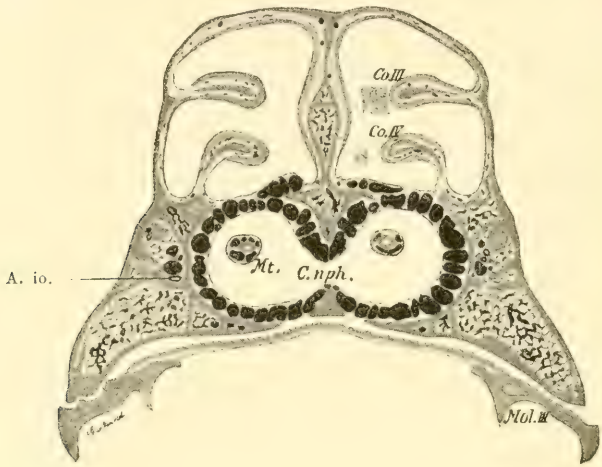

Fig. 20.

Querschnitt der Nasenhöhle von Rhinolophus hipposideros in der Region des 3. Molaris. Injektion Eiweiss-Tusche. Die Venen schwarz. Vergr. 15. A. io. Art. infraorbitalis, C. nph. Cavum nasopharyngeum, Co. III, IV Conchae ethmoidales, Mol. III Dens molaris III, Mt. Maxilloturbinale.

machten Befunden an. Auch die Chiropteren besitzen, wie das Meerschweinchen, ein Foramen jugulare spurium — aber auch hier lässt sich nachweisen, dass dasselbe nicht, wie Luschka (48, 49) annimmt, eine primäre, sondern eine in relativ spätem Embryonalstadium entstandene tertiäre Venenbahn enthält.

Unter meinen Embryonen findet sich keiner, der jung genug wäre, um die allerersten, primären Venenverhältnisse zu zeigen; nach Analogie mit anderen Säugern (Salzer) muss ich an-

nehmen, dass ursprünglich die V. cardinalis anterior medial von allen Hirnnerven und dem Labyrinthbläschen liegt.

Bei dem jüngsten Embryo, welcher Salzers Stadium der Figur 2 entspricht (Rhinolophus Embryo I, $4^3/_4$ mm), ist die vordere Kardinalvene nur mehr im Bereiche des Trigeminus, des Hypoglossus und kaudal von dem letzteren erhalten; lateral vom 7. bis 11. Hirnnerven finden wir die V. capitis lateralis.

Diese ist bei den zwei nächstälteren Embryonen (II und III, $6^1/_4$ mm, Taf. XXI XXII, Fig. 48) auch im Bereiche des Hypoglossus bereits zur Ausbildung gelangt. Hier lässt sich auch schon die Schädelkapsel erkennen; die V. cardinalis (entstanden aus einem ventralen Aste: der paarigen Anlage des Sinus sagittalis und den Orbitalvenen) verlässt zwischen Trigeminus und Facialis, dem letzteren Nerven angeschlossen, den Schädel und gelangt als V. capitis lateralis im Dache der Paukenhöhle kaudalwärts. Sie verbindet sich mit einer Hirnvene, die kaudal-lateral vom Vagus den Schädel verlässt. Ihre Homologie s. bei Gaupp (14a).

Nun bildet sich (wohl in der von Salzer beschriebenen Weise) die Verschiebung des Sinus sagittalis an die laterale Seite des Trigeminus, und damit das Anfangsstück des Sinus transversus aus (Vespertilio murinus, Embryo I, $9^1/_4$ mm), dann der Venenring um die Labyrinthkapsel (bei Rhinolophus, Embryo IV, $7^1/_4$ mm, im Entstehen begriffen, bei Vespertilio, Embryo II, $10^1/_4$ mm vorhanden); nun obliteriert die V. capitis lateralis zwischen Facialis und Vagus, und das Hirnblut fliesst ausschliesslich durch den Sinus transversus resp. sigmoideus und das Foramen jugulare verum ab, lateral von der Vagusgruppe (Rhinolophus, Embryo V, $7^1/_4$ mm, Vesperugo pipistrellus Embryo I und II, $8^1/_2$ und $11^1/_4$ mm).

Dieser Zustand erhält sich ziemlich lange; nur zeigt sich bei dem letztgenannten Embryo bereits ein Ast der V. jugularis externa (deren Entstehung siehe unten), der oral von der Labyrinthkapsel verläuft und dorsal von ihr sich an den Sinus

transversus anlegt, aber noch ohne sich mit ihm zu verbinden. Erst bei Vesperugo pip. Embryo I (13 mm) ist diese Verbindung eingetreten, das Emissarium temporale gebildet. Immer noch überwiegt aber die V. jugularis interna. Das Emissarium sphenoidale stellt zu dieser Zeit nur eine feine Vene dar. Erst in noch späteren Stadien der Entwickelung gewinnen diese Emissarien das Übergewicht über die V. jugularis interna

Nach Verschmelzung der paarigen Sinus sagittales besitzen die Embryonen ein unpaares Längsgefäss über dem Zwischenhirn; gleichzeitig mit dieser Verschmelzung gelangt aber auch über dem Mittelhirn (Vesperugo pipistrellus Embryo I, 8½ mm) ein longitudinal verlaufendes medianes Gefäss zur Ausbildung, dessen paarige Abflüsse vorne mit denen des Sinus sagittalis sich vereinigen, rückwärts vor der Kleinhirnanlage auseinanderweichen, kaudal von den Rautenhirnohren herabziehen und kaudal vom Labyrinth sich in die Vene ergiessen, welche mit dem Vagus aus dem Schädel austritt, und in welche auch der innere Schenkel des Venenringes um die Labyrinthkapsel mündet. Bei dem nächst älteren Embryo (II, 11⅓ mm) derselben Art ist der kaudale Abfluss des medianen Gefässes bereits geschwunden, bei einem noch älteren Embryo (III, 13 mm) entspricht dasselbe bereits dem definitiven Zustande, nämlich der vorstehend (S. 322) als V. longitudinalis mesencephali bezeichneten Vene.

Nach seiner Lage und der Zeit seines Auftretens (nach dem Sinus sagittalis) ist das Gefäss wohl dem gleichnamigen bei Reptilien (22) homolog; bei diesen persistiert es gleichfalls im ausgewachsenen Zustande. Sein kaudaler Abfluss ist allerdings hinter das Labyrinth verschoben worden, was mit dem Wachstum der rostralen Hirnabschnitte und der stärkeren Ausbildung der Brückenbeuge zusammenhängen mag. Beim Meerschweinchen scheint es nicht zur Ausbildung zu gelangen; wenigstens macht Salzer darüber keine Angaben. Sein Auftreten ist wohl über-

haupt an Kleinheit der Hemisphären des Gehirnes gebunden: wenn diese das Mittelhirn überlagern, wird das Gefäss unterdrückt.

Die Orbitalvenen münden bei Rhinolophus Embryo I—IV in das Anfangsstück der V. cardinalis, gelangen also in die Schädelkapsel; bei Vespertilio Embryo I findet sich aber bereits eine Anastomose zu der inzwischen entstandenen V. jugularis externa, und bei Rhinolophus V und Vespertilio II erfolgt der Abfluss des Blutes der Orbita ausschliesslich durch die V. jugularis externa; die Ablösung der Orbitalvenen von der Kardinalvene erfolgt also relativ viel früher, als Salzer dies für das Meerschweinchen fand. Später (Vesperugo Embryo II und III) gewinnen diese Venen wieder Verbindungen mit den Hirnsinus, es entsteht (Salzer) der Sinus cavernosus und petrobasilaris.

Bei jungen Embryonen (Vespertilio I und II, Vesperugo I) nimmt die V. jugularis interna eine Vene auf, die aus dem Wirbelkanale stammt und diesen zwischen Atlas und Epistropheus verlässt; bei älteren Embryonen (Vesperugo II und III) und den erwachsenen Exemplaren ist dieser Abfluss nicht mehr nachzuweisen. Das Blut fliesst später durch die V. vertebralis, welche erst bei relativ weit vorgeschrittener Entwickelung als Begleitvene der Arterie entsteht, ab. Auch beim Meerschweinchen scheint der Abfluss der Wirbelvenen, nach Salzers Zeichnungen zu urteilen, primär in die V. jugularis interna zu münden; doch fehlen im Texte Angaben über diesen Punkt.

Die Venenbahn des Kiemenbogenapparates (Tafel XXI XXII, Fig. 48 u. Textfig. 4—7) besteht bei jungen Embryonen von Rhinolophus (Embryo I—III) aus einer medianen Längsvene, nahe der ventralen Fläche des Mandibular- und Hyoidbogens, die sich am kaudalen Ende in zwei symmetrische Schenkel spaltet. Jeder derselben weicht stark lateralwärts ab, nimmt in den Seitenteilen der Bogen feine Zuflüsse auf und mündet lateral vom Aortenbogensysteme in die vordere Kardinalvene. Später ist das Gefäss nicht mehr nachweisbar: ein Teil desselben wird vielleicht in die V. jugularis externa einbezogen.

B. Makrochiroptera.

Die beiden untersuchten Gattungen stimmen, wie es scheint, vollständig miteinander überein; doch stützt sich die nachstehende Darstellung in Bezug auf die Venen der Schädelhöhle hauptsächlich auf die Befunde bei Pteropus, betreffs der extrakraniellen Venen auf Cynonycteris. Im ganzen unterscheiden sich diese Venen wenig von denen bei Vespertilioniden.

Wieder bestehen drei Hauptabflussbahnen des Blutes aus dem Schädel. Von diesen gelangt die orale, das Emissarium sphenoidale, welches aus dem Sinus sagittalis hervorgeht, durch die Fissura orbitalis[1]) an die untere Fläche der Schädelbasis; von hier verläuft die V. fossae pterygoideae wieder lateral von den Mm. pterygoidei und dem Trigeminus an die mediale Seite des Unterkiefers, um sich alsbald mit der Vene des Foramen jugulare spurium, dem Emissarium temporale, zur V. jugularis externa zu verbinden.

Der Sinus transversus steigt nicht mehr gerade zum Foramen jugulare spurium herab, sondern ist etwas kaudalwärts verschoben; er trifft etwa auf die Mitte des oberen Bogenganges, resp. des diesem angeschlossenen Sinus (sigmoideus). So giebt das Verhalten der Pteropiden einen Fingerzeig, wie das Foramen jugulare spurium bei fortschreitendem Wachstum der Hemisphären wieder zur ungünstigeren Bahn werden kann, und wie das ursprünglichere Verhalten, Abfluss des Hirnblutes durch das Foramen jugulare verum, wieder angebahnt wird. Das Bild erinnert an Ornithorhynchus (Hochstetter, 28); nur gelangt bei diesem der vordere Abfluss des Sinus transversus nicht ins Foramen jug. spurium, sondern zur V. capitis lateralis.

Parallel mit dem duralen Sinus transversus besteht wieder ein diploëtischer Kanal; doch führt dieser nur das Blut der

[1]) Bei Vespertilioniden durch eine eigene Öffnung, pag. 320.

tiefen Temporalvenen (sowie wahrscheinlich Blut aus dem Knochen) und besitzt in der Richtung gegen den Sinus sagittalis keine Verbindung mit den Hirnvenen. Vergl. Hyrtl, cit. auf S. 316.

Im Sinus sigmoideus fliesst das Blut wohl von der Einmündung des Sinus transversus nach beiden Seiten ab. Nasalwärts endet der Sinus am Foramen jugulare spurium, welches wie bei Mikrochiropteren ein Foramen postglenoidale ist. (Entwickelungsgeschichtlich ist dieser nasale Teil des Sinus als tertiäre oder eigentlich quartäre Bahn dem kaudalen Teile natürlich nicht gleichwertig.) Das Emissarium temporale ist relativ etwas schwächer, als bei Mikrochiropteren, dafür aber ist der Abfluss des kaudalen Teiles des Sinus sigmoideus, die V. jugularis interna, relativ stärker. Sie nimmt auch wieder den ziemlich starken Sinus petrobasilaris auf, der sich in den kräftigen Sinus cavernosus fortsetzt; dieser wird von der Carotis durchbohrt. Hinter der Hypophyse liegt ein breiter Sinus intercavernosus.

Die extrakraniellen Venen, die V. transversa retropharyngea, die V. jugularis interna und externa, verhalten sich fast genau so wie bei Vespertilio. Doch ergiesst sich die V. cephalica nach Aufnahme einiger Zweigchen aus den Speicheldrüsen und vom Musc. pectoralis maior hier in die V. jugularis externa.

2. Vena subclavia und ihre Wurzeln.

A. Mikrochiroptera.

Material. Von der Achselhöhle proximalwärts liessen sich wenigstens die Hauptvenenstämme der grösseren Arten durch Injektion und Präparation darstellen; die Venen der Extremität wurden auf Querschnittreihen (vgl. diesbezüglich Seite 265) untersucht.

Vespertilioniden. Die Hauptarterien der Extremität werden nur von einfachen Venen begleitet; nur streckenweise,

und namentlich an den feineren Arterien, findet sich eine zweite feinere Begleitvene.

Am Vorderarme (Textfigur 12, Seite 269) ist eine kräftige V. mediana, welche in der Nähe des Ellbogengelenkes die V. interossea aufnimmt, und die (streckenweise doppelte) V. radialis (superficialis) zu finden; in der Nähe der Ellbogengegend kommt hierzu noch die an der radialen Seite des Vorderarmes wurzelnde starke V. radialis accessoria. Am Oberarm (Textfigur 21) zeigt der Querschnitt zwei starke Venen, welche in das grosse Gefäss- und Nervenpacket eingeschlossen sind: die V. brachialis als Fortsetzung der V. mediana und die V. radialis accessoria, welche mit der Arterie zwischen Bicepssehne und Knochen an die ulnare Seite des Oberarmes gelangt. Ausserdem sind einige feinere Bahnen neben den kleineren Arterien vorhanden: zwei Vv. radiales superficiales, die V. nutritia humeri und collateralis radialis und eine starke und eine schwache V. ulnaris. Die Venen wiederholen, wenn auch weniger ausgesprochen, den Typus der Arterien: kräftige, einander parallele Stämme ohne Anastomosen — doch sind hier für vier Arterien nur zwei stärkere Venen in dem Gefäss- und Nervenpaket des Oberarmes vorhanden.

Hier möge auch die Gefässverteilung in den langen Röhrenknochen (Humerus, Radius, Femur und Tibia; Textfigur 11—14) kurz Erwähnung finden. Der Schaft derselben besitzt immer einen weiten Markraum, um welchen die Lamellen konzentrisch angeordnet sind; Haverssche Kanäle kommen bei Vesperugo überhaupt nicht, bei Rhinolophus nur nahe den Gelenksenden, wo bei allen Formen auch Spongiosa auftritt, vor. Im Markraume liegt nun central oder etwas gegen die Peripherie verschoben eine relativ starke Längsvene (V. centralis), der sich die A. nutritia anschliesst; diese zerfällt dabei in einen auf- und einen absteigenden Stamm. Die Längsvene steht in der Nähe der beiden Enden des Knochens mit den äusseren Venen in Verbindung. Die feineren Gefässe des Markes sind mehr oder weniger deutlich radiär um die Centralvene angeordnet.

Am kranialen Flughautrande findet sich ausserdem die kräftige V. cephalica, die schon Hyrtl (34) beschrieben hat. Sie

geht aus der arterio-venösen Anastomose am Endgliede des Daumens hervor (vgl. den Abschnitt über diese Anastomosen), verläuft kaudal von der Sehne des Musc. occipito-pollicalis (S. 268, Anm.) ohne Zuflüsse über das Propatagium (Taf. XV XVI, Fig. 17), dann über den vereinigten Musc. deltoideus und pectoralis maior und mündet nach Aufnahme einiger kleinerer Vv. pectorales oberhalb der Clavicula in die V. subclavia, knapp neben der V. jugularis externa (Fig. 33).

Die übrigen Armvenen vereinigen sich etwa am axillaren Rande des Musc. pectoralis maior zur V. axillaris. Deren Zuflüsse entsprechen durchwegs der arteriellen Verzweigung (s. diese); die Vene zieht unterhalb der Clavicula hinweg, verläuft als V. subclavia nach Aufnahme der V. cephalica und jugularis externa zwischen Musc. sternocleidomastoideus und den Rudimenten des Musc. scalenus anticus über die erste Rippe und vereinigt sich nach Aufnahme der kräftigen V. mammaria interna und der V. vertebralis mit der V. jugularis interna zur V. anonyma, resp. cava anterior.

Die V. mammaria interna (Taf. XV XVI, Fig. 22) verzweigt sich wie die gleichnamige Arterie. Sie beginnt am Musc. rectus abdominis, zieht am medialen Rande der Arterie längs des Sternum empor, nimmt hier vordere Interkostalvenen auf und bezieht schliesslich noch einen starken Zweig vom Musc. pectoralis maior. Auf dem Manubrium sterni und der ersten Rippe liegt sie kranial von der Arterie.

Rhinolophiden. Am Vorderarm findet sich wieder eine kräftige V. mediana, welche die V. interossea und den Abfluss der centralis radii aufnimmt, und eine schwächere V. radialis. Diese wird in der Ellbogengegend durch Aufnahme der Muskelvenen des lateralen Epicondylus, dann durch den distalen Abfluss der V. centralis humeri gleichfalls sehr stark, anastomosiert mit der V. collateralis radialis und gelangt wie die A. radialis der Rhinolophiden zwischen Bicepssehne und Knochen an die

ulnare Seite des Humerus. (Sie entspricht also wie die Arterie dem accessorischen radialen Gefässe der Vespertilioniden.) Am Oberarme finden wir in dem gemeinsamen Gefäss- und Nervenpackete nur die genannten zwei kräftigen Venen; die A. interossea besitzt hier keine eigene Vene. Ausserdem zeigt der Oberarmquerschnitt eine (einzige) kräftigere V. ulnaris und die bereits erwähnte feine V. collateralis radialis.

V. cephalica, axillaris und subclavia sowie deren Äste unterscheiden sich nicht von denen der Vespertilioniden.

Entwickelung der Venen der oberen Extremität. Über diese Frage geben die Serien von Rhinolophus ziemlich vollständigen Aufschluss; der Entwickelungsgang unterscheidet sich nur wenig von dem Paradigma, wie es Hochstetter (26) für das Kaninchen aufgestellt hat.

Bei dem jüngsten Embryo (I, 14³/₄ mm) ist die Randvene der Extremität vollständig geschlossen; im Bereiche der Daumenanlage ist der Randsinus etwas von der Peripherie abgewichen. Die stärkere ulnare Randvene verläuft typisch, am Oberarme der Arterie angeschlossen, dann dorsal von dieser und dem Plexus brachialis, und mündet kranial von demselben, gegenüber dem Ductus Cuvieri, in die Vereinigungstelle der beiden Kardinalvenen; knapp daneben mündet die radiale Randvene in die vordere Kardinalvene. Eine Seitenrumpfvene ist nicht zu sehen.

Bei dem Embryo II (6¹/₄ mm) ist die radiale Randvene im Bereiche des freien Teiles der Extremität schon verschwunden, ein Rudiment der Vene ist vielleicht noch in dem auf Taf. XXI XXII, Fig. 48 dargestellten kurzen Venenstämmchen (R. Rv.) zu sehen. Der Randsinus der Hand ist stellenweise undeutlich, die ulnare Randvene unverändert.

Bei dem etwas weiter entwickelten Embryo III (6¹/₄ mm) ist ventral vom Plexus brachialis eine feine kollaterale Bahn mit Mündung in die vordere Hohlvene zu sehen.

Bei Embryo IV (7¼ mm) ist der Randsinus der Hand wieder deutlich, wenn auch an der Kuppe der ersten zwei Finger fast kapillar. Er hat wieder nach beiden Seiten Abflüsse erhalten: durch die ulnare Randvene (deren Oberarmstück jetzt ventral vom Plexus brachialis liegt) und eine neue Vene, welche in ihrem distalen Stücke auf der dorsalen Fläche der Extremität, aber ganz nahe an deren radialem Rande, liegt und weiterhin sich (am Oberarme) dem Rande selbst anschliesst; sie verläuft über die Anlage der Clavicula hinweg und mündet in die vordere Kardinalvene (Anlage der V. cephalica).

Embryo V (7¼ mm) zeigt neuerlich einen Fortschritt in der Ausbildung dieser Gefässe. Der Randsinus ist über der Kuppe der Daumenanlage unterbrochen, sonst aber vorhanden, und setzt sich in die ulnare Randvene fort; von der Daumenwurzel kommt die V. cephalica, welche am Rande der Flughautanlage verläuft und kranial von der Clavicula zusammen mit der V. jugularis externa in die V. jugularis interna mündet. Begleitvenen der Arterien sind am Oberarm schon vorhanden, am Vorderarm fehlen sie noch.

Der jüngere Embryo von Vespertilio murinus (I, 9¼ mm) entspricht in seiner Entwickelung etwa dem vorhin beschriebenen Embryo IV. Er besitzt eine vollständige, ununterbrochene Randvene der Extremität, deren radialer Abfluss aber durchaus am Rande der Flughautanlage gelegen ist und kranial von der Clavicula sich mit der V. jugularis externa verbindet, um in die innere Jugularvene zu münden (V. cephalica). Die ulnare Randvene wird wieder in der Ellbogengegend zur V. brachialis, die (bereits) ventral vom Plexus brachialis liegt. Begleitvenen der Arterien fehlen. In die V. brachialis mündet eine im Ansatze des Plagiopatagiums an den Thorax aufwärts verlaufende feine Vene — vielleicht ein Rest der Seitenrumpfvene.

Embryo II derselben Art (10¼ mm) weist nur sehr geringe Unterschiede auf. Der Randsinus der Hand ist stellenweise bis

auf kapillare Gefässe reduziert, die Vene der Rumpfwandung in eine Reihe von unregelmässigen, feinen Lumina zerfallen. Die A. radialis superficialis und accessoria besitzen am Oberarme je eine feine Begleitvene, die übrigen Arterien noch nicht.

Der in seiner Entwickelung beträchtlich weiter vorgeschrittene Embryo I von Vesperugo pipistrellus (8½ mm) zeigt bereits annähernd definitive Verhältnisse. Die Vene des radialen Flughautrandes kommt von der Anlage des Daumens, welche sehr gefässreich ist; Randsinus und Vorderarmschnitt der ulnaren Randvene sind verschwunden, und die Arterien besitzen ihre Begleitvenen. Doch sind dieselben durchwegs nur in einfacher Zahl vorhanden.

An diesem Zustande hat sich selbst bei einem Embryo von 16 mm derselben Art, von dem die Flügel geschnitten wurden, und bei dem die Muskeln deutlich geschieden, die Diaphysen der Knochen ossifiziert sind, noch nichts geändert. Erst später entsteht die Anastomose zwischen A. mediana und V. cephalica, sowie die zweite Begleitvene mancher Arterien; und durch Verschiebung der Mündungsstellen der äusseren Jugularvene und der V. cephalica von der V. jugularis interna auf die V. subclavia wird auch hierin der definitive Zustand hergestellt.

Die erste Anlage der Extremitätsvenen ist dieselbe wie beim Kaninchen: ein geschlossenes Randgefäss; die radiale Randvene geht sehr bald zu Grunde. Das Verhalten des Randsinus der Hand weist aber einen Unterschied gegenüber dem des Kaninchens auf; er erhält sich auffallend lange, wenn die Finger bereits zu erkennen sind, und setzt sich mit einer neu entstandenen radialen Vorderarmvene wieder in Verbindung.

Diese wird nicht wie beim Kaninchen an der Aussenfläche der Extremität, sondern an deren radialem Rande — bei Rhinolophus allerdings etwas auf die Aussenfläche verschoben — angelegt. Ein Stadium, in welchem diese neue Vene in der Ellbogengegend in die V. brachialis gemündet hätte, konnte ich

bei Chiropteren nicht beobachten; es scheint vielmehr, dass die Vene sofort in den radialen Rand des Propatagiums gerückt und bis zur Einmündung in die V. jugularis interna auf einmal gebildet wird. Obwohl nun diese Entstehungsweise ebenso wie die Verbindung mit dem Randsinus nicht mit dem Verhalten der V. cephalica des Kaninchens übereinstimmt, möchte ich das Gefäss doch als solche auffassen, da wenigstens sein proximales Ende dieselbe Lage einnimmt und auch das Ursprungsgebiet (dorsale Fläche des Daumens) wenigstens teilweise mit dem der V. cephalica übereinstimmt. Ebenso der Zeitpunkt der Entwickelung, demzufolge die Vene jedenfalls als eine sekundäre im Sinne Hochstetters aufzufassen ist. Später tritt sie allerdings ausschliesslich in den Dienst einer den Chiropteren eigentümlichen Einrichtung, der arterio-venösen Anastomose; und dadurch mag auch ihre Entwickelung kainogenetisch verändert worden sein.

Von den primären Venen der Extremität bleibt bei Chiropteren nur die V. brachialis vom Ellbogen an erhalten; das Vorderarmstück der ulnaren Randvene verschwindet. Wahrscheinlich ist die Ursache hierfür in der Entwickelung der Flughaut zu suchen; das venöse Blut sucht geschütztere Bahnen auf und findet diese in den tertiären Venen neben den Arterien.

B. Makrochiroptera.

Bei Pteropus und Cynonycteris ist das Verhalten der V. subclavia dem bei Mikrochiropteren ganz analog. Die Armvenen vereinigen sich beim Eintritte in die Axilla zur V. axillaris, welche einige Vv. bicipitales, die V. subscapularis, thoracalis lateralis (welche dem Verlaufe der gleichnamigen Arterie, dorsal vom Plexus brachialis, nicht folgt, sondern auf dem kürzesten Wege zum Hauptstamme zieht), dann einige kräftige Vv. pectorales (thoracales anteriores) auf, wird unter der Clavicula zur V. sub-

clavia, kreuzt die erste Rippe und vereinigt sich gerade in der Scalenuslücke[1]) oder selbst erst am medialen Rande der Rippe mit der V. jugularis externa. Diese ist ihr an Kaliber sogar überlegen; sie nimmt die V. cephalica auf, welche wie bei Mikrochiropteren verläuft. Nun mündet noch die V. mammaria interna und vertebralis in die Subclavia, bevor sich dieselbe mit der V. jugularis interna zur V. anonyma (resp. V. cava superior) verbindet.

Bei Pteropus medius bilden nach Alcock (1) die beiden Jugularvenen mit der V. vertebralis einen gemeinsamen Stamm, der sich mit der V. subclavia zur V. cava superior vereinigt; diese nimmt dann ausser der V. azygos und kleinen mediastinalen Gefässen rechterseits eine V. mammaria communis auf. Die linke V. mammaria interna schliesst sich nämlich in der Höhe des ersten Interkostalraumes hinter dem Sternum der rechten an. Bei Pteropus edulis hingegen findet auch Alcock getrennte Mündungen der Mammarvenen beiderseits.

3. Vena azygos und hemiazygos. Die Wirbelvenen.

A. Mikrochiroptera.

Vespertilioniden. Die V. azygos ist ganz allgemein viel schwächer entwickelt als die V. hemiazygos. Rechterseits liegt der Venenstamm in der Furche zwischen Wirbelkörper und Rippenköpfchen; linkerseits ist er (Taf. XV/XVI, Fig. 22) in seinem kaudalen Anteile (etwa von der 6. Rippe an) in den Abschnitt des Mediastinum verschoben, welcher dorsal von der Aorta liegt. Beiderseits kreuzen die Stämme die Interkostalarterien an deren ventraler Seite und verlaufen, am Lungenstiele angelangt, um dessen kraniale Fläche zur V. cava superior.

[1]) Ein Musc. scalenus anterior fehlt.

Die Interkostalvenen liegen überall am kranialen Rande der Arterien, zwischen diesen und den Rippen. Nun vereinigen sich in dem der Figur 23 (Taf. XV XVI) zu Grunde gelegten Falle (Vesperugo noctula) rechts die zweite bis sechste Interkostalvene zur V. azygos. Die siebente und achte sowie die neunte und zehnte [1]) (bei anderen Arten auch die elfte) vereinigen sich paarweise und stehen je durch eine Queranastomose, welche dorsal von der Aorta den Wirbelkörpern aufliegt, mit der V. hemiazygos in Verbindung; in anderen Fällen verlaufen sie jede für sich zur anderen Seite. Die Hemiazygos sammelt ausserdem das Blut sämtlicher linksseitiger Interkostalvenen, also im ganzen aus 13 Interkostalräumen, während der rechten nur fünf zufallen.

Interkostalvenen des ersten Interkostalraumes scheinen ebenso wie die typischen Interkostalarterien dieser Stelle zu fehlen; das Blut gelangt in die V. mammaria interna. Im Lumbalbereich finden sich neben den Aa. lumbales descendentes auch Vv. lumbales ascendentes [2]) (Fig. 22); sie erreichen das Zwerchfell nicht, sondern sammeln das Blut bloss von der hinteren Thoraxwand, die, wie schon mehrfach erwähnt, wegen der Tiefe der Pleurasinus auf die Lendenwirbelsäule übergreift.

Die 9. bis 11. Interkostalvene bezieht Blut auch vom Zwerchfelle, da wo dieses sich an der betreffenden Rippe ansetzt (Tafel XV XVI, Fig. 24). Doch durchbrechen auch diese Venen das Zwerchfell nicht mit irgendwie nennenswerten Ästen. Das System der Azygos und der vorderen Hohlvenen überhaupt hat beim ausgewachsenen Thiere keine Verbindung mit dem Bereiche der hinteren Hohlvene, ausser etwa durch die Wirbelvenen, welche bei Vespertilioniden ähnlich angeordnet sind wie bei Rhinolo-

1) Bei Vesperugo noctula fehlt, wie eine Arterie, auch eine Vene für die elfte Rippe.

2) Ihre Homologie mit den gleichnamigen Venen des Menschen muss dahingestellt bleiben.

phiden, aber lange nicht jene Stärke und Bedeutung erlangen, wie bei diesen. (S. den folgenden Abschnitt.)

Rhinolophiden. Untersucht wurden beide Arten mit gleichem Ergebniss; hier wurde wegen der Kleinheit der Verhältnisse von der Präparation der Azygos Abstand genommen. Nach Injektion mit Eiweiss-Tusche (20), welche Masse in die Venen übertritt, wurden Schnittserien (im ganzen fünf) durch die hintere Thoraxwand, an der die Aorta (in einem Falle auch die Hohlvenen, Herz und Lungen) belassen war, angefertigt.

Bei der Durchsicht der Serien zeigte sich nun, dass von der V. azygos nur ein ganz kurzes Rudiment erhalten bleibt, ja dass sie, wie es scheint, überhaupt fehlen kann, während die V. hemiazygos zwar bis an die Lendenwirbelsäule reicht, so weit wie die Pleurasinus, aber nur ein ganz schwaches Gefäss ist; sie nimmt nur das Blut der Wirbelkörper auf. Einzelne Anastomosen zu den Interkostalvenen mögen vorkommen; aber in der Regel münden diese in die mächtig entwickelten Venen des Wirbelkanales. Damit sind Verhältnisse hergestellt, welche an die Befunde beim Braunfisch [v. Baer (2)] und bei Bradypus und Choloepus [Hochstetter (28a)] erinnern.

An den Wirbeln der Rhinolophiden fällt zunächst die Entwickelung des roten Knochenmarkes auf. Dasselbe schwindet auch bei alten Tieren nie ganz; bei schon ausgewachsenen Exemplaren füllt es oft noch alle Zwischenräume zwischen den Spongiosablättchen; es findet sich aber auch im Wirbelkanale selbst, wobei es durch Lücken in der inneren Kortikalschicht mit dem im Knochen gelegenen Marke vielfach zusammenhängt. Im Wirbelkanal liegt es zwischen der Dura und dem Knochen, an der dorsalen Seite des Rückenmarkes, und zwar in der oberen Brustregion in Form zweier Stränge von wechselnder Stärke, welche zu beiden Seiten in der Region der Intervertebrallöcher auch über die Zwischenräume zwischen den Wirbeln kontinuierlich hinwegziehen (Textfigur 21, linke Seite); in der unteren

Brust- und der Lendenregion verbinden sich diese Stränge in der Mitte und bilden so eine kontinuierliche Schicht von Mark-

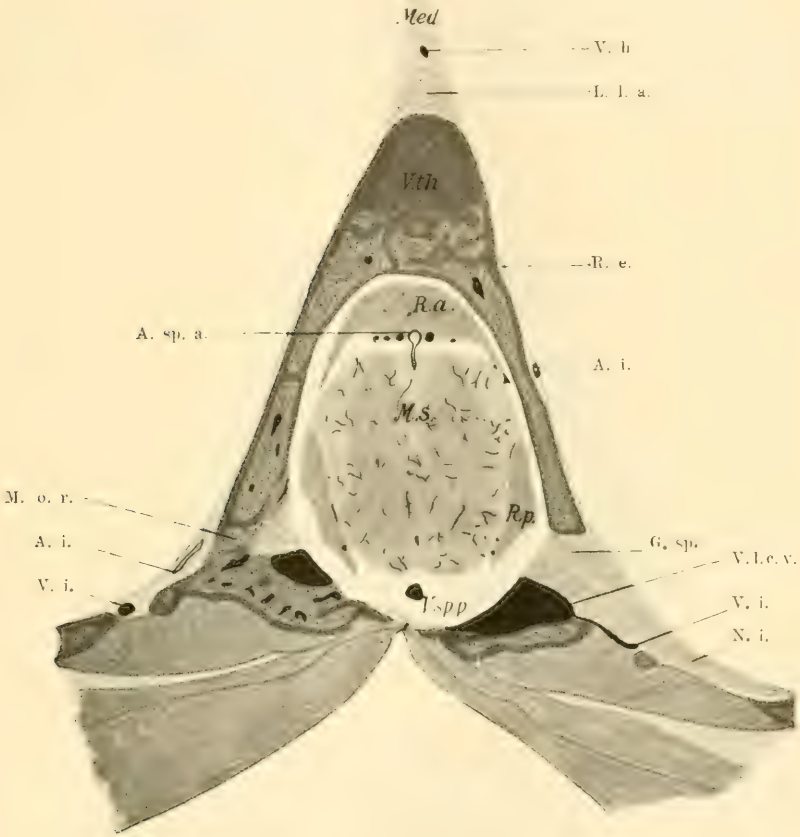

Fig. 21.

Querschnitt durch die Wirbelsäule von Rhinolophus hipposideros in der Mitte des Brustsegmentes. Vergr. 35. A. i. Art. intercostalis, A. sp. a. Art. spinalis anterior, G. sp. Ganglion spinale, L. l. a. Ligamentum longitudinale anterius, M. o. r. Medulla ossium rubra, Med. Mediastinum postaorticum, N. i. Nerv. intercostalis, M. s. Medulla spinalis, R. a., R. p. Radices nerv. spin. ant. et post., V. h. Vena hemiazygos, V. i. Vena intercostalis, V. l. c. v. Vena longitudinalis canalis vertebralis, V. sp. p. Vena spinalis posterior, V. th. Vertebra thoracalis.

gewebe an der dorsalen Seite der Cauda equina bis in den Sakralkanal hinein (Textfigur 22). In der Halsregion beschränkt sich

das Markgewebe auf den Knochen selbst und dringt in den Wirbelkanal nicht ein.

Im Marke des Wirbelkanales verläuft nun eine sehr mächtige V. longitudinalis canalis vertebralis; im Lendenteile ist dieselbe einfach (Textfigur 22), median gelagert oder etwas zur Seite

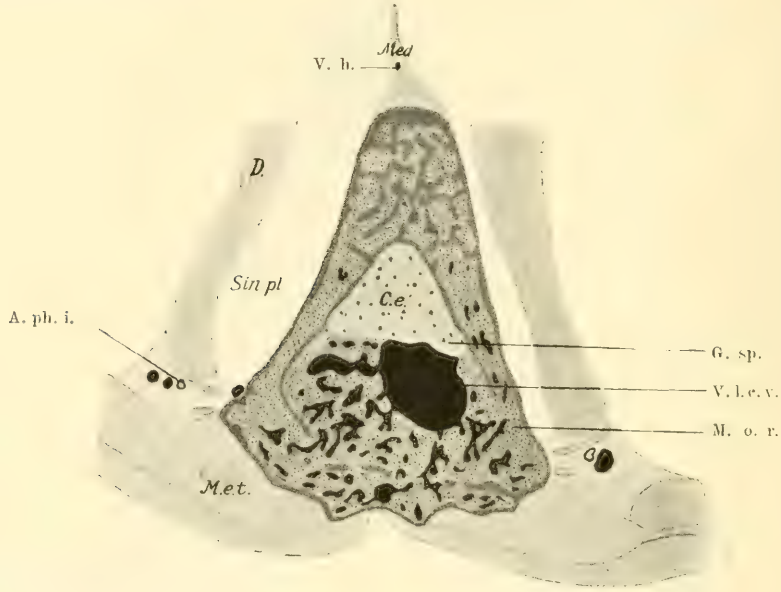

Fig. 22.

Querschnitt durch die Wirbelsäule von Rhinolophus hipposideros in der Höhe des zweiten Lendenwirbels. Vergr. 35. A. ph. i. Art. phrenica inferior, C. e. Cauda equina, D. Diaphragma, G. sp. Ganglion spinale, M. e. t. Musc. erector trunci, M. o. r. Medulla ossium rubra, Med. Mediastinum postaorticum, Sin. pl. Sinus pleurae, V. h. Vena hemiazygos, V. l. c. v. Vena longitudinalis canalis vertebralis.

verschoben, dorsal von der Cauda equina gelegen. Im Brustsegmente wird die Vene doppelt (Textfigur 21) und verläuft jederseits hinter den Foramina intervertebralia. Hier nimmt sie die Interkostalvenen auf, welche durch die Zwischenwirbellöcher, dorsal von den Nerven und Spinalganglien, in den Wirbelkanal eintreten. Zwischen Brust- und Halswirbelsäule (das

Segment scheint nicht konstant zu sein) verlässt sie den Wirbelkanal und vereinigt sich mit der V. vertebralis, welche in die V. subclavia mündet.

Entwickelung der V. azygos. Die V. azygos (und hemiazygos) ist, wie Hochstetter (27) zuerst exakt nachgewiesen hat, nur in ihrem kranialen Teile ein Rest der hinteren Kardinalvene. Bei Vespertilio mur. Embryo I (9¼ mm) sind die hinteren Kardinalvenen (die bei der Bildung der hinteren Hohlvene unterbrochen wurden, s. daselbst) nur etwa vom 8. Brustsegment (wie beim Kaninchen) kranialwärts zu sehen, beide in gleicher Länge; bei Embryo II (10¼ mm) ist die Azygos bereits kürzer, die Hemiazygos hat die kaudalen Interkostalvenen beider Seiten übernommen. Bei Rhinolophus Embryo V (7¼ mm) sind Azygos und Hemiazygos sehr zart, die letztere länger, aber nur über einige (Zahl nicht genau bestimmbar) Brustsegmente zu verfolgen. Bei den Embryonen von Vesperugo pipistrellus (I—III, 8½, 11¼, 13 mm) bildet die V. hemiazygos vom 7. Brustwirbel kaudalwärts streckenweise auf der Wirbelsäule Geflechte, welche von einzelnen Interkostalarterien durchbohrt werden; ja in einem Falle, bei dem grössten Embryo, liegt eine Arterie ventral von der Vene — eine Varietät, welche an einem ausgewachsenen Mikrochiropteren-Individuum zwar nicht beobachtet wurde, wohl aber bei Pteropiden vorkommt (s. diese) und sich aus der Neubildung des distalen Stückes der V. hemiazygos, welche bei der oben erwähnten Geflechtbildung auf die dorsale Seite der Arterien übergehen kann, erklärt.

B. Makrochiroptera.

Alcock (1) beschreibt bei Pteropus medius eine V. azygos maior, welche in die rechte obere Hohlvene mündet. Sie biegt in der Höhe des vierten Brustwirbels von der Wirbelsäule zur Hohlvene ab. Sie nimmt sämtliche Interkostalvenen beider Seiten,

wobei die linksseitigen Venen über die Aorta herüberziehen, auf, mit Ausnahme der ersten und zweiten links, welche in die V. vertebralis münden.

Mir stand je ein injiziertes Exemplar von Pteropus edulis und von Cynonycteris sp., an denen das in Rede stehende System gefüllt war, zur Verfügung. Pteropus verhielt sich wie dies Alcock beschreibt; nur zeigte sich linkerseits ein Rudiment der V. hemiazygos als Verbindungsstück der neunten bis siebenten Interkostalvene, während die übrigen gesondert dorsal von der Aorta nach rechts verliefen.

Cynonycteris dagegen verhielt sich ähnlich wie die Vespertilioniden. Die V. hemiazygos sammelte das Blut der dritten bis vierzehnten linken und der fünften bis vierzehnten rechten Interkostalvene, während der Azygos nur die rechtsseitigen Venen vom vierten Interkostalraum an kranialwärts verblieben (der Verlauf der ersten Interkostalvene konnte nicht mehr festgestellt werden). Die fünfte bis achte, dann die zehnte und elfte, endlich die zwölfte bis vierzehnte Interkostalvene der rechten Seite mündeten mittelst gemeinsamer Stämme, die neunte für sich, dorsal von der Aorta verlaufend, in die V. hemiazygos. Diese lag typisch ventral von den Interkostalarterien, nur die zehnte linke Arterie verlief, wie bereits vorne (S. 282) erwähnt, ventral von der Vene. Dasselbe berichtet Alcock (vergl. S. 281) von der rechten achten sowie den kaudal von dieser gelegenen Arterien und der V. azygos; wir müssen also annehmen, dass auch bei den Makrochiropteren (s. auch Seite 347) die hintere Kardinalvene nur etwa bis zum siebenten Brustsegment erhalten bleibt und der kaudal davon gelegene Abschnitt der V. azygos resp. hemiazygos eine sekundäre Bildung darstellt.

Das Überwiegen der Hemiazygos über die Azygos, wie es bei Vespertilioniden die Regel bildet, sich auch trotz der Rückbildung des ganzen Systemes bei Rhinolophiden findet und endlich bei einem Vertreter der Makrochiropteren gefunden wurde,

ist nach Parker und Tozier (60) die sich diesbezüglich auch auf Rathke berufen, auch beim Schweine, beim Schafe und wahrscheinlich bei allen Wiederkäuern zu beobachten.

Dies stimmt auch mit den Angaben von Franck (14), der übrigens bei Wiederkäuern auch das umgekehrte Verhalten beobachtet hat. Einen Grund für dieses Überwiegen der Hemiazygos vermag ich nicht anzugeben; für die Entwickelung des Wirbelvenensystemes der Rhinolophiden ist vielleicht eine Erklärung möglich. (Vgl. das Schlusskapitel.)

II. Gebiet der hinteren Hohlvene.

A. Mikrochiroptera.

1. Venen der hinteren Extremität.

Material: Ähnlich wie die Venen der vorderen Extremität wurden diese Gefässe an Schnittreihen durch Extremitäten, welche mit Eiweiss-Tusche injiziert, entkalkt und in Celloidin eingebettet worden waren, und von welchen Schnitte in Abständen von ca. $^1/_2$ mm aufgehoben wurden, untersucht (bei Vesperugo noctula und Rhinolophus hipposideros).

Vespertilioniden. Die Venen zeigen einen ähnlichen Typus wie an der vorderen Extremität: für jede Arterie besteht eine Vene, die streckenweise von feinen Kollateralen begleitet wird. Auch hier findet sich eine, die stärkste der Extremitätsvenen, welcher keine (Haupt-) Arterie entspricht: die V. uropatagialis. Sie entsteht (hier wie bei allen Chiropteren) am Dorsum pedis (Taf. XVII XVIII, Fig. 32) aus den Vv. digitales propriae, welche sich zunächst zu Vv. digitales communes verbinden; diese münden der Reihe nach in den Venenbogen, welchen das Hauptgefäss auf dem Fussrücken bildet. Die Vena uropatagialis (von Hyrtl [36] als „Hautvene des hinteren Bezirkes der Flughaut" bezeichnet) verläuft dann an der dorsalen Seite des Sporen-

beines vorüber, ohne Seitenwände aufzunehmen, in gerader Linie vom Fusse gegen die Schwanzwurzel durch das Uropatagium (vgl. S. 261, Anm.), tritt zwischen Musc. glutaeus maximus und caudofemoralis durch und verbindet sich mit der V. ischiadica. Da an jeder Zehe eine der Vv. digitales propriae den Abfluss einer arterio-venösen Anastomose darstellt (vgl. das Kapitel über diese Anastomosen), so ist diese Vene in den Stand gesetzt, eine ziemlich grosse Menge arteriellen Blutes abzuleiten. In ihrem proximalen Teile wird sie von einer Hautarterie (A. uropatagialis, S. 304) begleitet.

Ausser diesem Gefässe finden wir am Unterschenkel (Textfigur 14), entsprechend den Arterien, eine kräftige V. tibialis posterior (in der dargestellten Region mit einer feinen Kollaterale), sowie je eine V. saphena (maior), tibialis anterior, welche um das Fibulaköpfchen verläuft, und V. surae lateralis; die drei letzteren Venen sind nur schwache Gefässe. Am Oberschenkel (Textfigur 13) ist die V. cruralis, die Fortsetzung der V. tibialis posterior, in welche die V. saphena des Unterschenkels einmündet, und die V. ischiadica, welche aus den Vv. tibialis anterior und surae lateralis entsteht, zu finden. Die V. cruralis nimmt vor ihrem Eintritte in den Schenkelkanal (Taf. XVII XVIII, Fig. 31) eine V. pudenda externa auf, welche an der Seitenfläche des Penis, subkutan, liegt und unter der Symphyse mit der V. dorsalis penis anastomosiert.

Rhinolophidae. Als Unterschied gegenüber dem Verhalten der Venen der Vespertilioniden ist zunächst hervorzuheben, dass die V. uropatagialis der fibularen (hier medialen) Seite des Unterschenkels etwa bis zu seiner Mitte angeschlossen bleibt und erst von da ab zur Schwanzwurzel abbiegt. Sie verläuft hier ventral von dem als Caudofemoralis bezeichneten Muskelbündel (vgl. S. 294).

Ferner durchsetzt die V. tibialis anterior wie die gleichnamige Arterie hier das Spatium interosseum: eine V. surae lateralis scheint ebenso wie der entsprechende Nerv und die Arterie zu fehlen.

Entwickelung der Venen der hinteren Extremität. So wie an der vorderen Extremität die V. cephalica, ist an der hinteren die V. uropatagialis eine sehr auffallende Bildung: schon mit Rücksicht auf sie war eine Abweichung vom Typus der Venenentwickelung, wie ihn Hochstetter (26) festgestellt hat, zu erwarten.

Wie für die vordere Extremität, geben meine Rhinolophus-Embryonen auch für die hintere ein ziemlich vollständiges Bild der Venenentwickelung. Bis zur Länge von 6¼ mm (Embryo III) entspricht dieselbe so ziemlich der beim Kaninchen: allerdings konnte ich ein tibiales Randgefäss bei keinem der drei jüngsten Embryonen nachweisen. (Nur bei Embryo II, 6¼ mm, ist an der Wurzel der Extremität, entsprechend dem tibialen Rande, auf einigen Schnitten ein nicht weiter verfolgbares Venenlumen zu sehen.) Dagegen besitzen diese drei Embryonen einen Randsinus um die Zehen, der allerdings erst bei Embryo II und III seine volle Entwickelung erlangt, und als Abflussbahn desselben ein fibulares Randgefäss, das in der Gegend des Knies in die Extremität eindringt. Bei Embryo I (4¾ mm) ist eine A. ischiadica nicht sicher zu sehen: bei den beiden älteren verläuft sie neben dem Oberschenkelabschnitte der Randvene. In der Beckengegend vereinigt sich diese dann mit einer aus der Schwanzanlage kommenden kräftigen Vene zur V. cardinalis posterior. Eine Vene von der Aussenfläche der Extremität, wie beim Kaninchen, konnte ich bei keinem der untersuchten Rhinolophus-Embryonen finden. Die A. cruralis besitzt in den genannten Stadien noch keine Begleitvene.

Im weiteren Verlaufe der Entwickelung (Embryo IV, 7¼ mm) wird zunächst der Randsinus, namentlich in seinem fibular ge-

legenen Teile, deutlicher. Die fibulare Randvene senkt sich wieder in der Gegend des Knies in die Tiefe, erreicht aber die A. ischiadica am Oberschenkel nicht mehr, sondern schliesst sich der Arterie erst am Beckenausgange an, wo sie sich wieder mit der Schwanzvene verbindet; die Vene ist im Laufe der Entwickelung ein kurzes Stück von der Arterie gegen das Uropatagium verschoben worden. Am Oberschenkel lässt sich bereits knapp neben der A. ischiadica eine (offenbar neu entstandene) kurze Begleitvene unterscheiden, welche in die fibulare Randvene mündet: ebenso eine Begleitvene neben der A. cruralis, welche direkt in die Hohlvene eintritt.

Noch deutlicher ist diese Verschiebung gegen das Uropatagium bei dem Embryo V ($7^1/_4$ mm); doch ist der Abstand der beiden Gefässe immer noch kein grosser. Immerhin vermeidet die Vene dadurch teilweise die Knickung am Knie. Sie nimmt jetzt ausser dem Randsinus in der Fusswurzelgegend auch Venen vom Dorsum des Fusses auf.

Bei meinen Vespertilioniden-Embryonen ist gleichfalls eine tibiale Randvene nirgends mehr vorhanden: die fibulare Randvene schliesst sich auch bei dem jüngsten Embryo (Vespertilio murinus I, $9^1/_4$ mm) der A. ischiadica nicht (mehr) am Oberschenkel, sondern erst in der Beckenregion an, wobei der Abstand der beiden Gefässe grösser ist als bei den Rhinolophus-Embryonen. Eine knapp neben der A. ischiadica verlaufende Vene fehlt hier noch. Bei demselben Embryo findet sich ein vollständiger Randsinus an allen Zehen, eine Vene von der Aussenfläche der Extremität, welche in der Gegend des Knies sich mit der fibularen Randvene verbindet (entsprechend der V. tibialis antica des Kaninchenembryo) und eine Vene an der Innenfläche der Extremität, welche den Nervus tibialis am Unterschenkel eine Strecke weit begleitet und ebenfalls in der Gegend des Knies in den Hauptstamm mündet. Die A. iliaca externa wird von einer ganz kurzen V. iliaca externa begleitet, die einerseits

nur bis zur Rumpfwand zu verfolgen ist, andererseits in die V. cava inferior mündet.

Bei dem Embryo II derselben Art (10¼ mm) ist die Hauptvenenbahn wieder etwas von der A. ischiadica abgerückt: diese hat inzwischen ebenso wie die A. cruralis am Oberschenkel eine Begleitvene erhalten. Die Vene der äusseren Extremitätenfläche mündet jetzt etwa in der Mitte des Unterschenkels; die der inneren Fläche lässt sich vom Kniegelenk distalwärts bis in die Planta pedis verfolgen. Die Randvene verbindet sich am Beckenausgang wieder zuerst mit der Schwanzvene, dann mit der V. pudenda interna.

Bei dem bedeutend weiter entwickelten Embryo I (8½ mm) der viel kleineren Art Vesperugo pipistrellus ist die Hauptvene der Extremität nur mehr in der Gegend des Tarsus der fibularen Seite des Beines angeschlossen, von da ab bereits deutlich in das Uropatagium verschoben. Der Randsinus des Fusses ist durch die vorwachsenden Zehen unterbrochen. Die Hauptvene nimmt einen Zufluss von der Aussenfläche des Fusses bereits in der Gegend des Fusses auf; diese entspricht vielleicht der V. tibialis antica der Vespertilio-Embryonen, mit im Laufe der Entwickelung noch weiter herabgerückter Mündung. Die Vene der medialen Fläche ist verschwunden (oder vielleicht zur Bildung der V. tibialis posterior herangezogen worden). Die Arterien besitzen ihre Begleitvenen. Damit ist im wesentlichen der definitive Zustand hergestellt.

Aus diesen Daten folgt, dass die V. uropatagialis aus der primären fibularen Randvene entsteht, also der V. saphena minor und ischiadica anderer Säuger homolog ist, während die V. ischiadica der Chiropteren kein primäres, sondern ein tertiäres Gefäss im Sinne Hochstetters darstellt. Die V. uropatagialis steht wie die V. cephalica im Dienste der arteriovenösen Anastomosen, ist aber keine sekundäre Bahn, wie diese, sondern stellt das ursprüngliche venöse Hauptgefäss der Ex-

tremität dar. Ob die primäre tibiale Randvene bei Chiropteren auftritt, um nach ganz kurzem Bestande wieder zu verschwinden, oder überhaupt unterdrückt wird, lässt sich an dem vorliegenden Materiale nicht entscheiden.

2. Der intraabdominelle Teil der hinteren Hohlvene.

Litteratur. Hochstetter (27) hat Vesperugo noctula, Plecotus auritus und Rinolophus ferrum equinum untersucht und fand in Bezug auf die V. iliacae internae und die V. renalis sinistra bei allen dreien im wesentlichen übereinstimmende Verhältnisse. Vesperugo beschreibt er ausführlich und giebt davon eine schematische Zeichnung. Seine Darstellung lautet: Hier ... „vereinigen sich die V. iliacae internae zu einer V. iliaca interna communis, welche, wie beim Kaninchen ventral von der A. caudalis an der vorderen Fläche des Kreuzbeines gelegen, sich kopfwärts ziemlich geradlinig in die V. cava posterior fortsetzt. Von einer V. cava posterior wird man wohl aber wie beim Kaninchen erst von dem Moment an sprechen, in dem sich die beiden V. iliacae externae mit der V. iliaca communis vereinigen. Diese Vereinigungsstelle liegt dorsal von dem Endstücke der Bauchaorta, und von hier aus schiebt sich die Hohlvene allmählich an der rechten Seite der Aorta hervor. Eine ganz kurze Strecke weit kopfwärts von der Mündung der V. iliaca externa mündet rechts die V. spermatica dextra und hierauf, aber erst in beträchtlicher Entfernung, die V. renalis dextra. Die V. renalis sinistra verhält sich nun nicht so wie bei den meisten Säugern, wo sie die Aorta an deren ventrale Seite kreuzt, sondern sie verläuft von der ohnehin schon weiter kaudalwärts als die rechte gelegenen Niere in schiefer Richtung etwas kaudalwärts, vereinigt sich am linken Rande der Aorta mit der V. spermatica sinistra und kreuzt hierauf die Aota an deren dorsaler Seite.

„Warum die V. renalis sinistra bei Vesperugo noctula und den beiden anderen Fledermäusen dorsal von der Aorta verlaufen muss, wird einem klar, wenn man das Verhältnis der Aorta descendens thoracica und des Anfangsstückes der Bauchaorta zur Wirbelsäule berücksichtigt. Die Aorta verhält sich nämlich hier zur Wirbelsäule wie eine Sehne zu ihrem Bogen. Infolge der ventralwärts konkaven Krümmung der Wirbelsäule scheint nämlich die geradlinig verlaufende Aorta ventralwärts vorgedrängt zu werden, und eine dorsal von der Aorta verlaufende V. renalis wird demnach unter günstigeren Verhältnissen sich befinden, als eine ventral von der Aorta vorbeiziehende. Ich glaube daher auch in der ventralen Verlagerung der Aorta das ursächliche Moment für die eigentümliche Verlaufsweise der V. renalis sinistra bei den drei untersuchten Fledermausarten suchen zu müssen.

„Ob sich gleich von vorneherein dieser Zustand in der Weise entwickelt, dass sich die V. cava mit der rechten hinteren Kardinalvene verbindet und dann diese durch eine dorsal von der Aorta entstehende Queranastomose mit der linken Kardinalvene in Verbindung tritt, welche Queranastomose später zur Fortsetzung der V. renalis sinistra wird, oder ob der normal wie bei anderen Säugern angelegte, ventral von der Aorta verlaufende Verbindungsast der hinteren Hohlvene mit der V. cardinalis posterior sinistra (der sonst später zur V. renalis sinistra wird), dem Andrängen der Aorta nachgebend, zu Grunde geht, während sich dorsal von der Aorta eine neue Verbindung entwickelt, die später zur Nierenvene wird, lässt sich nicht mit Bestimmtheit sagen, doch möchte ich fast den letzteren Modus für den wahrscheinlicheren halten.

„Was die Genese der V. iliaca interna communis anlangt, werden wohl ähnliche Vorgänge sich abgespielt haben wie bei der Entwickelung des analogen Gefässes beim Kaninchen."

An meinen Embryonen lassen sich wenigstens die Hauptphasen der Entwickelung der hinteren Hohlvene feststellen; sie ergeben, dass sich der Entwickelungsgang in seinen Grundzügen überall dem beim Kaninchen anschliesst, und dass die von Hochstetter über die Entstehung der abweichenden Befunde ausgesprochenen Ansichten durchwegs durch die Thatsachen gerechtfertigt sind.

Material. Ein Becken ♂ von Vesperugo noctula und vier Becken ♂ und ♀ von beiden Rhinolophusarten, injiziert mit Eiweiss-Tusche und in Schnittserien zerlegt; daneben Injektionen der hinteren Hohlvene mit Kadyischer Masse von Vespertilio murinus und Vesperugo noctula (ca. 10 Stück).

Vespertilionidae. Die V. hypogastrica (Taf. XVII bis XVIII, Figg. 28 u. 29) entsteht durch die Verbindung der V. ischiadica mit der V. uropatagialis, kranial vom Musc. caudofemoralis, an der ventralen Fläche des Musc. glutaeus maximus; sie liegt im kleinen Becken, neben der A. hypogastrica, dorsal von Musc. pubo- und ileocaudalis. Hier nimmt sie die V. pudenda interna, welche die gleichnamige Arterie begleitet, sowie eine Reihe von Zweigen, welche den übrigen Arterien des kleinen Beckens entsprechen, auf. (V. obturatoria, urethro-prostatica resp. urethro-vaginalis, glutaea; diese waren an den gezeichneten Präparaten nicht injiziert und wurden daher auch nicht dargestellt.)

Die V. pudenda interna entsteht (bei Vesperugo noctula) aus einer V. dorsalis und profunda penis. Die erstere ist paarig; sie durchbohrt die sehr dicke Tunica albuginea des Corpus cavernosum penis (vergl. S. 303) ohne eigene Wandung. Ausserhalb der Albuginea wird sie sehr weit und anastomosiert unter der Symphyse mit der Gegenseite. Der Abfluss erfolgt teils gegen die V. pudenda interna, deren Anfangsstück einen Venenplexus bildet, teils über die Konvexität des muskulösen Teiles der Urethra zur V. urethro-prostatica.

Die Vereinigung der beiden Vv. hypogastricae erfolgt ventral von der A. caudalis, aber bereits etwas nach rechts verschoben; die Arterie begiebt sich von links her an die dorsale Seite des gemeinsamen Stückes. In die Vereinigungsstelle mündet die median gelegene, einfache V. caudalis. Diese nimmt die fünfte Lumbalvene auf.

Dieses gemeinsame Stück der Vv. iliacae internae bezeichnet Hochstetter als V. iliaca interna communis; doch könnte man es wohl auch mit Rücksicht auf die Entwickelung zur (rechten) Hohlvene rechnen, da die Verschmelzung der beiden hinteren Kardinalvenen, welche aus der V. uropatagialis (der fibularen Randvene) und der V. caudalis entstehen, hier nie bis zur Einmündung der Vv. iliacae externae fortschreitet und mit Rücksicht auf die A. caudalis auch nicht fortschreiten kann; die Vv. iliacae externae münden nämlich beim Chiropteren-Embryo kranial von ihren Arterien zunächst in die wieder getrennten Kardinalvenen, die linke erhält dann durch eine sekundäre Bahn Anschluss an die rechte Kardinalvene resp. untere Hohlvene.

Dieses Anfangsstück der V. cava inferior liegt nun dorsal von der A. hypogastrica und iliaca externa dextra; seine relativ grösste Länge erreicht es bei Vesperugo serotinus. Es drängt sich zwischen Endteilung der Aorta und Wirbelsäule ein, sodass die Bauch-Aorta nicht einmal mit ihrem Endstücke sich an die Wirbelsäule anlegen kann (vgl. S. 283).

Am kranialen Rande der Aa. iliacae externae münden die gleichnamigen Venen. Die linke V. iliaca externa verläuft dorsal von der Aorta und kranial von der A. caudalis. Innerhalb der Bauchhöhle nehmen die Vv. iliacae ext. zunächst je eine kräftige Vene auf, welche das Blut aus dem Fettgewebe der Nierenkapsel und aus der seitlichen Bauchwand bezieht; ihr Ursprungsgebiet und Verlauf entspricht ungefähr der A. abdominalis lateralis. Proximalwärts davon mündet noch ein Ge-

fäss, welches aus einer V. epigastrica inferior und einer V. vesicalis (beim Weibchen mit Zweigen vom Uterus) entsteht, entsprechend der Anordnung der Arterien. Doch ist der Eingeweideast dieser Vene nur schwach (anscheinend sogar beim Männchen in der Regel stärker), da die V. spermatica das Hauptgefäss der Beckenorgane darstellt.

Die Zusammensetzung der V. cava inferior aus den beiden Vv. hypogastricae, mit gesonderter, kranialwärts verschobener Mündung der Vv. iliacae externae, von welchen die linke dorsal von der Aorta und kranial von der A. caudalis verläuft, ist eine Eigentümlichkeit der Mikrochiropteren; nur bei einem Maulwurfe, an dem ich Arterien und Venen injiziert hatte, fand ich dieselbe Anordnung. Zumstein [78] beschreibt hingegen für den Maulwurf zwei Vv. iliacae communes, die sich zu einer V. cava vereinigen, welche „in ihrem Anfangsteile direkt hinter, dorsal, der Aorta" liegt; der Verlauf der A. caudalis ist nicht angegeben. Nach Hochstetter [27, S. 593] liegt die V. iliaca communis sinistra beim Maulwurf dorsal von der A. caudalis.

Vom Beckeneingang bis zum Zwerchfell entfernt sich die Hohlvene ähnlich wie die Aorta von der hinteren Bauchwand. An ihrem Anfange liegt sie (hinter der Aorta) der Wirbelsäule an; an der Durchtrittstelle durchs Zwerchfell ist sie von ihr viel weiter entfernt als die Aorta (Taf. XV XVI, Fig. 24). Sie schliesst sich zunächst wie diese dem ventralen Rande der Zwerchfellschenkel an (Taf. XIX/XX, Fig. 46), bleibt diesen auch noch angeschlossen, wenn die Aorta bereits in den Hiatus aorticus eingetreten ist, weicht dann nach links ab, durchbohrt die Leber und passiert das Centrum tendineum. Lumbalvenen nimmt sie nicht auf.

Ungefähr in der Höhe des Hilus der rechten Niere (Fig. 46) liegen beide Gefässe in gleichem Niveau, vor den Zwerchfellschenkeln, die bereits in den Bauchraum weit vorspringen. Da nun die Nieren der hinteren Bauchwand anliegen und daher

stark zurücktreten, so besitzen die Nierengefässe einen dorsolateralwärts gerichteten Verlauf, und die Hohlvene kann ventral von der rechten Nierenarterie liegen, ohne weiter in den Bauchraum vorzuspringen als die Aorta.

Die beiden Nierenvenen münden (wie die Arterien) in sehr verschiedenen Höhen in die Hohlvene, die linke ungefähr in der Mitte zwischen der rechten und dem Beginne der Hohlvene. Die linke verläuft, wie dies Hochstetter beschreibt, schief abwärts, hinter der Aorta, nach rechts.

Von den beiden Vv. spermaticae internae mündet wie normal, die linke in die Nierenvene, die rechte in die Hohlvene, ungefähr in der Höhe der linken Nierenvene. (S. Hochstetter.) Beide Vv. spermaticae liegen ventral von den Ureteren; bei beiden Geschlechtern bilden sie die Hautabflussbahn des Blutes aus den inneren Geschlechtsorganen und der Blase.

Beim Männchen (Taf. XVII XVIII, Fig. 28) nimmt das Gefäss, das übrigens einfach bleibt und keinen Plexus pampiniformis bildet, etwa in der Mitte seines intraabdominellen Verlaufes die V. vesicalis auf, welche ausser aus der Harnblase auch aus den Samenblasen und der Prostata Blut sammelt und die A. vesicalis bis zu dem Punkte begleitet, wo diese von den Samengefässen gekreuzt wird.

Beim Weibchen (Taf. XVII XVIII, Fig. 29) wurzelt die Vene an der kranialen Kante des Uterushornes (V. marginalis uteri), wobei sie in der Medianebene breit mit der anderen Seite anastomosiert, nimmt zahlreiche feine quere Zweige aus dem Uterushorn auf und bildet dann in und auf dem Ovarium einen starken Plexus. In das Ligamentum latum eingetreten, erhält sie noch einen starken Zufluss durch eine V. vesico-uterina, welche neben der gleichnamigen Arterie und dem Ureter das Blut der Blase und des Corpus uteri sammelt.

Vor dem Eintritte in die Leber nimmt die Hohlvene noch zwei Vv. phrenicae inferiores auf, von welchen die linke

wieder dorsal von der Aorta vorbeizieht. Die rechtsseitige Vene ist sehr klein. Diese Venen sammeln das Blut aus den Zwerchfellschenkeln; aus den Kostal- und Sternalansätzen fliesst dasselbe, wie erwähnt, in die Interkostal- und Mammarvenen; aus dem Centrum tendineum und den angrenzenden Muskelpartien gelangt es in zwei bis drei Vv. phrenicae (mediae), die an der unteren Zwerchfellfläche liegen, sich in ihren Verzweigungen der A. phrenica media anschliessen und direkt beim Durchtritte der Hohlvene durchs Zwerchfell sich in diese ergiessen. (Taf. XV XVI, Fig. 24.)

In der Leber ist die Hohlvene stark erweitert und nimmt aus den einzelnen Lappen starke Zweige auf; sie ist dabei allseitig von Lebergewebe umgeben, da dieses sich auch hinter die Hohlvene schiebt. Nur eine Strecke weit ist die Vene von links her am Grunde einer tiefen Furche von aussen zugänglich.

An der Durchtrittstelle durch das Zwerchfell verengert sich die Hohlvene plötzlich, um nun im Bereiche ihres ziemlich langen, in das Mediastinum eingeschalteten thorakalen Stückes dieselbe Weite beizubehalten. Hier liegt sie vor dem infrakardialen Lungenlappen und erzeugt eine Furche an der medialen Fläche des rechten Unterlappens (Narath [55]). An ihrer Einmündung in den rechten Vorhof liegt ein suffizientes Klappenpaar, das aus den Sinusklappen abzuleiten ist (vgl. S. 209); die Stelle zwischen den Klappen ist die engste Stelle der hinteren Hohlvene.

Rhinolophiden. Die Astfolge ist im allgemeinen dieselbe wie bei Vespertilioniden. Die V. dorsalis penis ist zunächst doppelt, dann noch vor der Symphyse einfach; der eine ihrer Zweige verbindet sich wieder mit der V. profunda penis und mit Urethralvenen zur V. pudenda interna, während der andere zu beiden Seiten der mächtigen Glandula urethralis (Robin [64]) mit den Venae prostaticae und vesicales anastomosiert.

Die linke Nierenvene hat bei Rhinolophus hipposideros wieder einen schief absteigenden Verlauf: sie verbindet sich mit der linken V. iliaca externa zu einem gemeinsamen, sehr mäch-

tigen Venenstamme, der dorsal von der Aorta und kranial von der A. caudalis liegt.

Lumbalvenen fehlen auch hier.

Entwickelung der hinteren Hohlvene. Die Entwickelung dieses Gefässes weicht nur in einigen Details von der beim Kaninchen (Hochstetter [27]) ab.

Wir finden bei Embryo III von Rhinolophus hipposideros (6¼ mm) noch eine vollständig erhaltene hintere Kardinalvene. Dieselbe entsteht an der unteren Beckenapertur durch den Zusammenfluss zweier kräftiger Venen: der fibularen Randvene der Extremität und einer Schwanzvene, die zur Seite der A. caudalis verläuft. Nun zieht die Kardinalvene dorsal von der A. iliaca communis, später der Urniere, kopfwärts und mündet in den Ductus Cuvieri. Die rechte Kardinalvene steht mit der Hohlvene, welche bereits in der Hohlvenenfalte angelegt ist, nur durch ganz feine (kapillare) Gefässe in Verbindung, der linken Kardinalvene fehlt eine solche Verbindung. Eine linke Hohlvenenanlage ist noch nicht zu sehen. Die Niere liegt noch vor der A. iliaca communis; eine V. iliaca externa ist nicht vorhanden.

Bei Embryo IV derselben Art (7¼ mm) ist in der Beckenregion bereits eine ausgiebige Verschmelzung der Venen eingetreten. Die beiden Vv. caudales haben sich in der Medianebene, vor der Arterie, vereinigt, und diese Vereinigung reicht bis über den Zusammenfluss mit den fibularen Randvenen der Extremitäten hinaus. Die Verschmelzung der Kaudalvenen ist noch keine vollständige: in der Mediane sind noch einzelne Gewebsbrücken stehen geblieben. Von der Verschmelzungsstelle gehen nun die paarigen hinteren Kardinalvenen aus, die dorsal von den Aa. iliacae communes verlaufen; sie nehmen am kranialen Rande der Arterien die Vv. iliacae externa auf, von welchen eben erst der Beckenabschnitt gebildet wurde. Vv. iliacae communes werden nicht angelegt.

Die Niere ist inzwischen über die A. iliaca communis emporgerückt und hat sich hinter die Kardinalvene gelagert; doch ist ein Venenring, dessen dorsaler, schwacher Schenkel Ureter (und Niere) von der dorsalen und medialen Seite her umgreift, vorhanden. Dieser Schenkel liegt auch bereits dorsal von der Aorta und rückt ganz nahe an den der anderen Seite heran, ohne dass aber eine Verbindung sicher nachzuweisen wäre. Die Veneninsel, welche so gebildet wird, ist eine ziemlich grosse, da, wie gesagt, auch die Niere zum Teil in sie zu liegen kommt.

Der genannte Venenring dürfte wohl dem des Urnierenabschnittes der hinteren Kardinalvene entsprechen. Derselbe liegt zwar ursprünglich bei anderen Säugern (und auch bei Vespertilio, vergl. S. 364) dem Ureter dicht an, wird aber, wie Hochstetter selbst angiebt (S. 580), später, im Verlaufe der Entwickelung, „um ein gutes Stück länger". Ein Stadium von Rhinolophus, in dem dieser Ring noch eng wäre, besitze ich leider nicht.

Die rechte Kardinalvene steht bereits in breiter Verbindung mit der hinteren Hohlvene, welche sich noch über diese Verbindung hinaus an der medialen Seite der rechten Urniere fortsetzt. Auch eine linke Hohlvenenanlage, symmetrisch zur rechten, ist wie beim Kaninchen vorhanden; sie ist durch eine (oder zwei?) feine, fast kapillare Bahn vor der Aorta, kaudal von der A. mesenterica superior, mit der rechten verbunden. Ausserdem steht sie durch feine Gefässe mit der linken hinteren Kardinalvene in Verbindung; doch spielt diese Verbindung keine grosse Rolle, da die linke Kardinalvene noch bis zum Ductus Cuvieri ununterbrochen offen ist. Die rechte Kardinalvene dagegen ist in ihrem mittleren Abschnitte bereits auf einen sehr kleinen Querschnitt reduziert.

Bei dem gleich langen, aber weiter entwickelten Embryo V derselben Art finden wir wieder eine unpaare, mediane V. caudalis und Verschmelzung der hinteren Kardinalvenen an den Mündungs-

stellen der fibularen Randvenen der Extremitäten. Die Kardinalvenen nehmen, nachdem sie sich wieder getrennt haben, die Vv. iliacae externae auf, welche jetzt sich bereits bis in den Oberschenkel verfolgen lassen; die hinteren Kardinalvenen selbst sind nun beiderseits kranial von den (gleichfalls bereits unterbrochenen) Venenringen um die Ureteren, zwischen Bauch- und Brustteil, unterbrochen. Die dorsalen Schenkel der Venenringe bilden die Hauptbahnen und haben sich miteinander dorsal von der Aorta verbunden; das Blut der linken Kardinalvene fliesst nun auf diesem Wege nach rechts ab. Die Nierenvenen münden knapp unterhalb dieser Verbindung in die dorsalen Schenkel der Venenringe. Rechterseits setzt sich der dorsale Schenkel direkt in die hintere Hohlvene fort. Die ventralen Schenkel haben ihre distale Verbindung mit dem Hauptstamme aufgegeben und funktionieren nur mehr als Urnieren- und Keimdrüsenvenen. Rechts mündet diese Vene direkt in den Hauptstamm, der ja von dem dorsalen Schenkel gebildet wird; links ist das kraniale Schlussstück des Venenringes nicht zu erkennen, obwohl es mit Rücksicht auf das Verhalten der V. spermatica beim erwachsenen Tiere wohl vorhanden sein muss; die Urnierenvene benützt noch, um nach rechts zu gelangen, die alte vor der Aorta gelegene Bahn, zusammen mit der linken V. suprarenalis, die aus dem kranialen Stücke der linken Hohlvenenanlage hervorging.

An den Vespertilioniden-Embryonen lässt sich Übereinstimmung in der Entwickelung des Beckenabschnittes der Hohlvene konstatieren; die Bildung der queren Verbindungen beider Kardinalvenen am kranialen Ende ist an dem vorhandenen Materiale nicht ganz aufzuklären.

Bei Vespertilio murinus Embryo I (9¼ mm) sind die Schwanzvenen im proximalen Teile zunächst verschmolzen, dann paarig; distalwärts bilden sie ein Geflecht vor der Arterie. An der Mündungsstelle der fibularen Randvenen der Extremitäten sind die Beckenabschnitte der hinteren Kardinalvenen vor der A. cau-

dalis in breiter Verbindung. Die Kardinalvenen laufen dann getrennt an der dorsalen Seite der Aa. iliacae communes vorüber und nehmen an deren kranialem Rande die Vv. iliacae externae, von denen nur ein Beckenabschnitt zu sehen ist, auf. Der Ureter liegt beiderseits in einer Veneninsel, deren ventraler Schenkel noch bedeutend stärker ist; die Niere ist an die dorsale Seite der Kardinalvene verschoben. Die rechte Kardinalvene setzt sich in die Hohlvene fort; eine Verbindung zur linken Cardinalis ist ventral von der Aorta nicht, dorsal nicht mit Sicherheit nachzuweisen. Auch eine linke Hohlvenenanlage ist nicht deutlich zu sehen. Die thorakalen Abschnitte der Kardinalvenen sind von den abdominalen vollständig getrennt und beiderseits bis zum achten Thorakalsegment zu verfolgen.

Bei dem Embryo II ($10^1/_4$ mm) ist die Schwanzvene unpaar, median gelagert, die Beckenvenen sonst unverändert. Die Vv. iliacae externae kommen von den Oberschenkeln. Die Venenringe um die Ureteren bestehen noch und sind dorsal von der Aorta in breiter Verbindung. Aus den Keimdrüsen gehen feine Gefässe durch die Urniere zu den ventralen Abschnitten der Venenringe. Die linke Hohlvenenanlage ist mit der linken Kardinalvene kranial vom Ureter verbunden.

Bei dem Embryo I von Vesperugo pipistrellus ($8^1/_2$ mm) ist die Schwanzvene in ihrem distalen Teile paarig, zu beiden Seiten der Arterie gelegen, ihr proximaler Teil ist unpaar und liegt vor der Arterie, etwas nach rechts verschoben. Die Wurzelstücke der beiden unteren Hohlvenen sind in breiter Verbindung; die beiden Hohlvenen selbst liegen nebeneinander dorsal von der Aorta, nehmen die Vv. iliacae externae auf, verlaufen dorsal von den Ureteren und empfangen dann die Nierenvenen und die Venen der Keimdrüsen. Nun geht die linke Hohlvene dorsal von der Aorta nach rechts.

Bei Embryo II ($11^1/_4$ mm) derselben Art ist die linke Hohlvene von der Verschmelzungsstelle der beiden Kardinalvenen

an verschwunden. Die linke V. iliaca externa hat dorsal von der Aorta, kranial von der A. caudalis, ihren Anschluss an die rechte Hohlvene gefunden; das Blut der linken Nieren- und Keimdrüsenvene fliesst durch die frühere dorsale Verbindung beider Hohlvenen ab. Damit ist der definitive Zustand des Systemes der hinteren Hohlvene in seinen Hauptzügen erreicht.

In diesem Entwickelungsgange sind folgende Punkte von dem beim Kaninchen abweichend: die frühzeitige Verschmelzung der kräftigen Vv. caudales und der Beckenabschnitte der Kardinalvenen, die schon vollzogen ist, wenn die Inselbildung um den Ureter erst beginnt, das Fehlen der Längsanastomosen der Lumbalvenen, und die Vereinigung der dorsalen Abschnitte der Venenringe um die Ureteren, zur Bildung der für Mikrochiropteren charakteristischen V. renalis, dorsal von der Aorta. Die beiden Hohlvenen liegen, solange sie bestehen, knapp nebeneinander, dorsal von der Aorta. Die Verschmelzung der Beckenabschnitte der Kardinalvenen kann nicht bis zur Einmündung der Vv. iliacae externae fortschreiten, da diese kranial von der A. caudalis münden. Mit Rücksicht darauf bin ich auch geneigt, die V. hypogastrica communis der Mikrochiropteren schon zur Hohlvene zu rechnen.

Aus der dorsalen Lage der zwei Hohlvenen des Embryo erklärt sich der Verlauf der definitiven V. iliaca externa sinistra dorsal von der Aorta; aus der Verschmelzung der dorsalen Schenkel der Venenringe um den Ureter, also an einer relativ weit kaudalwärts gelegenen Stelle, ist vielleicht der von Hochstetter beschriebene, schief medialwärts absteigende Verlauf der linken Nierenvene abzuleiten.

Der Rhinolophus-Embryo IV erweist die Richtigkeit der Vermutung Hochstetters, dass die linke Kardinalvene ursprünglich ventral von der Aorta mit der rechten zusammenhängt, wenn auch diese Verbindung nie grössere Bedeutung erlangt. Die V. caudalis entsteht durch mediane Verschmelzung

des kaudalen Anteils der hinteren Kardinalvene: daraus erklärt sich ihre Lage ventral von der Arterie und ihre Mündung in den Vereinigungswinkel der Vv. hypogastricae.

B. Makrochiroptera.

Die hintere Hohlvene von Pteropus hat Hochstetter (27) gleichfalls beschrieben und abgebildet; die hier gegebene Textfigur 23 ist eine Kopie seiner Abbildung. Seine Darstellung lautet:

„Vollkommen erhaltene, nicht weiter modifizierte gedoppelte hintere Hohlvenen fand ich . . . bei Pteropus edulis, von welcher Form ich vier Exemplare zu untersuchen Gelegenheit hatte. Bei allen vieren boten sich mir die gleichen Verhältnisse dar. Die rechte sowohl wie die linke hintere Hohlvene entstehen aus dem Zusammenflusse der einfachen V. hypogastrica und der doppelten V. cruralis, die nach Art der Begleitvenen die A. cruralis begleitet. Die V. hypogastrica, welche sich aus einer V. obturatoria, V. ischiadica, V. sacralis media, die in dem der Figur zu Grunde liegenden Präparate nur einfach war und der rechten Seite angehörte, sowie aus einer V. vesico-uterina zusammensetzt, wird an ihrer ventralen Seite von der obliterierten Nabelarterie gekreuzt. Die beiden V. cavae sind verhältnismässig kurz und vereinigen sich wie bei Dasypus unmittelbar kopfwärts von der A. mesenterica inferior zu einem einheitlichen, enorm weiten Hohlvenenstamme. Dieser nimmt zuerst links, dann etwas weiter kopfwärts rechts die V. spermatica, V. renalis und V. suprarenalis auf. Die V. spermatica stellt ein ansehnliches Gefäss dar, welches, streckenweise aus zwei Venen bestehend, in der Nähe der Geschlechtsdrüse einen schönen Plexus bildet."

Der hier genannten V. vesico-uterina entspricht beim Männchen eine V. urethro-genitalis, welche in ihrem Gebiete mit der gleichnamigen Arterie übereinstimmt. Beide Vv. cavae sowie die

linke Nieren- und Samenvene liegen ventral von der Aorta; auch hierin zeigt sich der Einfluss der viel geringeren Wirbelsäulenkrümmung der Pteropiden.

Die V. ischiadica nimmt die sehr kräftige V. uropatagialis auf, welche wie die erstere dorsal vom M. caudofemoralis verläuft. Diese Vene hat Humphry (32), nach seinen Worten und seiner Abbildung zu urteilen, bei Pteropus medius als

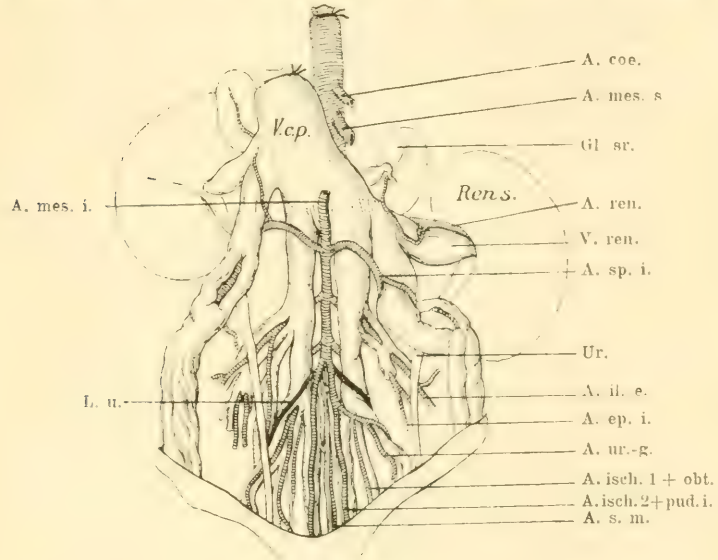

Fig. 23.

Hintere Hohlvene eines Pteropus edulis ♀. Kopie nach Hochstetter [27]. Bezeichnet sind die Arterien, neben welchen die gleichnamigen Venen verlaufen. Gl. sr. Glandula suprarenalis, Ur. Ureter, V. c. p. Vena cava posterior, V. ren. Vena renalis. Die übrigen Bezeichnungen wie in Textfigur 15.

Muse. ischiocutaneus beschrieben: Macalister (50) konnte diesen Muskel bei der genannten Species nicht finden. Die V. uropatagialis verhält sich in Bezug auf Ursprung und Verlauf durchaus wie bei Vespertilioniden.

Dem hier geschilderten Verhalten entsprach auch das bei einer Cynonycteris aegyptiaca ♂. Bei einer zweiten Cynonycteris (sp.?) war, wie das Arteriensystem (Textfigur 17) auf-

fallende Asymmetrien darbot, auch das Venensystem asymmetrisch (Textfigur 24).

Hier vereinigt sich jederseits die V. ischiadica mit der kräftigen V. uropatagialis und dann mit der V. pudenda interna zur V.

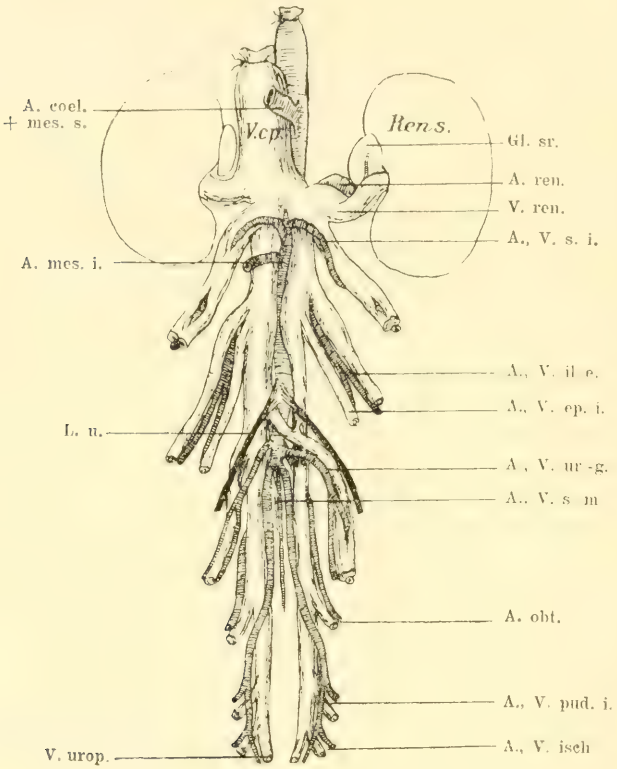

Fig. 24.

Hintere Hohlvene (asymmetrisch) von Cynonycteris sp. V. urop. Vena uropatagialis; die übrigen Bezeichnungen wie in Textfigur 15 und 23.

hypogastrica, welche eine starke V. obturatoria und (nur rechterseits) eine schwache einfache V. caudalis aufnimmt. Nun zieht die A. hypogastrica ventral von der A. obturatoria, dorsal von der A. urethro-genitalis kranialwärts und nimmt die V. urethro-

genitalis auf. Beide Vv. urethro-genitales münden bei dem untersuchten Exemplare auffallenderweise in die rechte V. hypogastrica, wobei das Gefäss der linken Seite an der ventralen Fläche sowohl der linken V. hypogastrica als der Aorta (resp. des gemeinsamen Endstückes der Beckenarterien, distal vom Abgange der A. caudalis) vorüberläuft. Allerdings steht es dabei durch eine schwache Anastomose mit der linken V. hypogastrica in Verbindung.

Nun münden in die Vv. hypogastricae die Vv. epigastricae inferiores, dann erfolgt die Verbindung mit den Vv. iliacae externae, welche vom Schenkelkanal bis etwa zur Mitte des intraabdominellen Verlaufes doppelt, von da an einfach sind.

Die so entstandenen zwei Vv. cavae liegen (samt ihren Verzweigungen) ventral von der Aorta und ihren Endästen. Die linke V. cava nimmt nun knapp nebeneinander die V. spermatica interna und renalis auf und verläuft ventral von der Aorta nach rechts, wo sie sich gegenüber von der rechten Nierenvene in die rechte Hohlvene ergiesst. Die V. spermatica interna dextra mündet unmittelbar kaudal von der rechten Nierenvene.

Die nunmehr einfache hintere Hohlvene empfängt noch die rechte V. suprarenalis und bettet sich dann fast ringsum in das Lebergewebe. Beim Durchtritt durch das Zwerchfell verengt sie sich plötzlich: hier nimmt sie die Vv. phrenicae mediae auf, welche wie bei Vespertilio verlaufen. In ihrem thorakalen Abschnitte verhält sie sich wie bei Mikrochiropteren.

III. Vena portae.

A. Mikrochiroptera.

Die Pfortader wurde nur bei Vesperugo noctula (nach Injektion mit Kadyischer Barytmasse) untersucht. Die ein-

heimischen Rhinolophiden sind für eine solche Injektion wohl zu klein.

Die Pfortader (Taf. XIX XX, Fig. 38) setzt sich aus mehreren grösseren Stämmen zusammen, die sich ungefähr an demselben Punkte vereinigen. Es sind dies eine V. gastro-lienalis, eine V. mesenterica inferior und mehrere Zweige, welche zusammen der V. mesenterica superior entsprechen.

Die V. lienalis entsteht aus der Vereinigung zweier Venen, welche die entsprechenden Arterien begleiten; sie bilden am Hilus der Milz einen Venenbogen, in welchen eine Reihe von Vv. gastricae breves mündet, die mit den Arterien verlaufen. In die kaudale Milzvene mündet eine V. epiploica. Der einfach gewordene Milzvenenstamm verbindet sich mit einer kräftigen V. gastrica sinistra, die an der kleinen Kurvatur neben der Arterie liegt und von der vorderen und hinteren Fläche sowie vom Fundus des Magens das Blut bezieht.

Die V. mesenterica inferior führt das Blut des Mastdarmes und des absteigenden Darmteiles bis zu dem Punkte, wo der Darm den Mesenterialansatz kreuzt, der also der Flexura lienalis entsprechen könnte. (Über das Colon vgl. S. 286). Im Bereiche dieser Vene münden die Venen der Darmwand einfach quer verlaufend in den Hauptstamm. Durch eine Anastomose längs des Mesenterialansatzes hängt das Gebiet dieser Vene mit dem der V. mesenterica superior zusammen.

Diese ist, wie erwähnt, in mehrere Stämme aufgelöst, die alle untereinander längs des Darmes durch Anastomosen zusammenhängen. Bei Vesperugo noctula findet sich wie an den Arterien neben der am Ansatze des Mesenteriums gelegenen Anastomosenkette noch eine zweite, welche an der linken Seite des Darmes in eine eigene Gefässfalte (Taf. XIX XX, Fig. 40) der Serosa eingebettet ist. Diese zweite Anastomosenreihe reicht mit einzelnen Unterbrechungen durch das ganze Gebiet der V. mesenterica superior und am Duodenum (wie bei den Arterien) bis

ca. $^3/_4$ cm vom Pylorus. Bei den anderen Chiropteren fehlt diese zweite Venenbahn, wie sich auch aus Schnitten durch den Darm ergiebt. Vergl. auch S. 286, 287.

Vor dem Eintritte ins Ligamentum hepatoduodenale nimmt die Pfortader noch eine V. gastroduodenalis auf, die das Blut des Duodenums und teilweise auch des grossen Netzes und der grossen Kurvatur des Magens führt; sie anastomosiert dem Duodenum entlang mit der V. mesenterica superior. Die Magenvenen anastomosieren untereinander nicht.

Die Milz von Vespertilio murinus hat v. Schumacher (68) untersucht, der hier ein reichliches kavernöses Venennetz (wie bei den meisten anderen untersuchten Säugetieren) fand. Über die Detailanordnung des Gefässsystemes in der Milz gaben meine Injektionen mit Eiweiss-Tusche keinen sicheren Aufschluss.

B. Makrochiroptera.

Bei Pteropus edulis finden sich eine V. gastrolienalis und zwei Vv. mesentericae. (Taf. XIX XX, Fig. 39.) Die Verzweigung schliesst sich wieder enge an die arterielle Verteilung an.

Wir finden eine einzige V. lienalis, in welche Vv. gastricae breves (auch vom Magenfundus) und Zweige vom grossen Netze eintreten. Mit ihr verbindet sich eine sehr kräftige V. gastrica sinistra, welche den Hauptanteil des Magenblutes führt und an der kleinen Kurvatur mit der V. gastroduodenalis anastomosiert; diese nimmt auch eine schwache V. gastroepiploica dextra auf und mündet selbständig in die Pfortader.

Die V. mesenterica inferior beschränkt sich nicht auf das zum Anus absteigende Darmstück, sondern nimmt auch das Blut höherer Darmabschnitte auf; die Wurzeln der V. mesenterica superior bilden vor ihrer Vereinigung mit den anderen grossen Pfortaderästen einen eigenen Stamm. Am Darme und

im Mesenterium bilden die Wurzeln der Pfortader dieselben Anastomosen und Arkaden wie die Arterien.

In der Leberpforte zerfällt die Pfortader in einen rechten Ast für den rechten Lappen und einen linken Ast für die übrigen Lappen der Leber.

Bei Cynonycteris bestehen zwei Vv. lienales, die sich zuerst mit einander, dann mit der kräftigen V. gastrica sinistra, dann mit der V. mesenterica inferior verbinden; der so gebildete Stamm vereinigt sich mit der V. mesenterica superior zur Pfortader, welche einen sehr bedeutenden Durchmesser aufweist. In sie mündet wieder die V. gastroduodenalis. Die Verteilung in der Leber erfolgt wie bei Pteropus.

Arterio-venöse Anastomosen.

Im Jahre 1862 veröffentlichte Hyrtl [34] eine Notiz, dahingehend, dass sich bei Plecotus, Vespertilio, Rhinolophus, Pteropus und Noctula von der „A. radialis" aus stets die V. cephalica injizieren lasse, ohne dass die Kapillaren gefüllt werden. „The radial artery, which tends towards the metacarpal bone of the thumb, describes a circle round the base of the thumb, from its palmar to the dorsal side, and is, on reaching the back of the hand, reflected towards the forearm, as a vein (v. cephalica) which takes its way between the two layers of the before alluded fold of the integument of the arm-pit, where it terminates in the vena axillaris." Heinrich Müller (54) hat ein Jahr darauf dieser Angabe widersprochen[1]). Hyrtl (36) hielt aber bald darauf neuerlich seine Behauptung aufrecht. Trotzdem hat

[1]) Das Original war mir nicht zugänglich; Virchow (73) sagt: „Müller konnte die Angaben Hyrtls an Vesperugo und Phyllostoma nicht bestätigen; es füllten sich immer zuerst die Kapillaren".

Fanny Berlinerblau (6) im Jahre 1875 nach Injektion von zwei Exemplaren von Vespertilio murinus und einem von Rhinolophus den Übergang der Arterie in die Vene nicht auffinden können; allerdings drückt sie sich, mit Rücksicht auf den geringen Umfang des Materiales sehr reserviert aus.

Doch ist kein Zweifel möglich, dass die Anastomose wirklich besteht; ja sie ist bei Chiropteren nicht nur auf den Daumen beschränkt. Hyrtl (36) sagt zwar ausdrücklich auf Seite 20: „Es ist von dem Bogen der Aorta viel weiter zu dem Daumen, als zu den Zehen. Am Fusse müsste demnach (sc. wenn die Masse aus der Arterie durch die Kapillaren in die Vene gelangte) auch der Übergang (sc. der Injektionsmasse) von Arterien in Venen leichter geschehen als an der Hand. Er findet aber selbst nicht statt, wenn man die Injektion durch die Baucharterie dicht über ihrer Teilung in die Iliacae vornimmt." Und doch muss ich ihm hierin widersprechen. Was mit warmflüssigen Massen zu erreichen unmöglich sein mag, gelingt mit den kaltflüssigen ausnahmslos, wenn man durch gelindes Massieren des Unterschenkels den Druck im peripheren Teile der A. tibialis posterior nur einigermassen steigert; es füllt sich „die Hautvene des hinteren Bezirkes der Flughaut", die V. uropatagialis, ja durch sie selbst die V. cava inferior. Mit Eiweiss-Tusche gelingt die Injektion sogar sehr leicht. Und die Präparation ergiebt, dass an jeder Zehe des Fusses ein solcher Übergang der Arterie in die Vene im Bereiche der Endphalange stattfindet, dass also jede Fledermaus zwölf solcher Anastomosen besitzt.

Mikroskopisch ist diese Anastomose ein relativ kompliziert gebauter Apparat; sie dürfte sich dadurch von den sonst beobachteten Übergängen von Arterien in Venen unterscheiden [Tastpolster der Zehen, Matrix der Hufe, Nägel und Klauen, Haut an der Schnabelwurzel der Vögel nach Hyrtl (Lehrbuch der Anatomie und 36), Kaninchenohr, Schwanz- und Schnauzenspitze nach Hoyer (31), Extremitäten höherer Säuger nach

Gérard (17)]. Mit den Anastomosen in der Nagelphalanx des Kaninchens (Hoyer, 31 c), über die demnächst ausführlicher berichtet werden soll, hat sie noch die grösste Ähnlichkeit. Auch ist dieser Übergang nicht mit den arterio-venösen Anastomosen zwischen kleinen Gefässen, die Paget (59) an verschiedenen Punkten der Flughaut selbst gefunden haben will, und die auch Owen (58) citiert, zu vergleichen; dieser letzteren Angabe hat schon Jones (38) widersprochen, und auch mir gelang es nicht, einen Anhaltspunkt für deren Bestehen zu gewinnen[1]).

Die mikroskopische Untersuchung ergiebt ferner, dass die Anordnung der Anastomose zu den umgebenden Teilen (Knochen, Nagel etc.) innerhalb der einzelnen Familie ziemlich konstant ist, aber von Familie zu Familie wechselt; die Anastomosen an den Zehen sind bei allen Mikrochiropteren verkleinerte, aber getreue Nachbildungen der Anastomose am Daumen der Vespertilioniden.

Der Fuss eines Pteropiden konnte leider nicht mikroskopisch untersucht werden.

Material. Auf dem Wege der Injektion wurde die Anastomose bei allen eingangs angeführten einheimischen Arten sowohl am Daumen als am Fusse nachgewiesen; behufs mikroskopischer Untersuchung wurden Schnittserien, meist nach Injektion mit Eiweiss-Tusche (20), von folgenden Arten angefertigt:

Vesperugo noctula: 2 Daumen, 1 Fuss.

Vesperugo pipistrellus: 1 Daumen vom Erwachsenen.
2 Daumen eines Embryo (16 mm)

Vespertilio murinus: 1 Daumen.

Vespertilio mystacinus: 1 Fuss.

Plecotus auritus: 2 Daumen.

Rhinolophus hipposideros: 14 Daumen, 2 Füsse.

Rhinolophus ferrum equinum: 7 Daumen.

Cynonycteris sp.: 1 Daumen.

[1]) Eine ähnliche Angabe von Busch (cit. v. Hoyer, 31c) konnte ich nicht auffinden.

Die Schnittrichtung war teils quer, teils längs, parallel zur Vola manus geführt; die Färbung erfolgte mit Cochenille-Alaun, Hämatoxylin-Eosin, Orceïn oder nach van Gieson.

A. Mikrochiroptera. An den Daumen tritt sowohl von der ulnaren als von der radialen Seite eine Arterie heran: der mächtige Endast der A. mediana und die bedeutend schwächere A. radialis. Beide Arterien verbinden sich miteinander, distal von dieser Verbindung liegt dann die Anastomose mit der Vene. Ganz allgemein ist diese Anastomose durch den Knochen der Endphalange vor äusserem Drucke geschützt und von einem reichlichen venösen oder eigentlich kavernösen Gewebe umgeben; doch ist namentlich die Art der Sicherung der Anastomose durch den Knochen bei den einzelnen Formen verschieden. Am einfachsten liegen die Verhältnisse bei den Rhinolophiden, komplizierter sind sie bei Vespertilioniden.

Bei Rhinolophus ferrum equinum (Taf. XXIII/XXIV, Fig. 50—52) giebt der Endast im Bereiche der Endphalange des Daumens ein Zweigchen an die ulnare Seite des Knochens und Nagelbettes (Ramus nutritius, Fig. 52) ab, verbindet sich (Fig. 50) gleich darauf mit der A. radialis, welche kurz vorher ein ähnliches Zweigchen an die radiale Seite abgegeben hat, und biegt nun in einer Nische an der proximalen Seite der Endphalange, dorsal vom Ansatze des M. flexor pollicis, in die Vene um. Bis zum Abgange des Ramus nutritius ist die Arterienwand typisch gebaut: sie besitzt eine elastische Intima, eine Media aus Ringmuskulatur und eine schwach entwickelte bindegewebige Adventitia. Distal davon beginnt aber eine eigentümliche Anordnung der Muskulatur, die zur Bildung eines wahren Sphinkters führt.

Zunächst tritt an der Innenseite der Ringmuskulatur, unter dem Endothel, eine Längsmuskelschichte auf. Mit Orceïn gefärbte Präparate (von beiden Rhinolophusarten) lehren, dass hier die Elastica interna rasch dünner wird und im Bereiche der

stärksten Entwickelung des Sphinkter überhaupt nicht mehr nachweisbar ist. Die Längsmuskulatur gewinnt rasch eine mächtige Entwickelung; sie bildet gegen das Lumen vorspringende längsverlaufende Wülste, da sie nicht gleichmässig an der Wand verteilt ist[1]). (Vergl. Fig. 52 und Rhin. hipposideros, Fig. 53.) Die Ringmuskulatur verdickt sich gleichfalls etwa in der Mitte des Gefässbogens zu einigen besonders kräftigen Bündeln (Fig. 50, 51); hinter denselben hört aber die Verdickung der Wand fast plötzlich auf, und die typische Venenwand beginnt. Wir finden wieder eine, allerdings schwächere, elastische Interna, eine schwache Ringmuskulatur und eine wenig ausgesprochene bindegewebige Adventitia. In diesen Anfangsabschnitt der Vene münden die kavernösen Räume, welche den Zwischenraum zwischen Anastomose und Knochen ausfüllen (Plex. cav. in Fig. 50—52).

In der Nähe der Anastomose (ca. $^1/_2$ cm davon entfernt) finden wir zwischen dem Knochen der Grundphalange und der Sehne des Musc. flexor pollicis, die an der Endphalange haftet, immer eine Reihe von grossen Pacinischen Tastkörperchen eingeschaltet; dieselben besitzen sehr zahlreiche Schalen. Ihre eigentümliche Lokalisation unterhalb des Gefässbogens (die bei der kleinen Hufeisennase noch auffallender ist) lässt an eine Beziehung zu dem letzteren denken; vielleicht als eine Art Indikator für den Füllungsgrad der Anastomose (Fig. 50, 51).

Bei Rhinolophus hipposideros sind die Verhältnisse ganz ähnlich. Der wichtigste Unterschied ist der, dass in der Regel (aber nicht immer) die Knochennische der Endphalange, in welche sich die Anastomose einbettet, durch eine palmarwärts verlaufende

[1]) Der Nachweis, dass diese gegen das Lumen vorspringenden Wülste wirklich aus Muskulatur bestehen, konnte durch wiederholte Färbung nach van Gieson geführt werden. Das Verhalten der Elastica unterscheidet diese Anastomosen von den sonst sehr ähnlichen klappenartigen Vorrichtungen in den Arterien der Schwellkörper (v. Ebner, 9).

schmale Knochenspange (Taf. XXIII/XXIV, Fig. 53) zu einer Lücke abgeschlossen wird, in welcher die Anastomose, jetzt allseitig geschützt, liegt. Ferner sind die Tastkörperchen zwischen Sehne des Flexor pollicis und Knochen hier noch grösser und näher an die Anastomose herangeschoben. Auch ist in einer Reihe von Serien die Anastomose nicht wie bei Rh. ferrum equinum rein in einer palmaren Ebene angeordnet, sondern schief gestellt — ein Verhalten, welches an die Vespertilioniden erinnert, da bei diesen die Anastomose in einer Gefässschlinge liegt.

Bei den Vespertilioniden (Taf. XXV, Fig. 54—56) ist die Anastomose gänzlich im Knochen der Endphalange verborgen. Der Endast der A. mediana nimmt wieder die A. radialis auf, gelangt in die Medianebene des Daumens (Fig. 54) und tritt durch einen an der ventralen Seite gelegenen Spalt in das Innere der Endphalange ein. Das Gefäss biegt dorsalwärts um (Fig. 55); nun tritt wieder zwischen Intima und Ringmuskulatur eine starke Längsmuskelschicht auf. Dann wendet sich das Gefäss in scharfem Bogen proximalwärts und ergiesst sich in einen venösen Raum (Fig. 56), dem eine Muskelschicht zu fehlen scheint; die ganz dünne endotheliale Auskleidung liegt überall dem Knochen resp. Periost eng an. Aus diesem Venenraum führt ein kurzer weiter Kanal, der wieder in der Medianebene des Daumens, aber proximal von der Arterie, liegt, ventralwärts an die Oberfläche des Knochens und setzt sich in die Vene fort. Diese erhält nun erst, ausserhalb des Knochens, eine eigene Muscularis und begiebt sich an die radiale Seite des Daumens.

Im Bereiche des Knochens ist die Arterie wieder von kavernösen Bluträumen umgeben; diese kommunizieren mit dem grösseren venösen Raum, in welchen sich die Arterie ergiesst. Tastkörperchen finden sich in der Nähe der Anastomose nicht, sondern nur ausserhalb des Knochens.

Diese versteckte Lage der Anastomose ist wohl schuld daran, dass eine Reihe von Autoren ihre Existenz geleugnet haben;

sie lässt sich bei Vespertilioniden kaum präparieren, da sie eben im Knochen liegt.

Über die Entwickelung der Anastomosen vermag ich nur sehr wenig auszusagen. Nach Unterbrechung des venösen Randsinus der Hand über der Daumenkuppe ist die Gegend der Daumenwurzel ungemein reich vaskularisiert; später lässt sich (Embryonen von Vesperugo pipistrellus, 13 und 16 mm Scheitel-Steisslänge) im Bereiche des Daumens ein venöses Stämmchen unterscheiden, das sich in die V. cephalica fortsetzt. Es bezieht sein Blut aus einem ziemlich grossen sinuösen Raume (Taf. XXIII XXIV, Fig. 57), der an der Ventralseite der Endphalange liegt. An diesen Blutraum tritt der Endast der A. mediana heran, durchsetzt ihn in schief dorsal-medialwärts gerichtetem Verlaufe und löst sich distal von dem Blutraume in Kapillaren auf, von welchen einzelne sich in den Blutraum öffnen. Wahrscheinlich bildet eine derselben die Grundlage für die Entwickelung der Anastomose; doch konnte ich ältere Embryonalstadien nicht erlangen.

Die Anastomosen an den Zehen sind, wie bereits erwähnt, sowohl bei Rhinolophiden als bei Vespertilioniden nach demselben Typus gebaut, wie die Daumenanastomose der letzteren. An jeder Zehe dringt eine Digitalarterie in den Knochen der Endphalange ein, stellt sich in die Medianebene ein, biegt proximalwärts um, erhält eine innere Längsmuskelschicht und geht plötzlich in die Vene über, welche proximal von der Arterie den Knochen verlässt. Wieder ist die Anastomose von weiteren Venen, welche das Knochenmark ganz verdrängen, umgeben.

Es lässt sich keine feste Regel aufstellen, welche von den beiden Aa. digitales in die Anastomose eintritt; dies wechselt von Zehe zu Zehe und von Individuum zu Individuum. Die anastomosierende Digitalarterie ist immer stärker als die andere. Auch die abführende Vene liegt bald auf derselben, bald auf der entgegengesetzten Seite der Zehe wie die Arterie. Im allgemeinen

liegen aber wenigstens an den beiden Randzehen die Venen an der freien Seite der Zehe, also so, dass sie bei engem Aneinanderschluss der Zehen nicht gedrückt werden.

Es liegt z. B. an einem linken Fusse von Vesperugo noctula, der mikroskopisch untersucht wurde, die anastomosierende Arterie am Hallux und der 2. Zehe auf der fibularen, an der 3.—5. Zehe auf der tibialen Seite; die Vene an der 1.—3. Zehe ungleichseitig, an der 4. und 5. gleichseitig. An einem linken Fusse von Rhinolophus hipposideros (gleichfalls Schnittserie) liegt die Arterie an der 1. und 2. Zehe fibular, an der 3. tibial, an der 4. fibular, an der 5. wieder tibial; die Vene an der 1., 2., 3., 5. Zehe auf derselben Seite wie die Arterie, an der 4. Zehe entgegengesetzt.

Die ableitenden Venen sammeln sich zu einem Stamme, der quer über das Dorsum pedis verläuft und dann als V. uropatagialis von der Fusswurzel fast in gerader Linie durch das Uropatagium zur unteren Beckenapertur zieht. Dort vereinigt sie sich mit der V. ischiadica. Wie bei Darstellung der Entwickelung der Venen der unteren Extremität gezeigt wurde, nimmt die V. uropatagialis eine ganz besondere Stellung ein, da sie der primären fibularen Randvene der Extremität entspricht.

B. Makrochiroptera. Hier erreicht das System der Anastomosen eine höhere Ausbildung. Es kommen im Bereiche der Endphalange des Daumens mehrere Übergänge von Arterien in Venen vor — so betrug an dem in eine Schnittserie zerlegten linken Daumen von Cynonycteris sp. die Zahl der Anastomosen fünf. Sie liegen sämtlich im Markraum der Endphalange (Tafel XXIII/XXIV, Fig. 59).

Bei Pteropiden dringen sowohl die beiden Arterien des Daumens als die Vena cephalica an der ventralen Seite in das Innere der Endphalange ein (Textfigur 25). Hier giebt in unserem Falle zunächst die A. mediana einen Ast ab, der nahe der dorsalen Kante der Phalange in eine Vene übergeht, die dann in die V. cephalica mündet. Dann entspringt aus jeder der beiden

Arterien ein Ast, der den Knochen in schief nach aussen gerichtetem Verlaufe durchsetzt und sich schliesslich im Nagelbette der betreffenden Seite verzweigt (Ramus nutritius phalangis, s. auch Taf. XXIII XXIV, Fig. 58). Dann mündet die A. radialis in die A. mediana. Diese entsendet etwa in der Mitte des breiten Teiles der Pha-

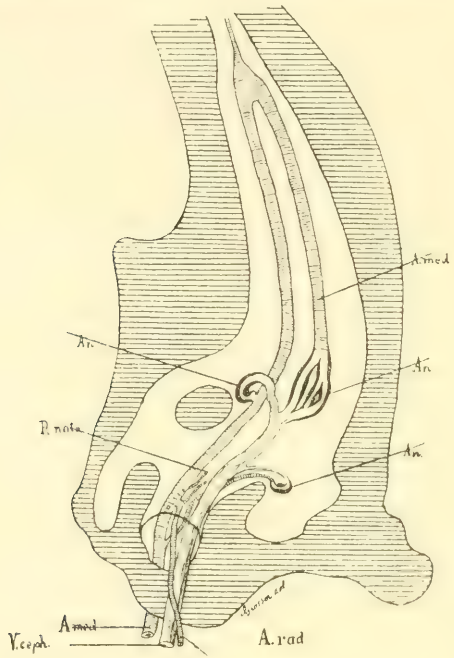

Fig. 25.

Konstruktion der arterio-venösen Anastomosen im Knochenmarke der Endphalange des rechten Daumens von Cynonycteris sp. (Spiegelbild der Konstruktion für die linke Seite.) Vergr. 15. Aus einer Querschnitts-Serie. A. med. Art. mediana, A. rad. Art. radialis, An. Anastomose, R. nutr. Ramus nutritius (phalangis), V. ceph. Vena cephalica.

lange einen kräftigen Ast, der alsbald in eine Vene übergeht, welche als die eine Wurzel der V. cephalica aufgefasst werden kann. Der arterielle Hauptstamm verläuft nun weiter bis fast an das Ende des Markraumes, giebt dort einen Ast für die Gefässe des Knochenmarkes ab, biegt wieder proximalwärts um und teilt

sich nach längerem Verlaufe zunächst in zwei Arme, die nach dem Baue ihrer Wandung bereits zur Anastomose gehören; der kleinere (dorsale) dieser Arme zerfällt neuerlich in zwei Anastomosen. Diese drei Anastomosen gehen in Venen über, welche sich sofort zu einer zweiten Wurzel der Vena cephalica verbinden.

Sämtliche Anastomosen sind nach demselben Typus gebaut wie bei den Mikrochiropteren: zwischen der kräftigen Ringmuskelschicht und der Intima tritt eine kräftige Längsmuskulatur auf (Taf. XXIII XXIV, Fig. 59); der Übergang in die typische Venenwand erfolgt am Ende der Anastomose ganz plötzlich.

Fast der gesamte Markraum der Endphalange wird, soweit er nicht von den Anastomosen und ihren Zu- und Abflüssen, sowie von den ziemlich reichlich vorhandenen Nerven in Anspruch genommen wird, von einem kavernösen Gewebe erfüllt; eigentliches Knochenmark kommt in diesem Knochen anscheinend gar nicht vor. Die Maschen des kavernösen Gewebes sind strotzend mit Blut gefüllt; ob Muskulatur in den Balken des Gewebes vorkommt, lässt sich wegen nicht hinreichend guter Konservierung nicht entscheiden.

An den Zehen konnte ich die Anastomosen zwar nicht direkt nachweisen, da die injizierten Exemplare nicht frisch, sondern vorher in Alkohol konserviert waren; doch zweifle ich nach der relativen Stärke der Digitalarterien und -Venen, ferner des Venenbogens auf dem Fussrücken und der V. uropatagialis nicht daran, dass hier wie bei Mikrochiropteren auch am Fusse arterio-venöse Übergänge bestehen.

Wirkungsweise der Anastomosen.

Zur Prüfung der Art des Funktionierens der Anastomose wurden am Daumen einige Experimente angestellt, welche eine Reizung, beziehungsweise Lähmung ihrer Muskulatur und Be-

stimmung der dann durch dieselbe fliessenden Blutmenge bezweckten. Leider hat die Anastomose, wie vorstehend auseinandergesetzt, bei den grösseren Arten (experimentell wurde Vesperugo noctula untersucht) eine sehr versteckte Lage (im Knochen). Am geeignetsten wäre von einheimischen Arten dem Baue nach wohl Rhinolophus ferrum equinum, doch sind hier die Verhältnisse zu klein. Übrigens ist die Grösse selbst der grössten einheimischen Arten noch immer eine so geringe, dass quantitative Bestimmungen sehr schwierig werden.

Elektrische Reizversuche am narkotisierten Tiere, die von vorneherein nicht viel Erfolg versprachen, ergaben kein Resultat. Direkte Reizung der Anastomose ist durch ihre Lage im Knochen ausgeschlossen; blosses Anlegen der Elektroden an das Endglied des Daumens, selbst nach Abtragung der Haut, erwies sich als gänzlich unwirksam, ebenso wie Reizung des N. medianus und radialis.

Zur Prüfung der Wirkung der Alkaloide auf die Muskulatur der Anastomose wurden die Tiere mit Äther narkotisiert[1]), dann die V. cephalica etwa 2 cm vom Daumen durchschnitten und das in einem Zeitraume von zwei Minuten ausfliessende Blut mit einem gewogenen Wattebäuschchen aufgetupft und vorläufig in einer feuchten Kammer, vor dem Verdunsten geschützt, aufgehoben. Dann wurde an die Stelle, wo die Arterie in den Knochen eintritt, also möglichst nahe an die Anastomose eine 1 % Lösung eines der Alkaloide, die besonders stark auf glatte Muskulatur wirken (Eserinum salicylicum zur Erzeugung einer Kontraktion der Muskulatur oder Atropinum sulfuricum zu ihrer Lähmung), in geringer Menge mittelst einer Pravaz-Spritze

[1]) Das von Luchsinger (47) angegebene Verfahren, eine Narkose durch Injektion von 2 mg Morphinum hydrochloricum herbeizuführen, ergab mir keinen Erfolg, da die Tiere diese Dosis ohne Beschwerde vertrugen; viel höhere Dosen wollte ich wegen den vasomotorischen Wirkungen des Morphiums nicht anwenden.

injiziert und nach Ablauf von 1—2 Minuten wieder das binnen zwei Minuten ausfliessende Blutquantum aufgefangen und aufgehoben. Dann wurde in der Regel das entgegengesetzt wirkende Alkaloid an dieselbe Stelle nachinjiziert und in gleicher Weise das ausfliessende Blut aufgehoben. Schliesslich wurden sämtliche Wattebäuschchen wieder gewogen und so die einzelnen Blutmengen bestimmt.

Dabei ergab sich zunächst das Resultat, dass die Anastomose in der Narkose verschieden weit offen sein kann, indem die aus der V. cephalica binnen zwei Minuten ausströmende Blutmenge zwischen 1 und 15 Centigramm schwankte. In der Regel aber, namentlich bei etwas länger dauernder Narkose, stellte sich ziemlich reichliche Blutung ein.

Was die Wirkung der Alkaloide betrifft, so war von vorneherein kein ganz unzweifelhaftes Resultat zu erwarten, da ja die Lösungen nicht unmittelbar bis an die Anastomose gebracht werden konnten und ihr Vordringen bis zu derselben auch vom Zufalle abhing. Es wurden im ganzen zehn solcher Versuche gemacht; achtmal wurde zuerst Eserin, dann Atropin eingespritzt, zweimal war die Reihenfolge umgekehrt. In etwas mehr als der Hälfte der Fälle entsprach das Resultat der gehegten Erwartung, wiederholt schien nur eines der beiden Alkaloide zur Wirkung zu gelangen.

So floss in einem Falle aus der Vene nach Durchschneidung sofort dunkles Blut in relativ grosser Menge (15 cg in 2 Minuten). Zwei Minuten nach der Eserininjektion sank die Blutmenge auf nicht ganz 1 cg; 5 Minuten nach der ersten Injektion erfolgte die Atropin-Einspritzung, und nun stieg die Blutmenge (nach 4 Minuten) zunächst auf 6, dann auf $7^1/_2$, dann auf etwas mehr als 14 cg (in je 2 Minuten), um dann wieder abzusinken.

In einem zweiten Falle erfolgte in den ersten $1^1/_2$ Minuten nach der Durchschneidung der Vene keine Blutung, dann begann dieselbe und ergab $7^1/_2$ cg. Nach Eserininjektion stieg die Blutung noch eine Zeit lang an, um dann (nach 3 Minuten) gänzlich aufzuhören und auch nach Atropininjektion nicht wieder aufzutreten.

So unvollkommen auch die Versuchsanordnung mit Rücksicht auf die anatomischen Verhältnisse bleiben musste, so scheint es mir doch, dass diese Resultate aus der Einwirkung der Alkaloide auf die Muskulatur zu erklären sind, und dass die Anastomose thatsächlich imstande ist, die durchfliessende Blutmenge innerhalb relativ weiter Grenzen zu beeinflussen.

Die Art dieser Beeinflussung, also die Herstellung des Verschlusses, lässt sich, wie ich glaube, aus dem histologischen Bilde erklären. Charakteristisch ist für die Anastomose bei allen untersuchten Formen die Verstärkung der Ringmuskulatur, das Auftreten einer inneren Längsmuskelschichte und die Einbettung des ganzen Gefässabschnittes in kavernöses Gewebe. Die Längsmuskulatur scheint hier ebenso wie die cirkulären Bündel dem Verschlusse zu dienen. Im allgemeinen spielt bei Hohlorganen die Längsmuskulatur ausser ihrer Funktion als verkürzender Apparat eher die Rolle eines Dilatators; doch liegt sie in diesen Fällen ausserhalb der Ringmuskulatur. Ist sie aber, wie hier, innerhalb derselben angeordnet, so wird ihre Verdickung bei der Kontraktion eine Vorwölbung gegen das Lumen und damit eine Verengerung desselben zur Folge haben, und die Ringmuskulatur ist dann noch leichter imstande, dieses Lumen ganz zu verschliessen. (Ebenso erklärt v. Ebner (9) die Funktion der Längsmuskeln in den Arterien der Schwellkörper.) Ausserdem übt die Längsmuskulatur eine jedenfalls nicht unbeträchtliche Zugwirkung auf die zuführende Arterie und die ableitende Vene aus und dehnt sie, wobei mit der Längenzunahme auch eine Verengerung dieser Gefässe und damit eine Entlastung der Anastomose erzielt wird.

Das kavernöse Gewebe, in welchem die Anastomose liegt, ist wohl dazu berufen, namentlich da, wo die Anastomose in Knochen eingeschlossen ist, die Wände also unnachgiebig und starr sind, die Kaliberschwankungen dieses Gefässabschnittes zu

kompensieren: es muss bei offener Anastomose relativ leer sein; wenn sie aber geschlossen ist, füllt es sich mit Blut.

Bedeutung der Anastomosen für den Organismus.

Da die Anastomosen sich bei allen Chiropteren finden, bei nichtfliegenden Säugetieren aber mindestens nicht so hoch entwickelt sind und bei vielen, ebenso wie bei den Vögeln, vielleicht überhaupt fehlen, so ist der Gedanke naheliegend, dass sie hier zum Flugvermögen, und zwar speziell zur Ausbildung der Flughaut, in Beziehung stehen.

Im Jahre 1859 entdeckte Jones (38), dass die kleinen Venen in der Flughaut rhythmische Pulsation zeigen — eine Erscheinung, die bald in hohem Grade das Interesse der Physiologen erregte. Eine Erklärung auf Grund anatomischer Thatsachen versuchte zunächst Hyrtl (34), der eine Fortleitung arterieller Druckschwankungen durch die von ihm entdeckte Daumenanastomose annahm. Nun hat H. Müller (54), wie bereits erwähnt, die Anastomose überhaupt geleugnet; und Virchow hat bald danach (72 und 73) darauf aufmerksam gemacht, dass die Zahl der Pulsationen, die alle Beobachter an den Venen beobachtet hatten, weder mit der Puls- noch mit der Respirationsfrequenz auch nur annähernd übereinstimmte. Auf ungefähr 24 Respirationen in der Minute (und eine natürlich viel höhere Pulszahl) kommen nur etwa zehn regelmässige Venenpulse[1]). Hyrtl (36) hat auch daraufhin seine Erklärung fallen lassen, ohne eine neue aufzustellen. Schliesslich hat noch Luchsinger (47) experimentell den Nachweis geführt, dass die kleinen Venen ganz unabhängige vasomotorische Centren besitzen müssen, die vom Rückenmarke aus nicht beeinflusst werden.

[1]) Dazu kommt noch, dass gerade die V. cephalica, die doch mit der Arterie kommuniziert, im Gegensatze zu den kleinen Flughautvenen einen ganz gleichmässigen Blutstrom aufweist, wie ich mich selbst überzeugen konnte.

Der Venenpuls beweist uns zunächst, dass in den Venen der Flughaut die Vis a tergo nicht mehr hinreichen würde, um das Blut vorwärts zu bewegen, sondern dass sie von der Reibung in den Flughautkapillaren, dieser ausgedehnten, feinkalibrigen Gefässbahn, vorher aufgezehrt wird. Im Ruhezustande, wenn die Flughaut vielfach gefaltet wird und die Gefässe geknickt sind, wird diese Schwierigkeit für den Blutstrom jedenfalls noch bedeutend erhöht. Andererseits ist bei den geringen vitalen Äusserungen der Flughaut eine kontinuierliche Durchströmung vielleicht kaum nötig; sie besitzt keine Drüsen und Haare (mit Ausnahme der Region in unmittelbarer Nähe des Körpers) und wird durch das Sekret der grossen Wangendrüsen weich und geschmeidig erhalten. Dass sie weitgehende Abkühlung auch in der Periode des Wachens vertragen muss, wird sofort klar, wenn man an die Fledermaus im Fluge denkt, wobei diese dünne Membran durch den raschen Luftwechsel jedenfalls auf Lufttemperatur abgekühlt werden muss.

Nun glaube ich annehmen zu dürfen, dass im Ruhezustande die volle Durchströmung der gefalteten Flughaut mit Blut eine zu grosse Inanspruchnahme des Herzens wäre, die in keinem Verhältnis zu dem Widerstande in anderen Organen stünde, und dass daher die Durchströmung in dieser Zeit auf ein Minimum reduziert wird [1]). Durch den Ausfall dieses Gefässgebietes, also durch die Reduktion der Querschnittsumme der peripheren Gefässe würde der Druck im übrigen Gefässgebiete stark steigen müssen; durch die Anastomosen kann aber ein grosser Teil des Blutes, statt durch Kapillaren, direkt frei in das Venensystem abfliessen; der Blutdruck wird auf der normalen Höhe erhalten, eine Drucksteigerung vermieden [2]).

[1]) Marshall Hall (52) hat bei Fledermäusen auch im Winterschlafe eine mässig intensive Cirkulation in der Flughaut beobachtet, aber am ausgebreiteten Flügel, wo sie jedenfalls noch lebhafter ist, als wenn die Fledermaus sich in den gefalteten Flügel eingewickelt hat.

[2]) Thatsächlich ist in der Narkose die Anastomose in der Regel weit offen; s. vorne.

Wie gross der Einfluss der Anastomosen auf den Druck im arteriellen Systeme sein muss, lässt sich schon bei der Injektion mit Kittmassen beurteilen, trotz ihrer Schwerflüssigkeit im Vergleiche mit Blut. Ist die Muskulatur der Anastomose einmal bei der Injektion überwunden, so kann die Unterbindung der Vena cephalica notwendig werden, um den Druck im Arteriensysteme zu erhalten. Eiweiss-Tusche fliesst sofort mit grosser Leichtigkeit hindurch.

Bei den einheimischen Arten, welche viele Monate im Winterschlafe zubringen, mag diese Druckregulierung noch nebenbei dadurch Bedeutung erlangen, dass sie ein Fortdauern der Herzthätigkeit bei sehr geringer Arbeitsleistung und folglich weitgehender Schonung der Fettvorräte gestattet. Denn die gesamten Anastomosen eines Tieres, zwölf an der Zahl (bei Mikrochiropteren), vermögen bei maximaler Erweiterung jedenfalls eine ganz beträchtliche Blutmenge passieren zu lassen.

Während des Fluges dagegen wird die Anastomose wohl geschlossen sein müssen, da sonst der Druck in den Muskelarterien kaum hinreichen würde, um die Muskeln gerade in dieser Periode der Inanspruchnahme mit Blut zu durchströmen. Auch die Flughaut dürfte während dieser Zeit ihrer Beanspruchung lebhaftere Cirkulation zeigen, umsomehr, als die Herzaktion durch die Arbeitsleistung verstärkt und der Druck im Arteriensystem gesteigert wird. Daraus folgt auch weiters, dass die Anastomose unter der Herrschaft der druckregulierenden Centren stehen muss.

Freilich wäre eine eingehende experimentelle Begründung allein imstande, obiger Auffassung Sicherheit zu geben; doch scheint es mir ganz unmöglich, die Strömungsgeschwindigkeiten und Blutmengen in den kleinen Flughautgefässen, ja selbst in der A. mediana und der V. cephalica während des Ruhezustandes und des Fluges, im Winterschlafe und im wachen Zustande vergleichend zu beobachten. Darum mag eine von den That-

sachen ausgehende Spekulation vielleicht zu entschuldigen sein. Diese aber führt zu der Anschauung, dass die Anastomosen in das Arteriensystem eingeschaltete druckregulierende Ventile seien, welche hier der Entwickelung der Flughaut und damit dem Flugvermögen ihre hohe Ausbildung zu verdanken haben. (Siehe darüber auch S. 199 ff).

Schlussbetrachtungen.

Die vorstehenden Befunde am Gefässsystem der Chiropteren lassen sich zunächst nach zwei Hauptgesichtspunkten gruppieren: spezifische Eigentümlichkeiten der Ordnung und Ergebnisse allgemeineren Inhaltes; unter diesen besonders die Entwickelung der Arterienbahnen des Kopfes.

Die spezifischen Eigentümlichkeiten des Gefässsystems mögen sich wenigstens teilweise aus zwei Gesichtspunkten erklären lassen: der Art der Ernährung, und dem Flugvermögen.

In der ersten Gruppe möchte ich auf die enorme Entwickelung der Kaumuskulatur, besonders des M. temporalis, bei den insektenfressenden Mikrochiropteren hinweisen; in ihrem Gefolge steht die ungemein reiche Versorgung dieser Muskulatur, zu der der M. digastricus als Antagonist gehört, mit arteriellen Stämmen. Der Temporalis wird z. B. von vier Seiten mit Blut versorgt: von der sehr kräftigen Temporalis profunda, von der Temporalis posterior aus der Auricularis, der Temporalis anterior aus der Infraorbitalis und von den Rami perforantes des meningealen Astes der Stapedia. Besonders das letztere Verhalten, das sich auch bei den Venen findet, erscheint sehr auffallend. Ein Einfluss auf die Entwickelung der Hauptgefässbahnen kann aber, wie dies auch Tandler (70) bezüglich der Carotis und

Nackenmuskulatur hervorgehoben hat, auch dieser Muskulatur nicht zugesprochen werden (während sie das Skelett wesentlich beeinflusst; (vergl. meine Angaben [21] über das Pterygoid und Keilbein); während die A. maxillaris interna bei Vespertilioniden und Pteropiden dem Einflusse dieser Muskulatur durch ihren teilweisen Verlauf in der Schädelhöhle ziemlich entrückt ist, läuft sie bei Rhinolophiden zwischen den Muskeln durch, trotzdem diese Muskulatur bei der letztgenannten Familie vielleicht noch kräftiger entwickelt ist, als bei den ersteren.

In der Gefässversorgung des Darmes spricht sich der Einfluss der Ernährung deutlich aus. Die insektenfressenden Arten mit ihrem kurzen Darme, der, wie es scheint, eine ziemlich typische bleibende Lage hat, zeigen auch eine relativ einfache Verzweigung der Darmgefässe mit einfacher Anastomosenkette. Nur Vesperugo noctula nimmt mit einer zweiten Anastomosenreihe hier eine Ausnahmsstellung ein; doch scheint hier überhaupt eine besondere Bildung vorzuliegen, für deren morphologische Deutung sichere Anhaltspunkte noch fehlen (vgl. S. 286). Ähnliches finde ich bei manchen Amphibien und besonders beim Alligator. Bei den Pteropiden finden wir dagegen entsprechend der pflanzlichen Nahrung einen viel längeren Darm (genaue Daten s. bei Robin [64]) und längs desselben auch eine reichere Gefässversorgung und Arkadenbildung. Der Magen dieser Tiere fällt durch Umfang und Form auf; die Milzgefässe sind in stärkerem Masse als bei anderen Formen zu seiner Versorgung herangezogen. Trotzdem muss aber auf die geringe Ausbildung von Anastomosen der Magengefässe untereinander bei allen Chiropteren, ja sogar auf deren Fehlen bei den insektenfressenden Familien hingewiesen werden.

Eine ganze Reihe von Eigentümlichkeiten des Gefässsystemes lässt sich aus dem Körperbaue der Tiere und damit aus dem Flugvermögen erklären. Hiebei ist sehr auffallend, dass diese Eigentümlichkeiten bei den kleinen, einheimischen Arten

viel schärfer ausgeprägt erscheinen als bei den grossen exotischen Formen. Hauptsächlich sind es die Gefässe der Rumpfwandungen, die hier betroffen werden. Zu ihrer zusammenfassenden Besprechung sei hier nochmals auf die Gesamtarchitektur des Körpers in Kürze eingegangen.

Schon in einer früheren Arbeit (21) bot sich mir Gelegenheit, auf die grossen Werte für die Krümmungen der Wirbelsäule hinzuweisen. Obenan steht diesbezüglich Rhinolophus (besonders Rhinolophus hipposideros), dann folgen die Vespertilioniden, und am anderen Ende der Reihe die Makrochiropteren. Für Rhinolophus (Taf. XIX XX, Fig. 44) ergiebt sich zunächst das Resultat, dass der Winkel zwischen Schädelbasis und Achse der Halswirbel konstant ein spitzer ist — ein Verhalten, das sonst nirgends in der Tierreihe beobachtet wird. Bei Vespertilioniden (Taf. XIX/XX, Fig. 43) ist der Winkel in der Mittellage ein rechter, besizt also gleichfalls eine selten geringe Grösse. Die Pteropiden scheinen sich diesbezüglich ähnlich zu verhalten.

Die ventral konvexe Halskrümmung der Wirbelsäule ist gleichfalls bei den Mikrochiropteren sehr stark ausgebildet. Der am meisten vorspringende Teil derselben wird von der Verlängerung der Achse des Sternums beinahe tangiert; die obere Brustapertur wird wenigstens in der Mitte von der Wirbelsäule fast überdeckt. Im Gegensatze hiezu ist die Lendenkrümmung sehr wenig ausgesprochen, das Promontorium tritt kaum hervor. Die Brust- und Lendenwirbelsäule samt dem Kreuzbeine bilden einen einzigen Bogen von relativ sehr kleinem Radius. Dadurch wird der Körper besonders bei Rinolophus ungemein kurz und gedrungen; der Thoraxraum wird vertieft Besonders der Basalteil der Lunge wird entfaltet; dies wird auch durch die Stellung des Sternums begünstigt.

Die obere Brustapertur ist bedeutend kleiner als die untere; das Sternum bildet, wie dies schon Maisonneuve (51) beschreibt, mit der Wirbelsäule einen nach unten offenen Winkel. Der

Abstand des Processus xiphoideus von der Wirbelsäule ist bei Vesperugo noctula ungefähr $3^1/_2$ mal so gross als der des Manubrium. Dadurch erhält der Thorax am medianen Sagittalschnitte eine sehr ausgesprochene Dreieckform mit abgestumpfter Spitze. Maisonneuve bestimmte den Winkel an der Spitze des Dreieckes für Vespertilio murinus mit ungefähr 45^0: für Vesperugo noctula erhält man beiläufig 40^0.

Bei den Pteropiden sind diese Verhältnisse viel weniger ausgesprochen. Die Halswirbelsäule ist weniger stark dorsalwärts abgebogen, und der Bogen der Rumpfwirbelsäule ist viel flacher; das Promontorium tritt deutlicher hervor. Der Leib ist gestreckter, schlanker als bei Mikrochiropteren, das Sternum weniger stark gegen die Wirbelsäule geneigt.

Auch in den Breitendurchmessern des Thorax sind Makro- und Mikrochiropteren von einander recht verschieden: jedoch finden wir in beiden Gruppen einen recht geräumigen Thorax, was sich auch im Verhalten der Pleuragrenzen und des hinteren Zwerchfellansatzes ausspricht.

Über diese Verhältnisse sagt Tanja (71):

„Pteropus Edwardsii. Ich fand bei Pteropus 13 Brust- und 5 Lenden-, mithin 18 thoraco-lumbale Wirbel . . . . Der Brustkorb nimmt von oben nach unten in allen Durchmessern bedeutend zu: der dorso-ventrale Durchmesser überwiegt dabei den queren. . . . In der Höhe der zweiten Rippe betrug der sagittale Durchmesser, ohne den Brustbeinkamm mitzurechnen, $3^1/_2$ cm, während der transversale Durchmesser nur 3 cm gross war.

„Im Niveau der Sternalinsertion der siebten Rippe betrugen die Durchmesser 4,9 und 2,3 cm . . .

„Die untere Pleuragrenze . . . erreicht die Wirbelsäule links am Ligamentum intervertebrale zwischen 14. und 15., rechts an demjenigen zwischen 15. und 16. thoraco-lumbalen Wirbel . . .

„Vespertilio murinus. Die Form des Thorax unterscheidet sich wesentlich von der des Pteropus. Die trichter-

förmige, sich gleichmässig nach unten erweiternde Gestalt ist hier ersetzt durch einen in dorso-ventraler Richtung abgeplatteten Thorax, welcher eine beträchtliche seitliche Ausdehnung besitzt. Der transversale Durchmesser übertrifft demzufolge weitaus den dorso-ventralen, während beim Pteropus das Umgekehrte der Fall war. Der Thorax bei Vespertilio besitzt eine beinahe viereckige Gestalt.

„Eine am Brustkorbe vorgenommene Messung ergab als grössten Querdurchmesser 2,3 cm, als grössten dorso-ventralen Durchmesser nur 1,2 cm. Die Länge des Brustteiles der Wirbelsäule misst 1,5 cm . . . .

„Es finden sich bei Vespertilio murinus nur 16 thoraco-lumbale Wirbel (11 Rippen) . . . . Die Pleuragrenzen . . . . erreichen die Wirbelsäule links am unteren Rande des 12., rechts am oberen Rande des 13. thoraco-lumbalen Wirbels [1]).

„Ebenso deutlich wie am Skelette sprechen sich also an den Pleuragrenzen die Verkürzungen aus . . .

„Die Frage, warum die beiden behandelten Chiropteren so verschiedene Verhältnisse in den Pleuragrenzen zeigen, erklärt sich aus der Verschiedenheit der Thoraxformen. Vespertilio lässt in jeder Beziehung äusserst differente Zustände erkennen. Das vorzügliche Flugvermögen der Fledermäuse wurde unter gleichzeitiger Ausbildung thoraco-humeraler Muskeln erworben. Diese sind aber ihrerseits ohne Frage von wirksamem Einflusse auf die Ausbildung der Form des Thorax gewesen.

„Aus dem Verhalten der Pleuragrenzen geht hervor, dass Pteropus primitive Einrichtungen unter den Chiropteren sich bewahrte, während Vespertilio einen besonderen, weiterführenden Weg in der Entwickelung einschlug."

[1]) Tanjas Abbildung entspricht nicht ganz genau dem Verhalten, wie ich es bei allen Vespertilioniden fand; die Pleurasinus neben der Wirbelsäule sind gegen das Ende in einen schmalen Spalt ausgezogen. Vgl. Tafel XIX XX, Fig. 46. Ebenso bei Rhinolophus (Tafel XIX/XX, Fig. 47).

Hier wäre noch hinzuzufügen, dass die Wirbelsäule mit Rücksicht auf die weit ausladende ventral konvexe Halskrümmung in den oberen Partien des Thorax stark in denselben vorspringt und ein Querschnitt durch diese Region sehr ausgeprägt herzförmig ist. Auf die Thoraxform ist zweifellos die weiter unten erörterte Stellung der oberen Extremität von hervorragendem Einflusse gewesen.

Bei Rhinolophus gehen die Pleuragrenzen sogar noch weiter herab als bei Vespertilioniden; sie reichen bis zum oberen Rande des dritten Lendenwirbels.

Freilich kommt dieser grosse Thoraxraum nicht in seiner ganzen Ausdehnung der Lunge zugute; Narath (55) weist darauf hin, dass er durch die hohe Wölbung des Zwerchfelles und die Grösse des Herzens eingeschränkt werde. Alle Mikrochiropterenlungen, am meisten die der Rhinolophiden, sind daher kurz und gedrungen; und nur an der dorsalen Seite relativ hoch. Die Pteropiden dagegen besitzen eine etwas längere Lunge.

In der Einleitung zu dem Abschnitte über Chiropteren führt Tanja noch folgendes aus: „Die Befunde . . . von Pteropus reihen sich an die bei niederen Affen gefundenen Thatsachen an, indessen Vespertilio murinus Organisationszustände aufweist, welche an diejenigen bei höheren Primaten in manchen Punkten erinnern . . . .

„Die Umbildung des Rumpfes der Chiropteren hängt zweifelsohne mit dem erworbenen Flugvermögen zusammen, unterscheidet sich daher ursächlich wesentlich von der Umbildung des Rumpfes der Primaten".

Auf diese Annäherung der Mikrochiropteren an höhere Primaten hatte ich selbst (21) schon einmal Gelegenheit, hinzuweisen: anlässlich der auch hier weiter vorne wiederholten Erörterung des Winkels zwischen Schädelbasis und Wirbelsäule. Aber noch in einem anderen Punkte besteht eine solche Ähn-

lichkeit; in der Richtung des Abganges der oberen Extremität vom Rumpfe.

Die obere Extremität, die bei vierfüssigen Tieren ventralwärts gerichtet ist, geht bei den höheren Primaten und ebenso den Fliegern lateralwärts ab; im Zusammenhange damit wird die Scapula und das Schultergelenk dorsalwärts verschoben. So wird ausser der seitlichen Exkursionsfähigkeit auch Raum für die mächtig entwickelte ventrale Schultergürtelmuskulatur gewonnen; diese hat beim Fluge die Hauptarbeit zu leisten, da sie das Niederziehen des Flügels gegen den Luftwiderstand und und damit das Heben des Körpers zu besorgen hat. Während bei den Quadrupeden (vergl. beispielsweise Ellenberger und Baum [11], Tafel V) eine Verbindungslinie der beiden Schultergelenke (resp. der Centren der Humerusköpfe) weit vor die Wirbelsäule in den Brustraum fällt (sie trennt beim Hunde nach obiger Abbildung vom sagittalen Durchmesser des Brustraumes das vordere Fünftel ab), tangiert sie beim Menschen, wo die Extremität nach vorne und nach der Seite beweglich ist, ungefähr die vordere Fläche der Wirbelsäule[1]). Bei den Chiropteren, wo der Spielraum der Extremität ventralwärts noch viel mehr eingeengt ist, fällt die gedachte Linie weit hinter die Wirbelsäule; so bei Vespertilio murinus (Taf. XIX XX, Fig. 45) ca. um den $2^1/_2$fachen Betrag des sagittalen Durchmessers eines Wirbels. Bei Pteropiden fällt diese Linie auch hinter die Dornfortsätze, doch weniger weit als bei Mikrochiropteren.

[1]) Rüdinger (66) bildet in Tafel X, Fig. A einen Schnitt ab, auf dem sich die gedachte Linie der vorderen Fläche des vierten Brustwirbels auf etwa 1 cm nähert. In einem Bilde bei Joessel-Waldeyer (37), wo der entsprechende Schnitt schon kaudal von den Humerusköpfen geführt ist und die Wirbelsäule wegen der Brustkrümmung bereits stärker zurückgewichen sein muss, nähert sich die Verbindungslinie der Achsen der Humerusschäfte noch auf etwa $1^1/_2$ cm dem vierten Brustwirbel. An einem Gefrierschnitte im Museum unseres Institutes tangiert diese Linie sogar die hintere Fläche des Wirbelkörpers. Das Verhalten variiert natürlich bis zu einem gewissen Grade mit der Stellung der Leiche beim Gefrieren.

Diese dorsale Lage der Schultergelenke und die starke Entwickelung der Halskrümmung der Wirbelsäule stehen im Verhältnis gegenseitiger Abhängigkeit. Nur durch die Verschiebung der Halswirbelsäule ventralwärts war die dorsale Lage des Gelenkes, war Raum für ausgiebige Bewegungsfreiheit der Extremitäten nach rückwärts möglich, ohne übermässige Länge oder Krümmung der Clavicula; und gerade die Clavicula ist beim Fluge ein sehr wichtiges, stark auf Zug- und Druckfestigkeit beanspruchtes Skelettelement. Ist aber damit das Verhalten der Halswirbelsäule verständlich, so folgt aus dieser wiederum das Verhalten des Schädel-Wirbelsäulenwinkels und die kontinuierliche, scharfe Krümmung der Brustwirbelsäule.

Denn um den Kopf nicht ganz ventralwärts zu verschieben[1]), muss die Wirbelsäule von ihrem ventralst gelegenen Punkte, der Konvexität der Halskrümmung, kopfwärts stark zurückweichen; der Kopf kann aber nicht in der Achse der Halswirbelsäule eingestellt bleiben, da die Mundspalte zum Erfassen der Beute ventralwärts oder wenigstens geradeaus gerichtet sein muss; er wird also gegen die Wirbelsäule stark abgeknickt. Andererseits genügt die Länge der Brustwirbelsäule nicht, um schon in ihr die starke Halskrümmung zu kompensieren; es wird eine kontinuierliche starke Krümmung auch im Lendensegmente und das geringe Vorspringen des Promontorium dazu erforderlich.

Die Ähnlichkeit namentlich der Mikrochiropteren mit den höheren Primaten und besonders dem Menschen, in Bezug auf manche Eigentümlichkeiten des oberen Teiles der Wirbelsäule und des Thorax, ergiebt sich somit als Folge der Richtung der Achse der oberen Extremität; damit ergiebt sich aber auch, wie diese Konvergenzbildung entstanden ist — in dem einen Falle

1) Läge der Kopf ventral von der Körperachse, so wäre damit wohl die Steuerung beim Fluge sehr erschwert, da der Kopf die Luft zu durchschneiden hat und der Körper ihm nachfolgt.

durch Differenzierung der Extremität zum Flugapparate, wodurch die seitliche Bewegung erzwungen wurde; in dem anderen durch die zunehmende freie Beweglichkeit derselben, auch nach der Seite hin, bei Verwendung der Extremität als Kletter- und als Greiforgan; in beiden Fällen aber dadurch, dass die Extremität ihre Rolle als Vorderfuss aufgab, um in andere Dienste als die eines Lokomotionsorganes auf dem platten Boden zu treten.

Aus dem hier geschilderten Körperbaue lässt sich eine Reihe von Eigentümlichkeiten des Gefässsystemes erklären; mit Rücksicht auf den schon mehrfach berührten Umstand aber, dass dieser Körperbau bei den Mikrochiropteren viel schärfer ausgeprägt erscheint, finden sich auch fast alle diese Eigenheiten nur bei ihrer Gruppe; nur einzelne kommen auch den Pteropiden zu.

Dieser Unterschied spricht sich schon im Verlauf der Aorta aus. Während sie bei Pteropiden so ziemlich der schwach gekrümmten Wirbelsäule angeschlossen bleibt, entfernt sie sich bei Mikrochiropteren (Tafel XV/XVI u. XIX XX, Fig. 24 u. 43) namentlich in ihrem mittleren Teile von derselben. Sie zieht hier vom kranialen Teile der Brustwirbelsäule gegen das Becken über die stark konkave Wirbelsäule „wie die Sehne über ihren Bogen" (Hochstetter). Ihre Endteilung liegt dabei bei Vespertilioniden vor dem dritten oder vierten, bei Rhinolophiden sogar schon vor dem zweiten oder dritten Lendenwirbel. Vergleicht man damit, dass die Pleurasinus bei den ersteren bis zum zweiten, bei den letzteren gar bis zum dritten Lendenwirbel herabgehen, also tiefer als das Aortenende, so erhellt daraus, wie kurz die Bauchaorta im Verhältnis zur Brustaorta sein muss, und dass dieses Verhalten nicht ohne Rückwirkung auf die segmentalen Äste der Aorta geblieben sein kann.

Zunächst ist wohl hierin der Grund für die Reduktion der Zahl der Lumbalarterien zu suchen. Dieselben müssten zum Teile sogar den Pleuraraum durchsetzen, um an die Rumpf-

wand zu gelangen[1]); sie werden hier durch andere Arterien vertreten (Aa. lumbales descendentes und ileolumbales, und in der seitlichen Bauchwand die A. abdominis lateralis).

In dem Verhalten der Interkostalarterien zeigt sich eine andere Wirkung derselben Ursache. Die letzten drei bis vier Paare der Interkostalarterien gehen je mittelst einer A. intercostalis communis von der Aorta ab, ja es kann sogar ein gemeinschaftlicher Stamm für die letzten drei Paare dieser Arterien auftreten. Zweige dieses Stammes sind dann auch die oben genannten Aa. lumbales descendentes, für den kranialen Teil der Lendenwirbelsäule.

Auf ähnliche Ursachen sind wohl auch meist die bei anderen Tieren (vergl. Ernst [13]) beobachteten unpaaren Interkostalarterien zurückzuführen (s. auch S. 279); doch sind die Verhältnisse wohl nirgends auf einer so hohen Stufe der Ausbildung wie bei den Mikrochiropteren.

Die Durchbohrung des Zwerchfells nahe seiner Mitte durch die Aorta und die Länge der Zwerchfellschenkel mag auch die Ausbildung der A. phrenica media, von der Durchtrittsstelle aus, erklären.

Die schwache Entwickelung resp. das Fehlen der ersten Intercostalis beruht wohl auf der dorsalwärts verschobenen Lage des Schultergürtels und der starken Krümmung der Halswirbelsäule; denn dadurch wird der nach hinten gerichtete Verlauf der A. subclavia, ihre Überkreuzung der ersten Rippe an der Wirbelsäule, der Verlauf der A. mammaria interna längs der Rippe und damit die Verdrängung der ersten Intercostalis verständlich (s. S. 258, 259, 277).

Ebenfalls aus der Krümmung der Halswirbelsäule ist die Verschiebung der grossen Halsgefässe an die Seite der Wirbelsäule zu erklären.

1) Dieses Verhalten findet sich thatsächlich an den drei ersten Lumbalarterien von Chiromys madagascarensis (Zuckerkandl [76]).

Aus dem Abstande zwischen Aorta und Wirbelsäule hat ferner schon Hochstetter [27] den Verlauf der linken Vena renalis dorsal von der Aorta abgeleitet; aus ihr erklärt sich auch der Verlauf der linken V. iliaca externa, dorsal von der Aorta und kranial von der A. caudalis.

Ob die gemeinsame Mündung der letztgenannten Vene und der linken Nierenvene bei Rhinolophus hipposideros auf eine Persistenz der linken hinteren Hohlvene zwischen beiden Gefässen zurückzuführen ist, könnte nur an älteren als den mir zur Verfügung stehenden Embryonen entschieden werden. Die Verhältnisse am ausgewachsenen Tiere würden auch an eine sekundäre Verschmelzung der Endstücke dieser Venen zu denken gestatten, da die V. iliaca externa ohne Änderung ihrer Richtung in das gemeinsame Stück eintritt, während die Nierenvene zunächst wie bei Vespertilioniden etwas kaudalwärts zieht; bei der Kürze der Bauchaorta müssten die Venen, wenn sie getrennt blieben, jedenfalls knapp nebeneinander verlaufen.

Bei den Pteropiden sind, so wie die Eigentümlichkeiten des Körperbaues, auch die daraus zu erklärenden Besonderheiten des Gefässsystemes viel weniger ausgesprochen, resp. weniger zahlreich. Die Aorta schliesst sich, wie erwähnt, der Krümmung der Wirbelsäule fast durchgehends an; ein mediastinales Blatt zwischen den beiden Gebilden ist kaum entwickelt. Das Verhalten der Lumbalarterien liess sich an den untersuchten Exemplaren nicht mit Sicherheit feststellen (s. S. 288); immerhin ist zumindest ihre Zahl reduziert. Ein gemeinsamer Abgang der zwei letzten Interkostalarterien jederseits kommt nur als Varietät vor. Die Versorgung des Zwerchfells erfolgt hauptsächlich durch ein Gefäss, in welchem wohl die typische A. phrenica inferior sinistra zu sehen ist. Die erste Interkostalarterie ist durchgehends neben der Mammaria erhalten; die Subclavia verläuft weniger ausgesprochen dorsalwärts, weiter vom Capitulum primae costae entfernt als bei Mikrochiropteren. Dem entsprechend ist auch

die Verschiebung der Halsgefässe an die Seite der Wirbelsäule weniger deutlich. Die V. cava inferior sinistra hängt mit der rechten ventral von der Aorta zusammen, und zwar sowohl an ihrem kranialen, als auch (da, wo eine solche Verbindung ausgebildet wird; Cynonycteris) an ihrem kaudalen Ende.

Während die bisher hier angeführten Merkmale sich aus der Architektur des Chiropterenleibes und damit nur mittelbar aus dem Flugvermögen ergeben, sind andere Eigenschaften des Gefässsystems vielleicht unmittelbar mit den mechanischen Verhältnissen beim Fluge in Zusammenhang zu bringen.

So namentlich das Klappenpaar an der Vorhofsmündung der hinteren Hohlvene. Über dessen Bedeutung kann ich hier nur wiederholen, was ich schon einmal auszuführen Gelegenheit hatte (19).

Die Chiropteren verbringen gewiss mehr als die Hälfte ihres Lebens in einer Lage, die den Abfluss des Blutes aus der hinteren Hohlvene zum denkbar günstigsten gestaltet, indem sie während der Ruhe und des Schlafes (auch im Winter) mit nach abwärts gerichtetem Kopfe sich an den Hinterbeinen aufhängen. Gehen die Tiere zum Fluge über, so verwandelt sich ihre Stellung in die halb aufrechte, und der Blutstrom wird plötzlich erschwert. Nun erfolgt aber rhythmisch mit jedem Flügelschlage eine Kontraktion fast der gesamten Körpermuskulatur, die das Skelett versteift und damit erst der Flughaut und den Flugmuskeln den Stütz- und Angriffspunkt bietet. Diese Kontraktion der Körpermuskulatur, die auch die Bauchorgane unter Druck setzt, wirkt als accessorischer Impuls auf die Fortbewegung des Blutes in den Venen und zur Ausnützung dieses, bei dem erschwerten Blutstrome wahrscheinlich sehr wertvollen Impulses dienen eben die beiden Klappen an der Mündung der V. cava inferior.

Freilich ergiebt, wie vorne (beim Herzen, S. 210) erwähnt, die vergleichende Anatomie, dass die Klappe sich nicht nur bei Chiropteren findet. Beim Maulwurfe mögen noch die heftigen

Muskelaktionen beim Graben ähnliche Bedingungen für die Fortbewegung des Blutes schaffen wie bei den Chiropteren; beim Igel, der Ratte, der Maus, dem Biber etc. ist das wohl kaum in ähnlichem Grade der Fall. Andererseits scheint der Vorteil dieser Klappe überhaupt so einleuchtend, dass nicht die Fälle ihrer Persistenz, sondern eher ihr Verschwinden bei der weitaus grössten Zahl der Säugetiere einer mechanischen Erklärung bedürftig wäre.

Vielleicht lässt sich auch die weitgehende Rückbildung der V. azygos und hemiazygos der Rhinolophiden und die Ableitung der Interkostalvenen durch Bahnen, die im Wirbelkanale liegen, hier einreihen. Die Erklärung, die Hochstetter (28) für die Rückbildung dieses Systems bei Cetaceen giebt, wie sie von Baer (2) beschrieben wird, lässt sich, wie mir scheint, bis zu einem gewissen Grade auf die Chiropteren übertragen[1]). Hochstetter sagt nämlich vom Braunfisch und vom Delphin: „Bei diesen Tieren steht die Luft in den Lungen während des Tauchens unter einem verhältnismässig sehr hohen Drucke ... Dieser hohe Druck muss sich aber auch auf die den Lungen benachbarten Organe übertragen und vor allem die V. azygos und hemiazygos in ungünstiger Weise beeinflussen, umsomehr als denselben im Wirbelkanale kollaterale, dem im Thorax bestehenden Drucke nicht direkt ausgesetzte Venenbahnen bestehen. Und so mag es denn während der stammesgeschichtlichen Entwickelung dieser Tiere unter dem Einflusse des während des Tauchens bestehenden hohen intrathorakalen Druckes zu einer Rückbildung der V. azygos und hemiazygos gekommen sein."

Der Chiropterenthorax ist allerdings niemals solchen Druckschwankungen ausgesetzt, wie der tauchender Tiere; doch haften an dem relativ zart gebauten Thorax mit seinen gracilen Rippen

[1]) Die ähnlichen Befunde bei Bradypodiden erklärt Hochstetter aus der Körperhaltung dieser Tiere.

die ungemein mächtigen Flugmuskeln. Ihre Thätigkeit ist jedenfalls von grossem Einflusse auf den intrathorakalen Druck, der bei jedem Flügelschlage stossartig eine momentane Erhöhung erfahren muss; und es ist immerhin möglich, dass sie eines der veranlassenden Momente für die Rückbildung des Systems der Azygos bei Rhinolophiden geworden ist.

Die bisher besprochenen Merkmale des Gefässsystems finden sich, wenn sie auch zum Fluge in Beziehung gebracht werden können, doch auch bei anderen Tierformen, von anderen Bedingungen abhängig, in mehr oder weniger ausgesprochener Weise wieder. Demgegenüber sollen nun jene Einrichtungen erwähnt werden, welche hauptsächlich den Chiropteren eigentümlich sind; es sind dies die hohe Ausbildung eines Systems von parallelen Arterienbahnen im Bereiche der Extremitäten, ohne Wundernetzbildung[1]) und die arteriovenösen Anastomosen, welche hier wohl unter allen Säugern die höchste Entwickelung und Leistungsfähigkeit erreicht haben. Sie finden sich bei allen Arten und sind daher wohl aus dem Flugvermögen zu erklären. Andererseits ist bei Vögeln nichts Ähnliches bekannt. Die Erklärung ist also gerade in dem für Chiropteren charakteristischen Apparate zu suchen: in der Ausbildung einer grossen, flächenhaft ausgebreiteten Membran, der Flughaut.

Hyrtl (35), der das Verhalten der Armarterien der Chiropteren als „eine Annäherung zu strahligen Wedeln" wie bei Edentaten bezeichnet und die Entwickelung dieser Wedel, resp. der arteriellen Wundernetze überhaupt auf die Möglichkeit, bei energischen Muskelaktionen immer offene, vor Kompression geschützte Blutbahnen zur Verfügung zu haben, zurückführt, sagt von den Chiropteren weiterhin bloss: „Man kann jedoch diese,

[1]) Dass diesen parallelen Bahnen in den verschiedenen Abschnitten der Extremitäten verschiedene morphologische Wertigkeit zukommt, wurde schon vorne (S. 275) betont.

allerdings höchst auffallende Form der Verästelung, nicht in die Kategorie der strahligen Wundernetze einreihen, da der langgestreckte und astlose Verlauf der Armschlagaderzweige, nur durch die bedeutende Verlängerung der einzelnen Bestandteile der Extremität und durch die geringe Menge von Weichteilen (namentlich Muskeln) bedingt zu sein scheint" — eine Annahme, welche, wie ich glaube, keineswegs hinreicht, um diese „höchst auffallende" Erscheinung zu erklären. Es sind ja die Vorderarmarterien, welche sonst in der Ellbogenbeuge, hier aber in der Axilla entspringen — diese können doch nicht durch eine Verlängerung des Oberarmes beeinflusst werden.

Am Oberarme eines Vespertilioniden finden wir fünf, sechs, ja streckenweise sieben (Textfigur 12) auf verhältnismässig grossen Strecken parallel nebeneinander verlaufende Arterien, von denen eine einzige ein stärkeres Kaliber hat, während alle übrigen zarte Gefässe darstellen. Das Bild erinnert allerdings an das eines Wundernetzes[1]); doch fehlen die distalen Anastomosen der Gefässe untereinander. Ähnliches zeigt uns der Vorderarm, der Ober- und Unterschenkel, nur in weniger schlagender Ausbildung. Diese Einrichtung erscheint im ersten Momente höchst unpraktisch; denn die Reibung des strömenden Blutes in so vielen Gefässen ist sehr gross. Die Gefässe stellen wenigstens bei Mikrochiropteren sämtlich kapillare Röhren im physikalischen Sinne dar; bei diesen ist die Ausflussmenge der vierten Potenz des Radius proportional, sinkt also mit abnehmendem Durchmesser rapid. Der Widerstand erreicht namentlich in den kleineren unter diesen langen, engen Röhren ganz bedeutende Grössen;

[1]) Echte Wundernetze, denen allgemein eine der oben entwickelten entgegengesetzte Deutung gegeben wird, wurden bei Chiropteren nirgends beobachtet, die Glomeruli der Niere natürlich ausgenommen. Andererseits scheint eine ähnliche Verzweigung, besonders der Brachialis, sonst bei Säugern nicht vorzukommen. Die parallelen Stämme an den Extremitäten der Halbaffen (Hyrtl [36], Owen [58]) können hier kaum herangezogen werden.

und es erschiene viel vorteilhafter, wenn die Verzweigung etwa der Brachialis erst am Ellbogen stattfände[1]; so aber wird viel von der Vis a tergo des Herzens durch den Rohrwiderstand aufgezehrt. Die ganze Einrichtung hat eine Erschwerung des Blutstromes zu den einzelnen Teilen der Extremität (Muskeln und Knochen) und damit sicher ein Steigen des Blutdruckes in den central gelegenen Gefässabschnitten zur Folge.

Dieser Gefässanordnung steht eine andere Einrichtung gegenüber, die gerade den umgekehrten Einfluss auf den Druck im arteriellen System haben muss: die arterio-venösen Anastomosen. Die Gesamtsumme dieser Anastomosen vermag jedenfalls eine ganz bedeutende Blutmenge abzuleiten und damit den arteriellen Druck wesentlich herabzusetzen. (Vgl. S. 387.)

Die beiden Einrichtungen scheinen mir nun bei wechselseitiger Abhängigkeit in Beziehung zur Berieselung der Flughaut mit Blut zu stehen.

Gelegentlich der Beschreibung der Anastomosen (S. 386) wurde bereits ausgeführt, dass die Flughaut im Ruhezustande, wo sie vielfach gefaltet erscheint und die Gefässe geknickt sind, aus dem Kreislaufe nahezu ausgeschaltet sein muss. Die hierdurch erfolgte Verminderung der Querschnittsumme der Abflussbahnen des Blutes müsste eine Drucksteigerung im Arteriensysteme zur Folge haben; diese wird durch die Eröffnung der Anastomosen ausgeglichen.

Soll aber andererseits die Flughaut ausgiebiger von Blut durchströmt werden (wie dies wohl hauptsächlich während ihrer Inanspruchnahme im Fluge der Fall ist), so muss der arterielle Druck zunächst durch Verschluss der Anastomosen gesteigert werden. Er muss in den Hauptstämmen, von welchen die Flug-

[1]) Dem entsprechend sehen wir auch an anderen Stellen den Zusammenschluss kleinerer Arterien zu einer einzigen grösseren, so namentlich im Gebiete der kaudalen Interkostalarterien (vgl. S. 77 und 195).

hautgefässe abgehen, hoch genug werden, um den Widerstand in diesen zarten, langen Gefässen zu überwinden.

Die Flughautarterien gehen mit Ausnahme der Digitalarterien der Hand, welche von der stärksten Arterie des Vorderarmes, der A. mediana, entspringen, an der Wurzel der Extremitäten von deren Hauptstämmen ab (A. ulnaris, circumflexa ilium superf., uropatagialis, caudalis lateralis). Distal von deren Abgange erfolgt erst der Zerfall in die parallelen Gefässe. Diese sind, wie ich glaube, geradezu als Widerstände in das Gefässgebiet der Extremität aufgenommen, damit nicht das Blut ausschliesslich durch die Extremität (statt auch durch die Flughaut) abfliessen könne und der Druck in den Hauptgefässen zu rasch sinke. In dem relativ weiten Hauptgefässe, der Mediana, die schon mit Rücksicht auf die Speisung der Anastomose viel weiter ist als für die Blutversorgung des Vorderarmes notwendig, und in der die Reibung eben wegen ihrer Weite relativ gering sein muss, mag sich dieser erhöhte Druck (bei geschlossener Anastomose) ohne wesentliche Abnahme bis zum Carpus fortpflanzen.

Mit der Ausbildung der Anastomosen steht auch die Entwickelung der eigentümlichen grossen Abflussvenen dieser Anastomosen in Verbindung. Die eine stellt (S. 341) eine sekundäre Vene wie die V. cephalica anderer Säuger dar und ist ihr auch höchst wahrscheinlich homolog; die andere (S. 353), die V. uropatagialis, ist aber aus der primären fibularen Randvene der Extremität hervorgegangen und entspricht daher der V. saphena minor und ischiadica der anderen Säugetiere.

Für die meisten anderen charakteristischen Detailformen des Gefässsystemes der Chiropteren erscheint eine Erklärung heute noch kaum möglich, wie ja überhaupt so viele Formen, denen wir in der Tierreihe begegnen, sich dem Verständnisse entziehen. Auf folgende Punkte mag hier hingewiesen werden: Die wechselnde Ausbildung von A. stapedia, Maxillaris interna und Ophthalmica, deren gegenseitige Abhängigkeit durch die

Entwickelungsgeschichte festgestellt wird; die A. anonyma sinistra der Mehrzahl der Arten; die Art der Endteilung der Aorta, die namentlich bei Pteropiden eine gewisse Labilität zeigt; die gelegentliche Verschmelzung von A. coeliaca und mesenterica superior; die A. thoracalis lateralis der Pteropiden; dann die doppelten Hohlvenen sowohl im vorderen, als bei Pteropiden auch im hinteren Abschnitte des Körpers; die venösen Bahnen des Schädels; die Venensinus an Kehlkopf und Trommelfell; das Überwiegen der Hemiazygos über die Azygos bei Vespertilioniden, etc.

In Bezug auf die Entwickelungsgeschichte der Arterien des Kopfes gelang es, zunächst wenigstens für Chiropteren ein primäres Gefäss nachzuweisen, das, älter als die Stapedia, von der Carotis ventralis her den Unter- und Oberkiefer versorgt. Es gelang ferner, zu zeigen, dass dieses Gefäss später durch die Stapedia ersetzt wird, der beim Embryo wirklich, wie dies Tandler (70) supponiert hatte, ein infraorbitaler Ast zu kommt. Doch fällt bei Chiropteren in einer bestimmten Entwickelungsperiode auch der Unterkiefer, und zwar die lateralen Teile des Mandibularbogens, soweit derselbe dem Trigeminus angehört, in das Gefässgebiet der Stapedia. Diese besitzt dann drei Äste, wie der Trigeminus, mit gleichem Verzweigungsgebiete wie diese. Das Verhalten erinnert in dieser Periode an die Ophidier (vgl. S. 251). Später wird der grösste Teil der Stapedia und die Ophthalmica, welche primär aus der Carotis interna stammt, von der Maxillaris interna übernommen. Während so der Oberkiefer (und Unterkiefer) zunächst dem Gebiete der ventralen, dann der dorsalen, dann wieder der ventralen Carotis angehört, wird der Stirnfortsatz beim Embryo, sobald überhaupt stärkere Gefässe in demselben nachweisbar sind, von der Carotis dorsalis, und zwar von dem Ramus ethmoidalis der A. cerebri anterior, versorgt. Bei der Mehrzahl der Chiropteren erhält sich dieser Befund zeitlebens; es ist also die primäre

Versorgung des Nasenseptums noch beim Erwachsenen zu erkennen.

Die Einbeziehung des Stirnfortsatzes in das Gebiet der Carotis cerebralis scheint ein phylogenetisch sehr alter Erwerb der Vertebraten überhaupt zu sein. Wir finden (im ausgewachsenen Zustande) die Versorgung des Nasenseptums durch die Carotis cerebralis schon bei Fischen (Acanthias, Hofmann [29]), ferner bei Amphibien (Rana esculanta, Gaupp [16]), bei Reptilien (Schlangen, Krokodile, Rathke [61 und 62]), unter den Säugern beim Hunde (Ellenberger und Baum [11]), Kaninchen (Krause [40]), Dasypus novemcinctus, Schwein, Pferd, Igel (Hofmann [29]).

Hofmann (29) beschreibt bei einer Reihe von Vögeln einen starken Ramus ethmoidalis, der von der Carotis cerebralis aus in die Orbita und aus dieser nach Anastomose mit anderen Gefässen der Orbita in die Nasenhöhle gelangt. Mit diesem Aste homologisiert er den Ramus ethmoidalis der Carotis cerebralis bei Carnivoren (den wir vorstehend als den distalen Endast der Carotis bezeichnet haben), weil er, nach Durchbohrung der Dura zur Seite der Crista galli, bevor er in die Nasenhöhle eintritt, mit einem Gefässnetz in Verbindung steht, welches auf der Lamina cribrosa subdural liegt, und weil in dieses Gefässnetz auch „eine von der Orbita her durch ein Foramen ethmoidale in die Schädelhöhle gelangende, schwache A. ethmoidalis" mündet. Diese letztere ist bei Chiropteren auch vorhanden; es ist der Ramus ethmoidalis der Stapedia; doch fehlt eine Verbindung derselben mit dem Endaste der Carotis. Dieser Ast der Stapedia samt dem Gefässnetze und dem nasalen Teile der Carotis mag der A. ethmoidalis des Menschen und anderer Säuger homolog sein, wie dies auch Hofmann annimmt; der ethmoidale Ast der Stapedia allein entspricht aber andrerseits wohl viel eher der A. ethmoidalis der Vögel als der Ramus ethmoidalis der Carotis der Säugetiere, der nie den Umweg über die Orbita macht.

Für Hofmanns Vermutung, dass dieser „Ramus ethmoidalis des Hulmes, der ein dem Stromgebiete der Arteria carotis cerebralis zuführendes Gefäss vorstellt, einer den Nervus olfactorius begleitenden Arterie entsprechen könnte, die dann einen vordersten Zufluss zum Tractus cerebrospinalis ventralis vorstellen würde", fehlt beim Säugerembryo jeder Anhaltspunkt. Die weiter kaudal gelegenen Zuflüsse dieses Tractus sind die Carotis cerebralis, die Vertebralis und die segmentalen Aortenäste; aber im nasalen Teile des Kopfes (nasal vom Eintritte der Carotis cerebralis in die Schädelkapsel) giebt es kein primäres Gefäss, aus dem ein solcher Zufluss kommen könnte. Das erste Gefäss des Oberkiefers ist, wie wir sahen, ein Ast der Carotis ventralis, aus der doch keine primären Hirnäste stammen können, und die Stapedia ist eine spätere Bildung.

Aus den Daten über die Entwickelung der Kopfvenen sei hier nur auf die Entstehung der V. longitudinalis mesencephali und die Vene des Kiemenbogenapparates hingewiesen. Die erstere glaube ich dem gleichnamigen Gefässe der Reptilien (22) homologisieren und ihre Persistenz aus der geringen Entwickelung der Hemisphären erklären zu dürfen; die letztere, die ich auch bei anderen Säugern wiedergefunden habe, bedarf noch weiterer vergleichender Bearbeitung.

Auf einen ins Einzelne gehenden Vergleich der Chiropterengefässe mit denen verwandter Säugetierklassen musste verzichtet werden. Selbst die einzelnen Chiropterenfamilien weisen untereinander in einzelnen Punkten scheinbar tiefgehende Verschiedenheiten auf. Wohl kein Organsystem ist so sehr dem Wechsel unterworfen, so weitgehend von vielen, in ihrer Wirkung noch kaum erkannten Funktionen des Organismus beeinflussbar wie das Gefässsystem. Verwandtschaftliche Beziehungen auf Grund desselben auffinden, für die Phylogenese der Chiropteren Anhaltspunkte gewinnen zu wollen, erschien als ein aussichtsloses Beginnen. Dafür trägt an vielen Punkten das Gefässsystem der

Chiropteren den eigentümlichen Stempel einer hoch differenzierten, speziellen Lebensbedingungen angepassten Formenklasse. Es ist ein neuer Beweis, wie alle Organe in steter Korrelation dem Hauptzwecke untergeordnet bleiben und zweckmässig umgebildet werden, ein Beweis für die Harmonie der Teile im Organismus.

Nachtrag.

Der Aufsatz Salvis (66a) über die Gefässe der hinteren Extremität gelangte erst während der Drucklegung dieser Arbeit durch das Referat in den Schwalbeschen Jahresberichten pro 1899 zu meiner Kenntnis. Ich bin daher genötigt, seine Besprechung am Schlusse anzufügen.

Salvi hat Vesperugo noctula, Plecotus auritus und Rhinolophus ferrum equinum untersucht und macht folgende Angaben: Die A. femoralis setzt sich direkt in die A. saphena fort; diese teilt sich am Fusse in die Aa. plantares. Die A. ischiadica verläuft am Oberschenkel parallel zur ersteren und gelangt am Unterschenkel neben der Fibula auf den Fussrücken herab, wo sie sich verteilt. Unter der Kniekehle giebt sie eine kleine A. tibialis antica ab. Die beiden Hauptstämme werden durch ein feines Gefässchen verbunden, das durch den Canalis adductorius verläuft und dem in gleicher Weise verlaufenden Stücke der A. femoralis anderer Tiere homolog ist. Eine A. poplitea ist ganz rudimentär oder existiert überhaupt nicht.

Salvi unterscheidet nun an den hinteren Extremitäten der Wirbeltiere zwei Arterienbahnen, eine präaxiale und eine postaxiale, und führt die Chiropteren als Beispiele für die vollständige Erhaltung beider Bahnen an.

Dem entgegen wäre nur zu bemerken, dass das Gefässstück zwischen A. femoralis und Aa. plantares nicht der A. saphena, sondern der A. tibialis posterior entspricht; die A. saphena endet am Sprunggelenk. Ein Gefässchen im Adduktorenkanale oder überhaupt eine Verbindung der Gebiete der beiden Hauptarterien kann ich nicht finden; man kann auch bei den Chiropteren nicht gut von einem Adduktorenkanale reden. Die Kritik der vorhandenen Gefässe als primäre prä- und postaxiale Bahnen gehört nicht in den Rahmen dieser Untersuchung einer speziellen Säugerfamilie; die vorne (S. 306) gegebene Darstellung der Entwickelung könnte vielleicht für manche Punkte eine Stütze liefern, während sie ihr in einer Reihe von anderen (z. B. A. interossea) widerspricht.

Der auf Seite 213 erwähnte membranöse Septumabschnitt zwischen linkem Ventrikel und rechtem Vorhofe wurde bereits von Hochstetter (Sitzungsber. der wissenschaftl. Ärztegesellschaft Innsbruck, 16. Dez. 1897, abgedruckt in Wiener klin. Wochenschrift, 1898, Nr. 10) beim Menschen beschrieben, als Septum atrioventriculare bezeichnet und auch in Bezug auf seine Entwickelung aufgeklärt. Diese erfolgt auf Grundlage eines Teils der miteinander verschmolzenen Endothelkissen der gemeinsamen Atrioventrikularöffnung.

Eine der V. longitudinalis mesencephali (Seite 322 und 332) entsprechende Vene hat Salvi (Sopra lo sviluppo delle meningi cerebrali, Pisa 1897) gelegentlich bei Embryonen von Cavia und Lepus cuniculus gesehen und ihre Einmündung in den Sinus lateralis (= transversus) beschrieben.

Litteraturverzeichnis.

Vorläufige Mitteilungen zu den hier citierten Arbeiten wurden nicht besonders angeführt.

1. Alcock, N. H., On the Vascular System of the Chiroptera. Part I. Thoracic Vessels of Pteropus medius; with a summary of the literature of the Chiroptera. Proceedings of the Zoological Society, London 1898.
2. Baer, K. E. v., Über das Gefäss-System des Braunfisches, Nova Acta Academiae Caes. Leop.-Carol. naturae curiosorum, Breslau u. Bonn, Bd. XVII, 1835.
3. Barkow, J. K., Disquisitiones circa originem et decursum arteriarum mammalium, Lipsiae 1829.
4. Beauregard, H., Le canal carotidien des Roussettes, Comptes rendus de la Société de Biologie 1892.
5. — Recherches sur l'appareil auditif chez les Mammifères, I, Journal de l'Anat. et de la Phys., Bd. XXIX, 1893.
6. Berlinerblau, Fanny, Über den direkten Übergang von Arterien in Venen, Archiv v. Reichert und Du Bois-Reymond (für Anat. u. Phys.), 1875. (Bes. abgedruckt als Dissertation.)
7. Blasius, J. H., Naturgeschichte der Säugetiere Deutschlands, Braunschweig 1857.
8. Born, G., Beiträge zur Entwickelungsgeschichte des Säugetierherzens, Archiv f. mikrosk. Anatomie, Bd. XXXIII, 1889.

8a. Cope, eine mir im Originale nicht zugängliche Abhandlung über das Foramen jugulare spurium (Launay [43] citiert: Read before the American Philosophical Society, 6. Febr. 1880).

9. Ebner, V. v., Über klappenartige Vorrichtungen in den Arterien der Schwellkörper. Anat. Anz., Ergänzgsheft zu Bd. XVIII, 1900.
10. Eggeling, H., Zur Morphologie der Dammmuskulatur. Morphol. Jahrb., Bd. XXIV, 1896.
11. Ellenberger und Baum, Systematische und topographische Anatomie des Hundes, Berlin 1891.

12. Ercolani, Dei tessuti e dei organi erettili, Memorie dell' Accademia delle scienze di Bologna, ser. 2, Bd. VIII. Im Original nicht zugänglich.
13. Ernst, P., Unpaariger Ursprung der Interkostal- und Lumbalarterien aus der Aorta. Zeitschr. f. Morphol. u. Anthropol., Bd. I, 1899.
14. Franck, L., Handbuch der Anatomie der Haussäugetiere, III. Auflage von P. Martin, Stuttgart 1894.
15. Frankl, O., Beiträge zur Lehre vom Descensus testiculorum. Sitzgsber. der kais. Akad. der Wiss., Wien, Bd. CIX, 1900.
16. Gaupp, E., 3. Auflage von A. Eckers Anatomie des Frosches, Braunschweig 1896.
16a. — Das Chondrocranium von Lacerta agilis. Anat. Hefte. Heft 49, 1900.
17. Gérard, G., a) Les canaux anastomotiques artério-veineux chez l'homme et chez le singe, Archives des Sciences médicales, Bd. I, 1896. — b) Les anastomoses directes entre les artères et les veines. (Referat). Ibid. Bd. II, 1897.
18. Gilbert, Th., Das os priapi der Säugetiere, Morpholog. Jahrbuch, Bd. XVIII, 1892.
19. Grosser, O., Über die Persistenz der linken Sinusklappe an der hinteren Hohlvene bei einigen Säugetieren, Anatom. Anzeiger, Bd. XII, 1896.
20. —, Mikroskopische Injektionen mit Eiweiss-Tusche, Zeitschrift f. wiss. Mikroskopie, Bd. XVII, 1900.
21. — Zur Anatomie der Nasenhöhle und des Rachens der einheimischen Chiropteren, Morpholog. Jahrbuch, Bd. XXIX, 1900.
22. Grosser und Brezina, Über die Entwickelung der Venen des Kopfes und Halses bei Reptilien, Morpholog. Jahrbuch, Bd. XXIII, 1895.
23. Hochstetter, F., Über eine Modifikation der Schiefferdecker schen Celloidinkorrosionsmasse, Anat. Anz. Bd. I, 1886.
24. — Über die ursprüngliche Hauptschlagader der hinteren Gliedmasse des Menschen und der Säugetiere, nebst Bemerkungen über die Entwickelung der Endäste der Aorta abdominalis, Morpholog. Jahrbuch, Bd. XVI, 1890.
25. — Über die Entwickelung der Arteria vertebralis beim Kaninchen, nebst Bemerkungen über die Entstehung der Ansa Vieussenii, ibid.
26. — Über die Entwickelung der Extremitätenvenen bei den Amnioten, ibid. Bd. XVII, 1891.
27. — Beiträge zur Entwickelungsgeschichte des Venensystemes der Amnioten. III. Säuger. ibid. Bd. XX, 1893.
28. — Beiträge zur Anatomie und Entwickelungsgeschichte des Blutgefässsystemes der Monotremen, in Semon, Zoolog. Forschungsreisen. II, 1896.
28a. — Ein Beitrag zur vergleichenden Anatomie des Venensystems der Edentaten, Morphol. Jahrb. Bd. XXV, 1898.
29. Hofmann, M., Zur vergleichenden Anatomie der Gehirn- und Rückenmarksarterien der Vertebraten, Zeitschrift für Morphologie und Anthropologie, Bd. II, 1900.
30. Holl, M., a) Zur Homologie der Muskeln des Diaphragma pelvis, b) Zur Morphologie und Phylogenie der Muskeln des Beckenausganges des Menschen, Anat. Anz., Bd. X und XII, 1895 und 1896.

31. Hoyer, H., a) Über unmittelbare Verbindungen zwischen Arterien und Venen, Denkschriften der Warschauer ärztlichen Gesellschaft, Warschau 1873 (Polnisch). b) Über die unmittelbare Verbindung zwischen Arterien und Venen, Tageblatt der Naturforscherversammlung Leipzig 1872. (Beide Arbeiten nach den Autorreferaten in den Jahresberichten für Anatomie und Physiologie, Bd. II.) — c) Über unmittelbare Einmündung kleinster Arterien in Gefässäste venösen Charakters. Archiv f. mikroskopische Anatomie. Bd. XIII, 1877.
32. Humphry, G. M., The myology of the limbs of Pteropus, Journal of Anat. and Phys., Bd. III, 1869.
33. Hyrtl, J., Vergleichend anatomische Untersuchungen über das innere Gehörorgan des Menschen und der Säugetiere, Prag 1845.
34. — Anatomical Notes. 8. On the Radial Artery in the Cheiroptera, Natural History Review, London 1862.
35. — Beiträge zur vergleichenden Angiologie, V. das arterielle Gefässsystem der Edentaten, Denkschriften der kais. Akademie der Wissenschaften, Wien, Bd. VI, 1854.
36. — Neue Wundernetze und Geflechte bei Vögeln und Säugetieren, ibid. Bd. XXII, 1864.
37. Joessel-Waldeyer, Lehrbuch der topographisch-chirurgischen Anatomie, Bd. II, Bonn 1899.
38. Jones, Th. Wharton, On Rhythmical Contractility of Veins of the Bat, Philosophical Transactions R. Soc., London, Bd. CXLII, 1852.
39. — Microscopical characters of the rhythmically contractile muscular coat of the veins of the web of the Bat's wing, Abstract in Proceed. Roy. Soc. London 1868.
40. Krause, W., Die Anatomie des Kaninchens, Leipzig 1884.
41. Lartschneider, J., Zur vergleichenden Anatomie des Diaphragma pelvis, Sitzungsberichte der kais. Akademie der Wissenschaften, Wien, Bd. CIV, 1895.
42. — Die Steissbeinmuskeln des Menschen und ihre Beziehungen zum M. levator ani und zur Beckenfascie, Denkschriften der kais. Akademie der Wissensch., Wien, Bd. LXII, 1895.
43. Launay, P., Veines jugulaires et artères carotides chez l'homme et les animaux supérieurs, Paris 1896.
44. Leche, W., Säugetiere in: Bronns Klassen und Ordnungen des Tierreiches, Leipzig 1874 ff.
45. — Zur Anatomie der Beckenregion bei Insektivoren. K. Svenska Vetensk. Akad's Handlingar, Bd. XX., Stockholm 1882.
46. Leydig, F., Lehrbuch der Histologie, Frankfurt a. M., 1857.
47. Luchsinger, B., Von den Venenherzen in der Flughaut der Fledermäuse, Archiv f. d. ges. Physiologie, Bd. XXVI, 1881.
48. Luschka, H., Das Foramen jugulare spurium und der Sulcus petrososquamosus des Menschen, Zeitschrift für rationelle Medizin, III. Reihe, VII. Band, 1859.
49. — Die Venen des menschlichen Halses, Denkschriften der kais. Akademie der Wissensch., Wien. Bd. XX, 1862.

50. Macalister, A., The Myology of the Cheiroptera, Philosophical Transactions R. Soc. London, Bd. CLXII, 1872.
51. Maisonneuve, P., Traité de l'ostéologie et de la myologie du Vespertilio murinus, Paris 1878.
52. Marshall Hall, Artikel Hibernation, in Todd's Cyclopaedia of Anat. and Phys., Bd. II, London 1836/9.
53. Meckel, J. F., System der vergleichenden Anatomie, Bd. V, Halle 1831.
54. Müller, H., Über den unmittelbaren Übergang der Arteria radialis in die Vena cephalica bei Fledermäusen, Würzburger naturwissenschaftliche Zeitschrift, Bd. III, 1863. (Im Orginale nicht zugänglich.)
55. Narath, A., Der Bronchialbaum der Säugetiere und des Menschen. Eine vergleichend-anatomische und entwickelungsgeschichtliche Studie. Bibliotheca medica, A, Bd. III, 1900.
56. Oppel, A., Lehrbuch der vergleichenden mikroskopischen Anatomie der Wirbeltiere. I. Der Magen. II. Der Darm. Jena, 1896, 1898.
57. Otto, A. G., De animalium quorundam per hiemem dormientium vasis cephalicis et aure interna, Nova Acta physico-med. Acad. Caes. Leop.-Car. Naturae curiosorum, Bd. XIII, 1826.
58. Owen, R., On the Anatomy of Vertebrates, III. Mammals, London 1868.
59. Paget, Lectures on Inflammation, Medical Gazette, Bd. XLV. Citiert nach Owen [58]).
60. Parker, G. H. und Tozier, C. H., The Thoracic Derivates of the Postcardinal Veins in Swine, Bulletin of the Mus. of Comp. Zool., Harvard College, Cambridge, Mass., Bd. XXXI, 1898.
61. Rathke, H., Über die Carotiden der Schlangen. Denkschriften der kais. Akademie der Wissensch., Wien, Bd. XI, 1856.
62. — Untersuchungen über die Entwickelung und den Körperbau der Krokodile. Braunschweig 1866.
63. Rex, H., Zur Morphologie der Säugetierleber, Morpholog. Jahrbuch, Bd. XIV, 1888.
64. Robin, A., Recherches anatomiques sur les mammifères de l'ordre des Chiroptères, Annales des Sciences Nat., 6ème Série, T. XII, 1881. Wieder abgedruckt in Bibliothèque de l'école des hautes études, section des sciences nat., T. XXV.
65. Roese, C., Beiträge zur vergleichenden Anatomie des Herzens der Wirbeltiere, Morphol. Jahrbuch, Bd. XVI, 1890.
66. Rüdinger, Topographisch-chirurgische Anatomie des Menschen, I. und II. Abt., Stuttgart 1873.
66a. Salvi, G., Arteriae superficiales e Arteriae comitantes della estremità inferiore. Monitore zoologico Italiano. Vol. X, 1899.
67. Salzer, H., Über die Entwickelung der Kopfvenen des Meerschweinchens. Morpholog. Jahrbuch, Bd. XXIII, 1895.
67a. Schöbl, J., Die Flughaut der Fledermäuse, namentlich die Endigung ihrer Nerven. Archiv f. mikr. Anat. Bd. VII, 1871. (Enthält eine gute

Beschreibung und Abbildung der Gefässe der Flughaut bei Vesperugo serotinus, aber ohne Nomenklatur.)

68. v. Schumacher, S., Das elastische Gewebe der Milz. Archiv f. mikrosk. Anatomie, Bd. LV, 1899.
69. Schwalbe, G., Zur Anatomie der Ureteren. Verhandlungen der anatom. Gesellschaft, Anat. Anz. 1896.
70. Tandler, J., Zur vergleichenden Anatomie der Kopfarterien bei den Mammalia, Denkschriften der kais. Akademie der Wiss, Wien, Bd. LXVII, 1898.
71. Tanja, T., Über die Grenzen der Pleurahöhlen bei den Primaten und bei einigen anderen Säugetieren, Morphol. Jahrbuch, Bd. XVII, 1891.
72. Virchow, R., Cellularpathologie, 4. Aufl., Berlin, 1871.
73. — Referat in Virchows Archiv, Bd. XXVII, 1863, S. 224.
74. Zuckerkandl, E., Zur Anatomie und Entwickelungsgeschichte der Arterien des Vorderarmes, I. und II. Teil, Anatomische Hefte von Merkel und Bonnet, Heft XI und XV (Bd. 4 u. 5), 1894 u. 1895.
75. — Zur Anatomie und Entwickelungsgeschichte der Arterien des Unterschenkels und des Fusses, Anatomische Hefte, Nr. XV, Bd. 5, 1895.
76. — Zur Anatomie von Chiromys madagascarensis, Denkschriften der kais. Akad. d. Wiss., Wien, Bd. LXVIII, 1899
77. — Zur Morphologie der Arteria pudenda interna, Sitzungsberichte der kais. Akademie der Wissensch., Wien. Bd. CIX, 1900.
78. Zumstein, J., Über die Entwickelung der Vena cava inferior bei dem Maulwurfe etc., Anatomische Hefte, Bd. X, 1898.

Erklärung der Tafelfiguren.

A. Auge.
A. a. i. Art. alveolaris inf.
A. abd. l. Art. abdominalis lateralis.
A. an. (d., s.) Art. anonyma. (dext., sin.)
A. aud. i. Art. auditiva int.
A. aur. a. Art. auricularis ant.
A. aur. p. Art. auricularis post.
A. b. Art. brachialis.
A. bic. Art. bicipitalis.
A. bucc. Art. buccinatoria.
A. c. c. Art. carotis comm.
A. c. e. Art. carotis ext.
A. c. i. Art. carotis int.
A. caud. Art. caudalis (propria).
A. caud. l. Art. caudalis lateralis.
A. ce. a. Art. cerebri ant.
A. ce. p. Art. cerebri post.
A. cer. i. Art. cerebelli inferior.
A. cer. s. Art. cerebelli superior.
A. cerv. Art. cervicalis.
A. ci. i Art. circumflexa ilium superficialis.
A. cil. c. Art. ciliaris communis.
A. co. p. Art. communicans posterior.
A. coll. rad. Art. collateralis radialis.
A. coll. u. Art. collateralis ulnaris.
A. cor. d., s. Art. coronaria cordis dext., sin.
A. cr. Art. cruralis.
A. cuc. Art. cucullaris.
A. cy. Art. cystica.
A. d. p. Art. dorsalis penis.
A. ep. i. Art. epigastrica inf.
A. ep. s. Art. epigastrica sup.
A. epipl. Art. epiploica.
A. g.-e. d. Art. gastro-epiploica dextra.
A. gast. br. Art. gastrica brevis.
A. gast. d., s. Art. gastrica dext., sin.
A. gl. h. d. Art. glandulae hibernalis dorsalis.
A. glut. Art. glutaea (sup.)
A. haem. i. Art. haemorrhoidalis inferior.
A. i.-l. Art. iliolumbalis.
A. int. comm. X. Art. intercostalis communis decima.
A. int. s. Art. intercostalis suprema.
A. into. Art. interossea.
A. io. Art. infraorbitalis.
A. isch. Art. ischiadica.
A. l. Art. lingualis.
A. lar. Art. laryngea.
A. lumb. d. l. Art. lumbalis descendens lateralis.
A. lumb. d. m. Art. lumbalis descendens medialis.
A. mamm. e., i. Art. mammaria ext., int.
A. marg. Art. marginalis propatagii.
A. max. e., i. Art. maxillaris ext., int.
A. med. Art. mediana.
A. nutr. hum. Art. nutritia humeri.
A. o. Art. ophthalmica.
A. Ob. primitive Arterie des Oberkiefers.

A. oes. Art. oesophagea.
A. ovar. Art. ovarica.
A. p. Art. pulmonalis.
A. p.-d. i., s. Art. pancreatio - duodenalis inf., sup.
A. pal. Art. palatina.
A. ph. a. Art. pharyngea ascendens.
A. phren. i. d. Art. phrenica inferior dextra.
A. phren. i. s. Art. phrenica inf. sin.
A. phren. med. Art. phrenica media.
A. prof. p. Art. profunda penis.
A. rad. Art. radialis.
A. rad. acc. Art. radialis accessoria.
A. rad. s. Art. radialis superficialis.
A. ren. Art. renalis.
A. s. Art. saphena.
A. s.-h. Art. sterno-hyoidea.
A. s. i. Art. spermatica interna.
A. s. l. Art. surae lateralis.
A. scl. Art. subclavia.
A. sm. Art. submentalis.
A. so. Art. supraorbitalis.
A. sp. a. Art. spinalis anterior.
A. st. Art. stapedia.
A. suprasc. Art. suprascapularis.
A. te. p. Art. temporalis posterior.
A. te. pr. Art. temporalis profunda.
A. th.-d. Art. thoraco-dorsalis.
A. thor. a. Art. thorac. anterior.
A. thor. l. Art. thorac. lateralis.
A. tib. a., p. Art. tibialis ant., post.
A. uln. Art. ulnaris.
A. up. Art. uropatagialis.
A. ur.-g. Art. urethrogenitalis.
A. ur.-p. Art. urethroprostatica.
A. ur.-v. Art. urethrovaginalis.
A. ut.-ov. Art. utero-ovarica.
A. ut.-v. Art. utero-vaginalis.
A. v. Art. vertebralis.
A. ves. Art. vesicalis.
A. ves.-gen. Art. vesico-genitalis.
An. av. Anastomosis arterio-venosa.
Ao. Aorta.
B. ty. Bulla tympanica.
Bw. Brustwirbel.
C 1-7. Nervi cervicales.
Ca. nph. Cavum nasopharyngeum.
Ca. ty. Cavum tympani.
Cart. pal. Cartilago palatina.
Cb. Carotisbogen.
Clav. Clavicula.
Corp. Pac. Corpusculum Pacini.
D. C. Ductus Cuvieri.
Diaphr. Diaphragma.
Duod. Duodenum.
Em. occ. Emissarium occipitale.
Em. sph. Emissarium sphenoidale.
Flocc. Flocculus (cerebelli).
For. ov. Foramen ovale.
Gf. Gefässfalte (am Duodenum).
Gl. C. Glandula Cowperi.
Gl. hib. Glandula hibernalis.
Gl. sm. Glandula submaxillaris.
Gl. sr. Glandula suprarenalis.
Hep. Hepar.
Hum. Humerus.
Jb. Wurzel des Jochbogens und der Gelenkfläche f. d. Unterkiefer.
Kw. Kreuzwirbel.
L. Lien.
L. u Ligamentum umbilicale.
Lm. Längsmuskulatur.
Lob. c. Lobus centralis hepatis.
Lob. caud. Lobus caudatus hepat.
Lob. d. Lobus dexter hepat.
Lob. sin. Lobus sinister hepat.
Lob. infrac. Lobus infracardiacus pulmonis.
Lw. Lendenwirbel.
M. c.-f. Musc. caudofemoralis.
M. cor.-c. Musc. coraco-cutaneus.
M. dig. Musc. digastricus.
M. i.-c. Musc. ischiocaudalis.
M. i.-f. Musc. ischiofemoralis.
M. lev. a. Musc. levator ani.
M. o.-p. Musc. occipito-pollicalis.
M. pest. m. Musc. pectoralis maior.
M. p.-c. Musc. pubocaudalis.
M. pt. e. Musc. pterygoideus ext.
M. pt. i. Musc. pterygoideus int.
M. scal. Musc. scalenus.

M. temp. Musc. temporalis.
Mand. Mandibula.
Med. Mediastinum (postaorticum).
Memb. ty. Membrana tympani.
Mes. Mesenterium.
Musc. muc. Muscularis mucosae.
N. acc. Nervus accessorius.
N. c. 1-9. Nervi cervicales.
N. cut. s. l. Nervus cutaneus surae lateralis.
N. crur. Nervus cruralis.
N. fac. Nervus facialis.
N. isch. Nervus ischiadicus.
N. ling. Nervus lingualis.
N. ma. Nervus maxillaris.
N. med. Nervus medianus.
N. opt. Nervus opticus.
N. per. Nervus peroneus.
N. phren. Nervus phrenicus.
N. rad. Nervus radialis.
N. s. Nervus saphenus.
N. u. Nervus ulnaris.
N. vag. Nervus vagus.
Os pter. Os pterygoideum.
P. Pulmo.
Phal. I, II. Phalangen des Daumens.
Pl. d. Plica diaphragmatica (Ligament suspenseur de la glande sexuelle Robin).
Pl. nph. Plexus nasopharyngeus.
Plex. cav. Plexus cavernosus.
Py. Pylorus.
R. ethm. a. ce. p. Ramus ethmoidalis art. cerebri post.
R. i. a. st. Ramus inferior art. staped.
R. men. Ramus meningeus art. staped.
R. orb. Ramus orbitalis art. maxill. int.
R. pect. a. cerv. Ramus pectoralis art. cervicalis.
R. Rv. Radiale Randvene.
R. s. a. st. Ramus superior art. stapediae.
R. ssc. Ramus subscapularis.
R. ves. v. sp. i. Ramus vesicalis ven. sperm. int.
Ram. nutr. Ramus nutritius (phalangis I. pollicis).
Rect. Rectum.
Rm. Ringmuskulatur.
S. s. Sinus sagittalis.
Scap. Scapula.
Sin. cav. Sinus cavernosus.
Sin. intc. Sinus intercavernosus.
Sin. p.-b. Sinus petro-basilaris.
Sin. pl. Sinus pleurae.
Sin. s. Sinus sagittalis.
Sin. sig. Sinus sigmoideus.
Sin. sph. Sinus sphenoidalis.
Sin. tr. Sinus transversus.
Sin. tr. ant. Sinus transversus anterior.
Sin. tr. ant. dipl. Sinus transversus anterior diploicus.
Sin. tr. dipl. Sinus transversus diploicus.
Sy. o. i. Symphysis ossium ischii.
Sy. o. p. Symphysis ossium pubis.
T. m. e. p. Tendo musc. ext. pollic.
T. m. fl. p. Tendo musc. flex. pollic.
Te. Testis.
U. Rv. Ulnare Randvene.
Ung. Unguis.
Ur. Ureter.
V. abd. lat. Vena abdominis lateralis.
V. az. Vena azygos.
V. c. a. d., s. Vena cava anterior dext., sin.
V. c. l. Vena capitis lateralis.
V. c. p. Vena cava posterior.
V. ca. a. Vena cardinalis anterior.
V. ca. p. Vena cardinalis posterior.
V. ceph. Vena cephalica.
V. cord. med. Vena cordis media.
V. ep. s. Vena epigastrica superfic.
V. f. pt. Vena fossae pterygoideae.
V. fac. a. Vena facialis anterior.
V. g.-e. d. Vena gastro-epiploica dextra.
V. gast. d., s. Vena gastrica dext., sin.
V. gast. br. Vena gastrica brevis.
V. haz. Vena hemiazygos.
V. io. Vena infraorbitalis.
V. j. e. Vena jugularis externa.
V. j. i. Vena jugularis interna.
V. K. Vene der Kiemenbogen.
V. l. Vena lingualis.

V. lien. Vena lienalis.
V. m. ce. Vena magna cerebri.
V. m. co. Vena magna cordis.
V. marg. ut. Vena marginalis uteri.
V. mes. i. Vena mesenterica inf.
V. mes. s. Vena mesenterica sup.
V. ovar. Vena ovarica.
V. p.-d. i., s. Vena pancreatico-duodenalis inf., sup.
V. p. v. s. Vena posterior ventriculi sinistri.
V. pud. e. Vena pudenda externa.
V. rph. a. Vena retropharyngea ascendens.
V. sm. Vena submentalis.
V. tr. rph. Vena transversa retropharyngea.
V. thyr. Vena thyreoidea.
V. up. Vena uropatagialis.
V. vent. d. Vena ventriculi dextri (cordis).
V. vert. Vena vertebralis.
Vent. Ventriculus.
Ves. Vesica urinaria.
Ves. fel. Vesica fellea.
Ves. sem. Vesicula seminalis.
Vert. colli Vertebra colli.
Vert. lumb. Vertebra lumbalis.
I—XII die Hirnnerven

Fig. 1, 2, 4—35, 38, 39 nach Injektionspräparaten (Kadyische Barytmasse).

Tafel XIII/XIV.

Fig. 1. Herz (rechte Seite) und rechte Lunge von Vesperugo noctula. Verg. $2^1/_2$.

Fig. 2. Herz (linke Seite) und linke Lunge von Vesperugo noctula. Verg. $2^1/_2$.

Fig. 3. Herz von Pteropus edulis, mit Talg injiziert und nach dem Trocknen in Xylol vom Talg befreit. Nat. Gr.

Fig. 4. Verzweigung der A. carotis externa von Vespertilio murinus. Aufsteigender Unterkieferast und Gland. parotis reseziert, der äussere Gehörgang durchtrennt. Verg. $2^1/_2$.

Fig. 5. Schädelbasis von Vesp. mur. von aussen. Jochbogen, Bulla tympanica, weicher Gaumen reseziert, ebenso Teile des Alveolarfortsatzes und des Os pterygoideum. Verg. $2^1/_4$.

Fig. 6. Medianer Sagittalschnitt durch den Schädel von Vesp. mur. Gehirn, Zunge, Kehlkopf und Pharynx entfernt. Verg. 2.

Fig. 7. Medianer Sagittalschnitt durch die Zunge von Vesp. mur Verg. 3.

Fig. 8—11. Gehirn von Vesp. mur. Verg. 3.

Fig. 12. Frontalschnitt durch den Schädel von Vesp. mur., vordere Hälfte mit der Lamina cribrosa. Gehirn entfernt. Verg. 3.

Fig. 13. Dasselbe Präparat von Vesperugo serotinus. Verg. 3.

Fig. 14. Kopf von Rhinolophus ferrum equinum von der ventralen Seite. Bulla tympanica entfernt, Mm. pterygoidei vom Unterkiefer abgelöst. Verg. $2^3/_4$.

Fig. 15. Art. subclavia und axillaris von Vesp. mur. Clavicula und Musc. scalenus anterior reseziert, Musc. pectoralis maior zurückgeschlagen. Verg. 2.

Tafel XV/XVI.

Fig. 16. Art. subclavia und axillaris von Pteropus (Edwardsii?). Clavicula und Musc. pectoralis maior zurückgeschlagen, Sternum reseziert. Verg. $1^1/_2$.

Fig. 17. Obere Extremität von Vespertilio murinus. Verg. $^7/_8$.

Fig 18. Obere Extremität von Rhinolophus hipposideros. Musc. pectoralis maior und Mamma zurückgeschlagen, Musc. pronator teres reseziert. Verg. $2^1/_2$.

Fig. 19. Rete carpi von Rhinolophus ferrum equinum. Verg. 2.

Fig. 20. Hinteres Mediastinum und Retroperitonealraum von Vespertilio murinus ♀. Uterus amputiert. Exemplar mit zwölf Rippen. Wirbelsäule gestreckt, Aorta abgezogen. Verg. 2.

Fig. 21. Interkostalarterien (rechts) von Vesp. mur. Elf Rippen (wie normal). Verg. 2.

Fig. 22. Interkostalarterien (links), Art. mammaria, V. mammaria und hemiazygos von Vesp. mur. Die Rippen (in der Zeichnung) etwas gestreckt. Verg. 2.

Fig. 23. Schema der Interkostalarterien und -venen bei Vesperugo noctula.

Fig. 24. Diaphragma von Vespertilio murinus. Kraniale Fläche. Verg. $2^1/_2$.

Tafel XVII/XVIII.

Fig. 25. A. coeliaca von Vespertilio murinus. Lobus caudatus der Leber abgetragen. Verg. $2^1/_2$.

Fig. 26. A. coeliaca von Vesperugo noctula. Magen und Duodenum emporgeschlagen. Verg. $2^1/_2$.

Fig. 27. A. mesenterica superior und inferior von Vesp. noct. Die zweite Anastomosenreihe (an der linken Seite des Darmes, vergl. Tafel VIII., Fig. 38) ist verdeckt. Verg. $2^1/_2$.

Fig. 28. Beckengefässe von Vesp. noct. ♂. Symphyse gespalten, linkes Hüftbein nach Abtrennung des Corpus cavernosum penis und der Urogenitalmuskulatur zurückgebogen. Hinter der A. und dem N. ischiad. ist der Musc. glutaeus maximus sichtbar. Verg. 4.

Fig. 29. Retroperitonealraum und Beckengefässe von Vesp. noct. ♀. Symphyse gespalten, linkes Hüftbein zurückgebogen; Lig. uteri teres, Musc. levator ani, ileo- und pubocaudalis, caudofemoralis durchschnitten. Verg. 3.

Fig. 30. Beckengefässe von Pteropus (Edwardsii?). Scham- und Sitzbeinsymphyse durchtrennt, rechtes Hüftbein zurückgebogen. Musc. ischiofemoralis und ischiocaudalis rechterseits durchschnitten. Verg. $1^1/_2$.

Fig. 31. Rechte hintere Extremität von Vespertilio murinus. Ansicht von der Ventralseite. Verg. $1^1/_2$.

Fig. 32. Dieselbe Extremität von der Dorsalseite. Verg. $1^1/_2$.

Fig. 35. Venen der ventralen Kehlkopfseite bei Vesperugo noctula. Verg. $2^1/_2$.

Tafel XIX/XX.

Fig 33. Venae jugulares von Vespertilio murinus. Musc. sternocleidomastoideus durchschnitten und zurückgeschlagen, vorderer Lappen der dorsalen Winterschlafdrüse beiseite geschoben. Verg. $1^3/_4$.

Fig. 34. Venen an der Aussenfläche der Schädelbasis bei Vesperugo noctula. Unterkiefer links am Abgange des aufsteigenden Astes reseziert, rechts exartikuliert; harter Gaumen links, Jochbogen beiderseits reseziert; Zunge, Kehlkopf und Pharynx entfernt. Verg. $2^1/_2$.

Fig. 36. Arterien und venöse Sinus der Schädelbasis von Vesperugo noctula (nach zwei Präparaten kombiniert). Celloidininjektion nach Hochstetter, kalte Maceration. Verg. $4^3/_4$.

Fig. 37. Schädeldach nach derselben Methode. Verg. $4^3/_4$.

Fig. 38. Vena portae von Vesperugo noctula. Magen und Duodenum emporgeschlagen. Verg. $2^1/_2$.

Fig. 39. Magen- und Milzgefässe von Pteropus edulis. Magen emporgeschlagen, das grosse Netz abgetragen. Verg. $1^1/_2$.

Fig. 40. Querschnitt des Duodenum von Vesperugo noctula. Verg. 15.

Fig. 43. Längsschnitt durch den Stamm von Vesperugo noctula. Alkohol, Chromsäure-Salzsäure. Nat. Gr.

Fig. 44. Längsschnitt durch den Stamm von Rhinolophus hipposideros. Nat. Gr.

Fig. 45. Querschnitt durch vierten Halswirbel und Schultergelenk von Vespertilio murinus. Injektion der Arterien mit gelber Teichmann-Masse. Alkohol, Chromsäure-Salzsäure. Nat. Gr.

Fig. 46. Querschnitt durch Pleurasinus und Abdomen von Vesperugo noctula in der Höhe des ersten Lendenwirbels. Alkohol, Chromsäure-Salzsäure. Nat. Gr.

Fig. 47. Querschnitt durch den zweiten Lendenwirbel und die Endteilung der Aorta bei Rhinolophus hipposideros. Aus einer Schnittserie. Injektion mit Eiweiss-Tusche. Verg. 10.

Tafel XXI/XXII.

Fig. 41. Kavernöses Gewebe im Sulcus tympanicus bei Vesperugo noctula. Injektion Eiweiss-Tusche. Verg. 100.

Fig. 42. Sinus transversus anterior bei Rhinolophus hipposideros. Aus einer Schnittserie. Injektion mit Eiweiss-Tusche. Verg. 30.

Fig. 48. Gefässe und Nerven des Kopfes bei einem Embryo (II, $6^1/_4$ mm Scheitel-Steisslg.) von Rhinolophus hipposideros. Pauskonstruktion nach einer Sagittalserie. Verg. 40.

Fig. 49. Arterien und Nerven des Kopfes bei einem Embryo (I, $9^1/_4$ mm Scheitel-Steisslänge) von Vespertilio murinus. Projektion auf die mediane Sagittalebene, aus einer Frontalserie konstruiert. Verg. 30.

Tafel XXIII/XXIV.

Fig. 50. Schnitt durch die arteriovenöse Anastomose am Daumen von Rhinolophus ferrum equinum, parallel zur Vola manus. Injektion Eiweiss-Tusche. Färbung nach van Gieson. Verg. 100.

Fig. 51. Schnitt aus derselben Serie, vier Schnitte (à 15 μ) weiter palmarwärts.

Fig. 52. Aus derselben Serie, wieder vier Schnitte weiter palmarwärts.

Fig. 53. Querschnitt durch den linken Daumen von Rhinolophus hipposideros, unterhalb der arterio-venösen Anastomose. Injektion Eiweiss-Tusche. Färbung nach van Gieson. Verg. 100.

Fig. 57. Querschnitt durch den rechten Daumen eines Embryo (16 mm Scheitelsteisslänge) von Vesperugo pipistrellus, in der Region der späteren arterio-venösen Anastomose. Verg. 100.

Fig. 58. Querschnitt durch den linken Daumen von Cynonycteris sp. (Ansicht des Schnittes von der proximalen Seite) innerhalb der Endphalanx. Verg. 15.

Fig. 59. Markraum der in Fig. 58 abgebidleten Endphalanx. Verg. 45.

Tafel XXV.

Fig. 54. Längsschnitt durch den rechten Daumen von Vesperugo noctula (Injektion Eiweiss-Tusche) parallel zur Vola manus. 34. Schnitt der Serie. Färbung nach van Gieson. Schnittdicke 15 μ. Verg. 30.

Fig. 55. 42. Schnitt derselben Serie (gegen das Dorsum fortschreitend).

Fig. 56. 46. Schnitt derselben Serie. Die arterio-venöse Anastomose.

Inhaltsverzeichnis.

Seite

Einleitung; Material und Methode 205

Das Herz 208

A. Mikrochiroptera 208

B. Makrochiroptera 214

Lage des Herzens 215

Gefässe des Herzens 216

Gefässe des Lungenkreislaufes 218

I. Arteria pulmonalis 218

A. Mikrochiroptera 218

B. Makrochiroptera 220

C. Übersicht 221

II. Venae pulmonales 222

Gefässe des Körperkreislaufes, Arterien 223

I. Arcus aortae und seine Äste 223

a. Arteria carotis communis 225

A. Mikrochiroptera 228

1. Vespertilioniden 228

2. Rhinolophiden 235

3. Entwickelung der Kopfarterien bei Mikrochiropteren . . 238

B. Makrochiroptera 251

C. Zusammenfassung 257

b. Arteria subclavia 258

A. Mikrochiroptera 258

Vespertilioniden 258

Rhinolophiden 262

B. Makrochiroptera 263

Seite
A. brachialis 264
A Mikrochiroptera 264
Vespertilioniden 266
Rhinolophiden 270
Entwickelung der Arterien der vorderen Extremität . . . 272
B. Makrochiroptera 274
II. Aorta thoracalis 276
A. Mikrochiroptera 276
B. Makrochiroptera 281
III. Aorta abdominalis 282
A. Mikrochiroptera 282
Vespertilioniden 283
Rhinolophiden 288
B. Makrochiroptera 288
IV. Endteilung der Aorta 291
1. Die Beckenmuskulatur der Chiropteren 291
A. Mikrochiroptera 292
Vespertilioniden 292
Rhinolophiden 293
B. Makrochiroptera 294
2. Die Endzweige der Aorta 296
A. Mikrochiroptera 296
Vespertilioniden 297
Rhinolophiden 305
Entwickelung der Endverzweigung der Aorta 306
B. Makrochiroptera 308
Venen des Körperkreislaufes 316
I. Gebiet der vorderen Hohlvenen 316
1. Venen des Kopfes und Halses 317
A. Mikrochiroptera 317
Vespertilioniden 317
Rhinolophiden 325
Entwickelung der Kopfvenen 330
B. Makrochiroptera 334
2. Vena subclavia und ihre Wurzeln 335
A. Mikrochiroptera 335
Vespertilioniden 335
Rhinolophiden 337
Entwickelung der Venen der vorderen Extremität 338
B. Makrochiroptera 341

Seite

3. Vena azygos und hemiazygos. Die Wirbelvenen 342
A. Mikrochiroptera 342
Vespertilioniden 342
Rhinolophiden 342
Entwickelung der V. azygos 347
B. Makrochiroptera 347

II. Gebiet der hinteren Hohlvene 349

A. Mikrochiroptera 349
1. Venen der hinteren Extremität 349
Vespertilioniden 350
Rhinolophiden 351
Entwickelung der Venen der hinteren Extremität 354
2. Der intraabdominelle Teil der hinteren Hohlvene 354
Vespertilioniden 356
Rhinolophiden 360
Entwickelung der hinteren Hohlvene 361
B. Makrochiroptera 366

III. Vena portae 369

A. Mikrochiroptera 369
B. Makrochiroptera 371

Arterio-venöse Anastomosen 372
A. Mikrochiroptera 375
B. Makrochiroptera 379
Wirkungsweise der Anastomosen 381
Bedeutung der Anastomosen für den Organismus 385

Schlussbetrachtungen 388
Nachtrag 408

Litteraturverzeichnis 410
Erklärung der Tafelfiguren 415

Aus dem anatomischen Institut zu Giessen.

RUHENDE UND THÄTIGE MUSKELZELLEN IN DER ARTERIENWAND.

VON

B. HENNEBERG,

GIESSEN.

Mit 4 Figuren auf Tafel XXVI.

Bei der Untersuchung der Carotiden des Rindes beobachtete ich vor einigen Jahren, dass die glatten Muskelzellen der Media in zwei in ihren Extremen recht verschiedenen Formen auftreten, wie dies am deutlichsten an gefärbten Schnittpräparaten die quergetroffenen Muskelzellen zeigen. Es weisen nämlich die einen Muskelzellen einen grösseren, rundlichen, schwächer gefärbten Querschnitt mit feiner Punktierung auf, während die anderen einen kleineren, polygonalen, stärker färbbaren, ohne Struktur darbieten. Bei eingehenderen Studien über die glatte Muskulatur fand ich dann, dass eine ähnliche Erscheinung bereits von einigen Autoren beobachtet war. Da diese aber entweder keine Erklärung für diesen Befund geben, oder aber es sich bei genauerer Untersuchung zeigt, dass jenen in Wirklichkeit eine andere Erscheinung als die hier zu schildernde vorgelegen hat, so sei in folgendem auf diesen Gegenstand näher eingegangen.

Barfurth bildet in seiner Untersuchung über die Intercellularbrücken einen Querschnitt durch die Darmmuskulatur der Katze ab, auf dem sich helle und dunkle Zellquerschnitte finden, die er in der Figurenerklärung auch als solche bezeichnet, ohne jedoch auf diese Thatsache näher einzugehen. v. Klecki stellt ebenfalls in der quersgeschnittenen Längsmuskulatur des kontrahierten Dünndarms vom Hunde und in der quergeschnittenen Ringmuskulatur des kontrahierten Kolons der Katze zwei verschiedene Arten von Zellquerschnitten dar, die er als

„hell und dunkel gefärbte" bezeichnet. Ausserdem erwähnt v. Kl e c k i im Text zu wiederholten Malen bei der Schilderung von Darmschnitten von Katze und Hund diese verschiedene Intensität der Färbung, ohne jedoch über die Gestalt der beiden Zellarten etwas auszusagen. Auch er lässt diesen Gegenstand unerörtert. Während in B a r f u r t h s Figuren die Form der beiden Arten von Muskelzellenquerschnitten keinen Unterschied darbietet, fällt bei v. K l e c k i s Reproduktion sofort auf, dass die dunkel gefärbten meist kleiner sind als die hellen, und dass erstere unregelmässig polygonal, die letzteren aber rundlich sind.

Eingehend behandelt J o s e p h S c h a f f e r (l. c. S. 223) eine hier zu berücksichtigende Erscheinung, die er als Verdichtungsknoten bezeichnet, ein Name, der den Gegenstand vorzüglich kennzeichnet. Hierunter versteht er die zuweilen zu beobachtenden knotenartigen Anschwellungen im Verlauf einer glatten Muskelfaser. Dieselben können sich in grösserer Anzahl an einer Faser finden. An solchen Stellen sind die Fasern gegenüber den anderen Abschnitten derselben verdickt und ihr Rand vorgebuchtet. Die Verdichtungsknoten erscheinen stark glänzend, homogen, bald als dickere Knoten, bald als schmälere, quer- oder schräggestellte Bänder, die auch nur einen Teil des Faserquerschnittes betreffen können. Die Abschnitte zwischen den Knoten sind schwach lichtbrechend und meist dünner als die normalen ruhenden Fasern. Sie lassen eine deutliche fibrilläre Längsstreifung erkennen. All dieses trat an isolierten frischen Muskelfasern deutlich hervor. In breiteren Muskelbündeln fanden sich die Knoten in gleichen Höhen, sodass glänzende wellige oder gebrochene Bänder über das ganze Bündel ziehen (l. c. S. 224). Auch auf Querschnitten sind die Verdichtungsknoten zu erkennen und zwar am ungefärbten Schnitt als heller glänzende, d. h. stärker lichtbrechende, am gefärbten als stärker gefärbte Felder. An Querschnitten durch die in gesättigter Sublimatlösung fixierte Darmmuskulatur der Katze zeigten die homo-

genisierten, stärker lichtbrechenden Faserquerschnitte fast ausschliesslich die Form unregelmässiger sphärischer Polygone, während die dazwischen liegenden, schwächer lichtbrechenden und schwächer färbbaren Querschnittsfelder grösser und rundlich erschienen. Ausserdem zeigten letztere eine scharfe Punktierung als Ausdruck ihrer Zusammensetzung aus Fibrillen (l. c. S. 228). Schaffer beobachtete die Verdickungsknoten an isolierten Muskelzellen aus der Magen- und Darmwand des Pferdes und an Schnitten vom Ductus deferens des Menschen und vom Darm der Katze. Die Menge, in welcher die Verdichtungsknoten auftraten, wechselte in den verschiedenen Präparaten. Schaffer citiert sodann frühere Beobachtungen Koellikers und R. Heidenhains an glatten Muskelzellen, die dieselbe Erscheinung behandeln. Da jedoch die wiedergegebene Schilderung Schaffers von der vorliegenden Erscheinung vollständiger ist als die genannter Autoren, so ist es nicht nötig, auf jene hier näher einzugehen. Mir sind die Verdichtungsknoten in Präparaten vom Pylorus des Menschen, vom Rectum des Rindes und vom Dünndarm der Katze auf Längs- und Querschnitten begegnet.

Wie ein Vergleich meiner Schilderung von der quergeschnittenen Muskulatur der Carotis mit der von Schaffer gegebenen von der quergeschnittenen Darmmuskulatur zeigt, stimmen beide vollständig überein, und doch handelt es sich in beiden Fällen um eine ganz verschiedene Erscheinung. Bevor wir jedoch hierauf eingehen, ist einiges über unser Untersuchungsobjekt vorauszuschicken.

Gewinnung und Behandlung des Untersuchungsmaterials. Zur eingehenden Untersuchung wurde lediglich die Carotis des Rindes verwendet. Dies Gefäss ist stets leicht zu erhalten und lässt sich bequem aus der Muskulatur herausschälen. Hauptsächlich aber wurde dasselbe zur Untersuchung gewählt, weil es möglich ist, seiner sehr bald nach der Tötung

des Tieres habhaft zu werden, was für einen Teil unserer Untersuchung sehr wichtig war. In dem Giessener Schlachthause werden die Rinder fast ausnahmlos durch den Schächtschnitt getötet. Dabei werden die Carotiden durchschnitten, und die proximalen Enden derselben spritzen stark. Infolge davon sind diese sofort aufzufinden, und man kann leicht ein Stück von der Carotis abschneiden. So gelang es, bereits zwei Minuten nach Vollzug des Schächtschnittes Gefässstücke zu fixieren. Das distale Stück der Carotis ist, da es nicht spritzt und sich zwischen die durchschnittene Muskulatur zurückzieht, weniger leicht auffindbar. Kam es nicht darauf an, sofort nach der Tötung das Gefäss zu fixieren, so liess sich jedoch auch dieses distale Stück, das bis zur Teilungsstelle herauspräpariert wurde, sehr gut verwenden. Das dem Aortenbogen entspringende Anfangsstück der Carotis wurde nicht in den Bereich unser Untersuchung gezogen. Auf dieses haben unsere Angaben also keinen Bezug. Nachdem das anhaftende Fett- und Bindegewebe entfernt und das Gefäss selbst in kleine, ca. $^1/_2$ cm lange Stücke schnitten war, wozu ich mich des Rasiermessers und einer kleinen aus Kork hergestellten Schneidebank bediente, wurden die Gefässstücke fixiert.

Als Fixierungsflüssigkeiten wurden hauptsächlich Formol, Sublimat und heisses Wasser benutzt. Andere Mittel wurden öfters versucht, erwiesen sich aber als weniger zweckmässig. Die Fixierung durch Hitze wurde angewendet, da sie offenbar am schnellsten wirkt, und daher anzunehmen war, dass vorhandene Zustände auf solche Weise am sichersten erhalten blieben. Wie Vergleiche mit anders fixiertem Material zeigten, waren die dabei erhaltenen Präparate sehr brauchbar. Eingebettet wurde hauptsächlich in Paraffin und zur Kontrolle auch zuweilen in Celloidin. Von jedem Gefässstückchen wurden Quer- und Längsschnitte angefertigt; die Schnittdicke betrug 5 μ. Gefärbt wurde mit Hämalaun, van Giesons Pikrinsäure-Fuchsin, Heiden-

hains Eisenhämatoxylin und Orcein. Da die verschiedenen Präparate sehr verschiedene Bilder lieferten, deren Ursache erforscht werden musste, so war es nötig ein grosses Material zu verwenden. Ausserdem wurde eine grosse Anzahl von überlebenden Carotiden zu verschiedenen Versuchen benutzt.

Bau der Carotis. Über den Bau der Carotis des Rindes sei hier nur so viel gesagt wie zu dem Verständnis der nachfolgenden Untersuchung nötig ist. Diese betrifft ausschliesslich die Media. Dieselbe besteht zum weitaus grössten Teile aus Ringmuskulatur. Längs verlaufende Muskelzüge finden sich im Verhältnis zu jener nur ausserordentlich spärlich, sie liegen meist der Elastica interna oder der Adventitia an. Das interfascikuläre Bindegewebe (Schiefferdecker) tritt in der Media in Gestalt von Septen auf, die in den verschiedenen Schichten derselben verschieden angeordnet sind. In die äusseren dringen von der Adventitia aus Bindegewebssepten ein, die in der Querschnittsebene des Gefässes verlaufen. Durch diese werden einzelne Muskelpartien von einander getrennt, allerdings oft nur unvollkommen, da nach der Mitte der Gefässwand zu die Septen häufig verschwinden. In anderen Fällen jedoch biegen sich die inneren Strecken der Septen um und vereinigen sich mit den benachbarten. Kontrahieren sich diese Muskelgruppen, so buchten sie sich gegen die Adventitia vor. In der inneren Schicht der Media finden sich ebenfalls Bindegewebssepten, die aber im ganzen parallel zur Elastica interna verlaufen und ziemlich nahe zusammenliegen, so dass sich hier das Bindegewebe in grösserer Menge findet als in der äusseren Schicht. Die Septen der Innenschicht stehen unter einander in Verbindung, stellen also auf dem Längsschnitt durch die Gefässwand ein langgestrecktes Maschenwerk vor. Dementsprechend sind die zwischen diesen Septen liegenden Muskelbündel von geringer Breite und grösserer Höhe. Eine schmale mittlere Gegend der Media zeigt häufig

kein stärker hervortretendes Bindegewebe. Während also die Muskelfasern in der Aussenschicht zu Gebilden vereinigt sind, die sich mit Stücken von dicken Gürteln vergleichen lassen, haben die einzelnen Muskelgruppen der Innenschicht die Gestalt von Teilen eines Cylindermantels. Durch die Bindegewebssepten bekommen die einzelnen Muskelpartien eine gewisse Selbständigkeit, was, wie später gezeigt wird, bei der Thätigkeit der Muskulatur eine Rolle spielt. Diese Bindegewebssepten, die man sich jedoch nicht sehr stark ausgebildet denken darf, werden aus verfilzten Fasern gebildet. In diese sind Netze von elastischen Fasern und elastischen Membranen aber nur in mässiger Ausbildung eingelagert. Erwähnt sei endlich noch, dass die Elastica interna oft aus mehreren Blättern besteht.

Durch dies Verhalten des elastischen Gewebes unterscheidet sich die Carotis des Rindes ganz auffallend von der menschlichen. Jenes Gewebe tritt in der Rindscarotis verhältnismässig spärlich auf, in der menschlichen bildet es zahlreiche Membranen. Aus diesem Grunde wird die Carotis des Menschen zu den Arterien des elastischen Typus gezählt, während die des Rindes den muskulösen repräsentiert.

Von den oben geschilderten gröberen interfascikulären Bindegewebssepten erstreckt sich das Bindegewebe zwischen die einzelnen Muskelzellen (intercelluläres Bindegewebe). Begleitet wird dasselbe von sehr zarten elastischen Fasern. Dieses Bindegewebe ist in der Carotismuskulatur ganz ähnlich geformt wie in der Muskulatur der Eingeweide, wie letzteres von Joseph Schaffer und mir näher beschrieben ist. Auch in der Carotis bildet das Bindegewebe ein System von Käfterchen, von denen jedes eine Muskelzelle birgt. Die Wände dieser Kästchen bestehen aus sehr zarten Bindegewebsmembranen, die mehr oder weniger Querfalten und auch Längsfalten aufweisen können. Bei starker Vergrösserung (Zeiss Apochromat-Objektiv 2,0 Comp. Okular 8) erscheinen die Membranen fein granuliert und mit spärlichen

Löchern versehen. Letztere sind unregelmässig angeordnet, stehen entweder in Gruppen oder sind über die ganze Membran verstreut. Sie sind rund und scharfrandig wie mit einem Locheisen geschlagen. All dies tritt an Schnitten, die der Trypsinverdauung unterworfen wurden, deutlich hervor (vergl. Fig. 4).

„Helle und dunkle" Muskelzellen. Kehren wir nun zur Betrachtung der beiden verschiedenen Zellformen zurück, so sei, um die Behauptung, dass es sich in den vorliegenden Präparaten um eine andere Erscheinung handelt als die von Schaffer beobachtete, zu begründen, gleich hier auf die Längsansicht der Muskelzellen hingewiesen. Schaffers Präparate zeigen in dieser Ansicht das von ihm geschilderte Bild d. h. Muskelfasern mit einzelnen Verdichtungsknoten, während in der Carotis derartige Zellen vollständig fehlen. Hier entsprechen den hellen, punktierten Querschnitten Muskelzellen, die in ihrer ganzen Ausdehnung heller, den dunklen, verdichteten solche, deren ganzer Zellleib verdichtet erscheint. Nach diesen Eigenschaften, die sowohl an gefärbten als ungefärbten Schnitten hervortreten, seien diese beiden Zellformen vorläufig als helle und dunkle bezeichnet. Zwischen diesen beiden extremen Formen giebt es, wie bereits angedeutet wurde, zahlreiche Übergangsstufen.

Die Längsansicht einer dunklen Zelle lässt sich ganz gut an solchen erkennen, die nicht zusammengekrümmt und die in grösserer Ausdehnung in den Schnitt gefallen sind. Diese zeigen eine im ganzen langgestreckte, lanzettförmige Gestalt, doch sind die Ränder des Mittelstückes in grösserer Ausdehnung parallel. Die durch die Fibrillen bedingte Längsstreifung ist wie bei den Schafferschen Verdichtungsknoten vollständig verschwunden. Dies gilt aber nur für die extremen Formen der dunklen Zellen, die anderen zeigen, wenn auch nur mässig deutlich, die Fibrillen. Die dunklen Zellen sind in den äusseren

Schichten der Media häufig gestreckt, in der inneren meist mehr oder weniger gekrümmt. Der Kern dieser Zellen ist in ersterem Falle entweder stäbchenförmig, gerade und dünn oder im anderen Falle in höherem oder geringerem Grade verbogen. Oft sind die Enden des Kernes zugespitzt. Alles dieses gilt aber nur für die extreme Form der sogenannten dunklen Zellen.

Die hellen Zellen sind in der Längsansicht bei vollkommener Ausbildung entweder mehr oder weniger gekrümmt oder gerade und zeigen in letzterem Falle bei günstiger Schnittrichtung eine ähnliche Figur wie die dunklen. In gut gelungenen Präparaten tritt die durch die Fibrillen bedingte Längsstreifung stets deutlich hervor. Der Kern ist dicker als in den dunklen Zellen, stäbchenförmig, gestreckt oder in verschiedenem Grade geschlängelt oder aber er ist ovoid. Die Pole des Kernes sind stumpf.

Das Querschnittsbild beider Formen, wie es auf Längsschnitten durch die Ringmuskulatur auftritt, wurde bereits oben (S. 427) geschildert. Hier sei nur noch hinzugefügt, dass die Querschnitte durch die Kerne der dunklen Zellen nicht immer kreisrund sondern häufig oval sind, in der Art, dass die längere Achse senkrecht zur Längsrichtung des Gefässes steht.

Mittelformen zwischen beiden Hauptformen treten am deutlichsten auf Längsschnitten der Arterienwand hervor. Solche Zellquerschnitte sind kleiner als die hellen, etwas dunkler als diese, polygonal. Je nach dem mehr oder weniger vorgeschrittenen Grad der Verdichtung sind die Querschnitte der Fibrillen als Punktierung noch sichtbar oder ganz verschwunden.

Aus der Kombination des Längs- und Querschnittbildes ergiebt sich, dass die dunklen Muskelzellen langgestreckte unregelmässige Prismen mit oft ausgekehlten Seiten und mit zugespitzten Enden vorstellen. Da jene häufig bei überwiegender Breitenausdehnung sehr dünn sind, so bekommt die ganze Zelle eine bandförmige Gestalt. Die hellen Zellen sind im allgemeinen

Fig. 1

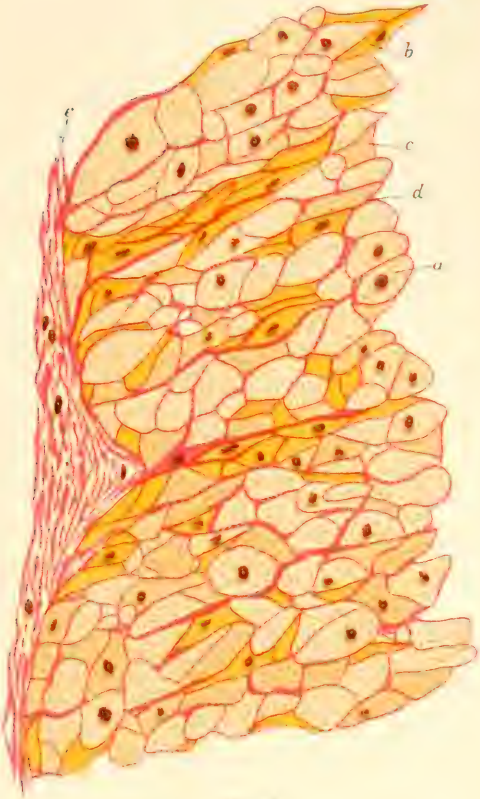

Fig. 2

Fig. 3.

Fig. 4.

...erei v. H. Stürtz, Würzburg

dicker als die dunklen. Der grösste Teil des Zellleibes ist cylindrisch, die Enden sind zugespitzt. Obgleich diese Form von der einen Spindel nicht unbeträchtlich abweicht, wird dieselbe in der Histologie der Kürze wegen als spindelförmig bezeichnet. Dass die hellen Zellen kürzer als die dunklen sind, wird sich weiterhin ergeben. Direkt zu beobachten ist dies freilich wegen der Verflechtung und Faltung der Muskelzellen nur unter günstigen Bedingungen.

Diese beiden Zellformen finden sich nun in ihrer extremen Ausbildung entweder in ungefähr gleicher Menge in der Gefässwand, oder aber es überwiegt die eine Form an Menge mehr oder weniger über die andere. Dabei sind sie entweder ziemlich gleichmässig gemischt, oder es finden sich Gruppen der einen Art zwischen solchen der anderen. Oft finden sich, wie gesagt, neben diesen Hauptformen zahlreiche Übergangsformen.

Wie bereits zu Anfang dieses Aufsatzes bemerkt wurde, verhalten sich die beiden Zellformen den Farbstoffen gegenüber verschieden. Bei der Färbung mit Hämalaun und Orange und bei Überfärbung mit Orcein erscheinen die verdichteten Zellen ganz auffallend dunkler als die nichtverdichteten. Pikrinsäurefuchsin färbt die ersteren dunkelgelb mit einem Stich ins Bräunliche oder, und zwar findet man dies besonders bei den extremen Formen, schwefelgelb, während die letzteren fast ungefärbt bleiben. Am stärksten tritt dieser Unterschied bei der Heidenhainschen Eisen-Hämatoxylinfärbung hervor. Die dunklen Zellen werden hier schwarz, sodass man den Kern, wenn sich das Protoplasma des Zellleibes nicht von ihm retrahiert hat, nicht mehr erkennen kann, die hellen Zellen erscheinen grau und zeigen sehr schön die Fibrillen. Da aber das Bindegewebe bei dieser Färbung nicht deutlich genug hervortrat, so wurde die Giesonsche Methode weitaus am häufigsten angewendet. Dass auch die Pikronigrosinfärbung recht gute Resultate giebt, wurde öfters konstatiert. Auch die Kerne der verschiedenen Zellformen lassen

häufig Unterschiede in der Färbung erkennen, indem die der hellen Zellen sich schwächer färben als die der dunklen, was sowohl auf dem Längs- wie auf dem Querschnitt hervortritt. Es ist daher oft möglich auch an solchen Präparaten, an denen nur die Kerne gefärbt sind, zu erkennen, welcher Zellform der Kern angehört. Ein bemerkenswertes Bild zeigte eine Arteria maxillaris externa vom Rinde, die im Stück mit alkoholischem Karmin gefärbt und später mit Pikrinsäure nachgefärbt war. Hier waren die Kerne der dunklen Zellen orangefarbig, die der hellen violett.

Deutung der beiden Zellformen. Wie sind diese beiden Zellformen nun zu deuten?

Erstens könnte es sich um zwei a priori verschiedene Zellarten handeln. Hiergegen sprechen ausser verschiedenem, das sich erst im Laufe der Untersuchung ergiebt, folgende Gründe. Einmal finden sich in manchen Präparaten zahlreiche Übergangsformen zwischen den beiden extremen. Sodann gelingt es auch leicht, künstlich die hellen Zellen in dunkle überzuführen, womit aber nicht gesagt sein soll, dass die künstlich hergestellten identisch mit jenen wären. Nimmt man nämlich eine Carotis, bei der man sich durch ein Kontrollstück überzeugt hat, dass beide Zellformen darin vorhanden sind, und füllt diese unter einigem Druck mit einer Fixierungsflüssigkeit, so zeigt sich nachher bei Untersuchung der Schnitte, dass nach dieser Behandlung nur dunkle Zellen vorhanden sind, woraus also hervorgeht, dass die hellen Zellen zu dunklen geworden sind. Ebenso findet man häufig, dass sich an den Schnitträndern von fixierten Arterienstücken nur dunkle Zellen finden, während im Innern beide Zellformen vorhanden sind, ein Beweis, dass sich an den Schnitträndern die hellen Zellen in dunkle verwandelt haben. Dass es sich übrigens im letztgenannten Falle, um eine lediglich durch die Fixierung hervorgerufene Erscheinung, die am

stärksten an Alkoholpräparaten auftritt, handelt, wurde durch die Untersuchung einer grossen Anzahl in verschiedenen Flüssigkeiten fixierter Präparate festgestellt. Endlich wäre nicht verständlich, warum die dunklen Zellen sich niemals kontrahierten, denn dass sie nicht kontrahiert sind, geht, wie wir noch sehen werden, aus der Form derselben mit Sicherheit hervor. Aus alledem ergiebt sich, dass es sich nur um eine Art von Zellen handelt, die zwei in ihren Extremen sehr verschiedene Erscheinungsformen besitzt.

Diese letzteren könnten nun durch verschiedene Umstände bedingt werden. Vielleicht, dass die ganze Erscheinung ein durch die Fixierung hervorgerufenes Kunstprodukt sei. Die dunklen Zellen könnten geschrumpfte, die hellen ge quollene sein. Thatsächlich findet man in nicht gut gelungenen Präparaten, besonders in solchen, die erst mehrere Tage nach dem Tode des Tieres fixiert wurden, dunkle Zellen, die ihrer ganzen Beschaffenheit nach sich als geschrumpft zu erkennen geben. Gemeinsam mit den sogen. dunklen Zellen ist ihnen, dass sie verdichtet erscheinen, keine Fibrillen aufweisen und sich mit den oben genannten Farbstoffen stark färben. Häufig zeigt sich jedoch bei diesen Zellen, dass sie sich von ihrer Umgebung retrahiert haben, wobei sie entweder eine glatte Oberfläche behalten oder leistenartige oder höckerförmige Fortsätze und Spitzen darbieten, die bei unzweckmässiger Färbung für Intercellularbrücken gehalten werden können. Eine Verkürzung der Zellen in ihrer Längsausdehnung bedingt, dass auf dem Längsschnitt durch die Arterienwand, wo also die Muskelzellen quergetroffen sind, manche Bindegewebskäfterchen leer erscheinen. Solche Muskelzellen liegen in grösserer Anzahl beisammen und sind nicht mit normal aussehenden Zellformen durchmischt. Aus diesen Kriterien geht hervor, dass es sich um geschrumpfte Zellen handelt. Die uns interessierenden dunklen Zellen zeigen dagegen niemals die eben geschilderten Schrumpfungserscheinungen, retrahieren sich

also auch nicht von der Wand ihres Bindegewebskäfterchen. Diese Erscheinung spricht durchaus dagegen, dass die dunklen Zellen geschrumpfte sein könnten, denn es wäre bei der oben geschilderten Verbindung der glatten Muskelzellen unter einander nicht zu verstehen, warum das umgebende Gewebe der schrumpfenden Zelle derartig nachfolgen sollte, dass keine Lücken entständen. Ausserdem verhalten sie sich in ihrer Gruppierung anders als die geschrumpften Zellen.

Dass die hellen Zellen keine gequollenen sein können, ergiebt sich aus ihrem Vorhandensein bei Fixierung mit notorisch nicht quellenden Mitteln. Gegen diese Annahme spricht weiter, dass bei den verschiedenartigsten Fixiermitteln stets dasselbe Bild entsteht. Es wäre auch nicht verständlich, wie in einem Gewebsstück gleichartige Zellen durch dasselbe Reagenz in so differenten Formen fixiert werden sollten. Besonders unerklärlich wäre dieser Vorgang dort, wo die beiden Zellformen bunt durcheinander liegen, da doch hier benachbarte Zellen dem Fixiermittel gegenüber sich unter vollständig gleichen Bedingungen befinden. Möglich ist es natürlich, dass bereits bestehende Unterschiede durch die Fixierung entweder vergrössert oder vermindert werden.

Weiter wäre zu untersuchen, ob es sich um lebende oder tote Zellen handeln könnte, d. h. um solche, die in dem Augenblick, da die Fixierungsflüssigkeit an sie herandrang, noch lebten oder bereits tot waren. Es könnte ja sein, dass ein Teil der Muskelzellen in der Zeit, die zwischen dem Tode des Tieres und der Fixierung des Präparates verstreicht, abstirbt. Um hierüber Klarheit zu erlangen, wurden Stücke von der Carotis untersucht, die zwei Minuten nach Vollziehung des Schächtschnittes in heissem Wasser fixiert wurden. Auch diese zeigten beide Zellformen. Die Annahme, dass die wenigen Minuten zum Absterben einer Anzahl von Zellen genügt hätten, widerspricht der allgemeinen Anschauung von der Lebensfähigkeit der glatten Musku-

latur, die, wie z. B. die Untersuchungen von Sertoli gezeigt haben, recht beträchtlich ist. Bei einer grösseren Zahl von Versuchen, die im Winter 1899/00 mit glatter Muskulatur angestellt wurden, erhielt ich folgende günstigste Resultate. Auf thermische Reize reagierte bis vier Tage nach dem Tode ein Retractor penis des Rindes, bis sechs Tage ein Dünndarm der Katze und eine Carotis vom Rinde. Bei grösserer Vorsicht wird man noch bessere Resultate erreichen. Wären es Gruppen von Zellen, die, an der Oberfläche gelegen, den durch die Tötung des Tieres gesetzten Schädigungen direkt ausgesetzt eine Veränderung zeigten, so wäre die obige Annahme diskutierbar, nun aber liegen ja die beiden Zellformen, wie gesagt, in der ganzen Arterienwand bunt durcheinander.

Auch die Anschauung, dass die eine Form der Muskelzellen solche vorstelle, die schon während des Lebens des Tieres unbrauchbar geworden und abgestorben seien, lässt sich nicht aufrecht erhalten. Man müsste dann auch Zellen in vorgeschrittener Auflösung finden, was nicht der Fall ist. Eine derartige Menge von totem Ballast würde auch nicht ohne schwere Schädigung des Gefässapparates sich anhäufen dürfen. Endlich zeigen auch solche Muskelzellen, die bereits abgestorben in die Fixierflüssigkeit gelangten, wie man sie in Arterien, die längere Zeit nach dem Tode des Tieres fixiert wurden, findet, ein anderes Bild. Waren die Veränderungen noch nicht weit vorgeschritten, so gewähren solche Zellen ein ähnliches Bild wie die geschrumpften, in anderem Falle treten starke Formveränderungen auf.

(Wie man sieht, findet sich also das als Verdichtung bezeichnete Verhalten der Zellen, wie an dieser Stelle noch einmal zusammengefasst sei, einmal bei den sog. Verdichtungsknoten, bei geschrumpften Zellen, bei abgestorbenen und bei den am Schnittrande liegenden durch die Fixierung veränderten Zellen, sowie endlich in den vorläufig als dunkle bezeichneten. Alle diese verhalten sich in Bezug auf Färbbarkeit des Zellleibes gleich).

Endlich muss man fragen, ob die verschiedenen Zellformen verschiedenen Funktionszuständen der Zellen entsprechen. Eine genaue Untersuchung und Vergleichung einer grösseren Anzahl von Carotiden ermöglichte es, diese Frage lediglich mit Hülfe dieses Materials direkt zu beantworten. Unsere Darstellung wird jedoch vereinfacht, wenn wir die Zellformen mittelst anderweitig gemachter Beobachtungen über die Formveränderung der glatten Muskelzellen, wenn sie thätig werden, deuten, die gefundenen Resultate auf unser Objekt anwenden und ihre Giltigkeit überall nachweisen.

Untersuchungen über Formveränderungen der glatten Muskelzellen bei ihrer Thätigkeit. Die Untersuchungen über diesen Gegenstand sind spärlich und beziehen sich ausserdem meist auf die Muskeln niederer Tierformen. Trotzdem seien diese hier mit berücksichtigt, da anzunehmen ist, dass die Muskelzellen der letzteren sich bei ähnlicher Gestalt auch bei ihrer Thätigkeit ähnlich wie die höherer Tiere verhalten. Eine etwas ausführlichere Abhandlung veröffentlichte R. Heidenhain im Jahre 1861. Hier giebt er auch die wenigen älteren Beobachtungen wieder. Danach nahmen Prévost und Dumas an, dass sich bei der Kontraktion der vegetativen Muskeln die Faserzellen in Zickzack falten, ohne anzudeuten, wie diese Beobachtung an den Muskeln der Eingeweide u. s. w. möglich war. Dieselbe Form und zwar in regelmässiger Weise nahmen nach R. Wagner die Längsbündel der glatten Muskeln im Schwanze von Distoma duplicatum an. Remaks Beobachtungen erstrecken sich nur auf die Zusammenziehung der Muskelbündel, nicht aber auf die Gestaltsveränderung der einzelnen Zellen. Letztere beobachtete Robin bei einer lebenden Nereis. Aus seiner Darstellung geht hervor, dass sich die einzelnen Zellen bei der Zusammenziehung der Muskeln verschieden verhalten können, wie dies später von R. Heidenhain am Blutegel be-

stätigt und eingehender erforscht wurde. Meissner fand in Blase und Milz verschiedener Tiere glatte Muskelfasern, die auf einer Seite sehr fein quergefaltet waren, und hielt diese einseitige Faltung für charakteristisch für den Kontraktionszustand der Zellen. Das Irrtümliche dieser Erklärungen wies R. Heidenhain nach. Dieser (l. c. S. 193) beobachtete an den Blutgefässen des Blutegels, dass die einzelnen Muskelzellen, wenn sie bei der Systole thätig wurden, gleichzeitig und gleichmässig in allen ihren Teilen dicker wurden bei entsprechender Abnahme der Länge, und erklärte diese Erscheinung für die normale Formveränderung bei der Thätigkeit dieser Muskelzellen. Damit stimmte überein, dass bei den Naiden die zierlichen Muskelbündel, die bei diesen Würmern an die Borstensäckchen herantreten, wenn sie sich zusammenzogen momentan in ihrer ganzen Länge dicker und entsprechend kürzer wurden. Bei Wirbeltieren gelang es Heidenhain nicht, das Verhalten der einzelnen Muskelzellen zu beobachten, wohl aber konnte er unter dem Mikroskop an der Blase des Frosches konstatieren, dass bei elektrischer Reizung die Bündel glatter Muskelfasern sich unter entsprechender Verbreiterung verkürzten. Diese Erscheinung lässt sich nur so deuten, dass die einzelnen Muskelzellen sich in derselben Weise bei ihrer Kontraktion verändern wie beim Blutegel. Dass letzteres thatsächlich der Fall ist, konnte Paul Schultz (1895) an der überlebenden Magenmuskulatur von Salamandra maculosa feststellen (l. c. S. 531). Es gelang ihm in dünnen Schnitten die Muskelzellen, die bei dem genannten Objekt von erstaunlicher Länge sind, unter dem Mikroskop einzeln in vollkommener Deutlichkeit zu erkennen. Auf elektrischen Reiz findet eine Verdickung der Muskelfasern statt. Eine Verkürzung war wegen der Länge der Muskelzellen und der Kleinheit des Gesichtsfeldes nicht bemerkbar; doch ergiebt sich diese aus der Verkürzung glatter Muskeln bei ihrer Thätigkeit, wie dies makroskopisch leicht zu beobachten ist. Beide Erscheinungen gehen in der

Erschlaffung zurück. — Das eben geschilderte Verhalten der glatten Muskelzellen entspricht thatsächlich so sehr unseren Anschauungen, dass es von den Forschern öfters als selbstverständlich und zwar auch für die höheren Tiere angenommen wird. Dies geht z. B. auch aus der Abhandlung Schaffers hervor (l. c. S. 225).

Da die glatten Muskelzellen in ihrem Bau und in der Weise, wie sie zu Geweben angeordnet sind, in den verschiedenen Wirbeltierklassen grosse Ähnlichkeit aufweisen, so dürfen wir annehmen, dass auch für die Carotis jene Beobachtungen Geltung haben. Hiernach sind die dicken, spindelförmigen Zellen stark kontrahierte, die weniger dicken weniger stark kontrahierte und andererseits die dunklen, schlankeren ruhende. Die Gestalt der kontrahierten Zellen in der Carotiswand entspricht, wie wir gesehen, durchaus den Beobachtungen verschiedener Forscher, erklärt muss dagegen die Gestalt der ruhenden Zellen werden, da hierauf in der Litteratur bisher nicht genügend eingegangen ist. Doch sei erwähnt, dass Schaffer von der „bandförmigen Gestalt" der ruhenden Faser spricht (l. c. S. 225).

Erklärung der Gestalt der ruhenden Zellen. Die Gestalt der kontrahierten Zelle ist durch die Thätigkeit derselben bedingt: die sich kontrahierende Muskelzelle verkürzt und verdickt sich. Die Form der ruhenden wird dagegen durch die Umgebung derselben bestimmt. Um dies zu verstehen, hat man sich daran zu erinnern, dass die einzelnen Muskelzellen durch ein bindegewebiges Wabenwerk eng mit einander zu Bündeln verbunden sind. Da dieses ihnen keinen Spielraum zum Ausweichen gewährt, so müssen sie sich gegenseitig in ihrer Form beeinflussen, und dies umsomehr, wenn sie unter Druck stehen. Letzterer ist während des Lebens in der Gefässwand beständig vorhanden. Dass auch in der Wand einer überlebenden Arterie ein ge-

wisser Druck herrschen kann, geht aus der Verengerung und Längenzunahme der isolierten Carotis bei der Kontraktion mit Sicherheit hervor. Diese Erscheinung beruht auf der Thätigkeit der einzelnen sich kontrahierenden Muskelzellen, und es ist klar, dass in jeder derselben ein gewisser „Turgor" herrschen muss, der stärker sein muss, als in der ruhenden Muskelzelle. Die Folge davon ist, dass in einer Gruppe durch Bindegewebe eng verbundener Muskelzellen die thätigen die ruhenden komprimieren. Diesem Druck verdanken also die ruhenden Zellen ihre Gestalt.

Bemerkenswert ist an diesen komprimierten Zellen, dass sie, abgesehen von den direkt unter der Adventitia liegenden, in manchen Präparaten ganz ausgesprochen in der Richtung der Längsausdehnung der Arterie komprimiert also niedrig sind während sie in der entgegengesetzten auffallend breit sind. Die isolierte Zelle hat danach eine bandförmige Gestalt. Der Grund hierfür kann nicht darin liegen, dass die benachbarten thätigen Zellen einen besonders starken Druck in der einen Richtung ausüben, denn dieser Druck wird nach allen Richtungen gleich stark sein. Die Ursache für jene Erscheinung muss wohl in der Anordnung des Bindegewebsgerüstes gesucht werden. Entsprechend dem Zellleib flachen sich die Kerne in derselben Richtung ab, ein Beweis, dass es sich hier thatsächlich um eine Kompression handelt. In gröberer Weise wird eine Formung der Muskelzelle durch Druck hervorgerufen, wenn man, wie oben ausgeführt wurde, die Arterie mit Fixierungsflüssigkeit prall anfüllt. Hier werden sämtliche Muskelzellen der Innenschicht der Media zusammengedrückt.

Mangelnde direkte Beobachtung. Wünschenswert wäre es gewesen, unter dem Mikroskop zu beobachten, dass eine überlebende schlanke Muskelzelle auf Reiz in eine dicke spindelförmige übergeht, und dass diese wieder in die erste

Form zurückkehren kann. Hierauf musste jedoch verzichtet werden, da das Objekt ausserordentlich ungünstig hierzu ist. Besonders die Beobachtung der Formveränderungen des Zellenquerschnittes, auf die es hauptsächlich ankommt, dürfte auf die grössten Schwierigkeiten stossen. Die Beobachtungen Heidenhains und Schultzes haben jedoch auch für unser Objekt genügende Beweiskraft. — Öfter wurde beobachtet, dass sich in einem Stück kontrahierter Carotis hauptsächlich stark kontrahierte Muskelzellen befanden, während in dem benachbarten Stück derselben Carotis, das vorher fixiert wurde, als dieselbe schlaff war, die Muskelzellen das Bild einer mässigen Thätigkeit, wie es später geschildert wird, zeigten. Nach dem makroskopischen Verhalten der Arterie darf man annehmen, dass auch in dem ersten Stück, solange die Carotis schlaff war, der letztere Zustand herrschte. Man hätte dann also hier die Umwandlung der ruhenden in die thätige Form vor sich.

Die Übergangsformen der Muskelzellen entsprechen, wie gesagt, mässig stark kontrahierten Zellen; sie können aber auch unter bestimmten Bedingungen, wie weiter unten (S. 454) erläutert wird, stark kontrahierte Zellen vorstellen.

Passt die Deutung „thätige und ruhende Muskelzellen" auf alle Bilder der Carotis?. Nachdem wir so die hellen und dunklen Muskelzellen in der Carotiswand als thätige und ruhende gedeutet haben, sind die verschiedenen Bilder, die uns die Carotis darbieten kann, daraufhin zu durchmustern. Da anzunehmen war, dass kontrahierte und erschlaffte Arterien ein verschiedenes mikroskopisches Bild zeigen würden, so wurde versucht, Präparate von solchen Carotiden herzustellen

Gewinnung kontrahierter und schlaffer Carotiden. Häufig zeigt es sich, dass bei dem geschächteten Tier die verschiedenen Strecken der Carotis sich in verschiedenem Kon-

traktionszustande befinden. Der proximale Theil der Carotis, aus dem sich das Tier verblutet, ist einige Minuten nach dem Schnitt meist stark kontrahiert, während der distale, am Kopfe bleibende, meist schlaff gefunden wird. Diese Thatsache wurde zur Gewinnung kontrahirter und schlaffer Carotiden verwertet. Weiter wurden extreme Grade von Kontraktion und Erschlaffung künstlich hergestellt.

Herstellung erschlaffter Carotiden. Schlaffe Carotiden wurden auf die Weise erhalten, dass die Arterie kürzere oder längere Zeit nach dem Tode des Tieres in ein Glas mit 37° C. warmer physiologischer Kochsalzlösung gehängt wurde, das, um Abkühlung zu verhüten, in einem Thermostaten von gleicher Temperatur stand. Die Arterie wurde mit 20 g beschwert, um sie gestreckt zu erhalten, und hing vor einer Skala, sodass es möglich war, jederzeit ihre Länge konstatieren zu können innerhalb einer Fehlergrenze von $^1/_2$ mm, was durch die Einfachheit des Apparates bedingt ist, Nach dem Einbringen in die Wärme beginnt die Arterie sich zu verkürzen. Dies ist, wie sich aus dem Folgenden ergeben wird, ein Zeichen, dass sie zu erschlaffen beginnt. Bald hat sie eine Länge erreicht, die sie einige Zeit beibehält. Wann dies Verfahren eintritt, lässt sich nicht voraussehen, es variiert dies innerhalb ziemlich weiter Grenzen, was wie die Längenabnahme wohl auch von dem Zustande, in dem sich die Arterie am Anfange des Versuches befindet, abhängt. Jetzt hatte die Arterie, wie die Versuche zeigten, den Zustand grösster Schlaffheit erreicht, und es wurden nun ca. $^1/_2$ cm lange Stücke von derselben abgeschnitten und fixiert. Liess man die Arterie noch weiterhin im Thermostaten, so trat allmählich wieder eine Verlängerung ein, was wie sogleich gezeigt wird, ein Anzeichen ist, dass sich die Arterie wieder zu kontrahieren beginnt. Da dies für den vorliegenden Zweck nicht erwünscht war, so musste das Präparat sorgfältig beobachtet werden, damit der

Versuch vorher unterbrochen wurde. Bemerkt sei noch, dass die meisten dieser Untersuchungen im Sommer gemacht wurden, was von Bedeutung ist wegen der Grösse des Temperaturwechsels, dem die Gefässe beim Einbringen in den Thermostaten ausgesetzt wurden. Da die Versuche untereinander in mehrfacher

Bezeichnung der Carotis		Zeit nach dem Tode des Tieres	Dauer der Wärmewirkung	Länge bei Beginn des Versuchs	Länge bei Beendigung des Versuchs	Bemerkung
				cm	cm	
	1.	27 St.	2 1/2 St.	11,3	9,2	
	2.	9 3/4 St.	25 M.	15,2	13,5	
	3.	22 St.	1 1/2 St.	13,1	12,5	
	4.	3 1/2 St.	1 St.	14,5	13,8	
dieselbe	4.	4 1/2 St.	1 St.	13,8	13,8	Noch eine St. länger i. d. Wärme ändert also nichts.
	5.	7 St.	25 M.	11,6	11	
dieselbe	5.	7 St. 25 M.	25 M.	11,6	11	Noch einmal 25 m. i. d. Wärme ändert also nichts.
	6.	4 St.	1/2 St.	12,4	11,9	
dieselbe	6.	4 1/2 St.	1/2 St.	11,9	12,2	Bei längerem Verweilen i. d. Wärme tritt wieder Kontraktion ein.
	7.	4 St.	1/2 St.	9,6	9,1	
dieselbe	7.	4 1/2 St.	1/2 St.	9,1	9,5	do.
	8.	4 St.	1/2 St.	8,8	8,4	
dieselbe	8.	4 1/2 St.	1/2 St.	8,4	8,5	do.
	9.	3 1/2 St.	27 M.	15,8	14,6	
dieselbe	9.	4 St.	50 M.	14,6	14,6	Keine Änderung
	10.	3 1/2 St.	27 M.	11	10	
dieselbe	10.	4 St.	50 M.	10	9,8	Bei längerem Verweilen noch weitere Erschlaffung.
	11.	3 3/4 St.	3/4 St.	12	11	
dieselbe	11.	4 1/2 St.	1/2 St.	11	11,2	Wieder Kontraktion
	12.	3 3/4 St.	3/4 St.	13	12	
dieselbe	12.	4 1/2 St.	1/2 St.	12	12,5	do.

Beziehung verschieden sind und die Resultate ebenfalls variieren, so sei eine Anzahl derselben in der Reihenfolge, wie sie unternommen wurden, hier angeführt. Einige auf der Tabelle angeführte Arterien blieben nach erreichter grösster Verkürzung noch einige Zeit in der Wärme, worauf wieder eine Ver-

längerung eintrat. Zu lesen ist die Tabelle in folgender Weise: Die Carotis 6 wurde 4 Stunden nach dem Tode des Tieres auf $^1/_2$ Stunde in den Thermostaten verbracht. Dabei verkürzt sie sich von 12,4 auf 11,9 cm. Dieselbe Carotis bleibt nun nochma $^1/_2$ Stunde im Thermostaten. Sie verlängert sich dabei wieder bis auf 12,2 cm.

Herstellung kontrahierter Carotiden. Um möglichst stark kontrahierte Gefässe zu erhalten, erwies sich folgende Methode als die einfachste und sicher zum Ziel führende. Die Carotis wurde in gleicher Weise wie die schlaff zu machenden in einem Gefäss vor einer Skala aufgehängt und nun einer niedrigen Temperatur ausgesetzt, was in der Weise geschah, dass das Glas mit physiologischer Kochsalzlösung, deren Temperatur 5—10° C. betrug, angefüllt wurde. Um möglichst deutliche Resultate zu bekommen, waren die Arterien meistens vorher einige Zeit in den Thermostaten gebracht. Bald nach dem Einbringen in die kältere Flüssigkeit beginnt die Arterie sich zu verlängern und erreicht nach einer gewissen Zeit ihre grösse Länge. Die Längenzunahme ist natürlich desto bedeutender, je schlaffer das Gefäss war. Es werden nun kleine Stücke davon fixiert. Später tritt wieder eine Verkürzung ein wie dies aus der folgenden Tabelle, die eine Anzahl der gemachten Versuche bringt, hervorgeht. Im Winter lässt sich eine Kontraktion der Arterien dadurch erzielen, dass man sie aus dem warmen Zimmer in die Kälte bringt oder auch umgekehrt aus der Kälte in den warmen Thermostaten.

Bedeutung dieser Versuche. Ausdrücklich sei hier bemerkt, dass diese Versuche keine physiologischen Experimente über das Verhalten überlebender Arterien bei Einwirkung thermischer Reize sein sollen, dass sie vielmehr nur zu den oben genannten Zwecken angestellt wurden. Ebenso wurde jene primitive Methode angewendet, weil sie die bequemste war. Wie die

Bezeichnung der Carotis	Zeit nach dem Tode des Tieres	Dauer der Kältewirkung	Länge bei Beginn des Versuches	Länge bei Beendigung des Versuches	Bemerkung
		St.	cm	cm	
1.	52 St.	ca. 1 1/2	11,5	13,5	
2.	52 St.	1	11,8	14	
3.	4 Tage	1 1/2	12,6	13,3	
4.	8 St.	3/4	6,2	7,3	
5.	22 „	3/4	10,1	11,5	
dieselbe 5.	22 3/4 St.	3	11,5	11,3	Wieder geringe Verkürzung
6.	5 1/2 „	2 1/2	13,4	17,9	
dieselbe 6.	8 „	1 1/4	17,9	17,5	Wieder geringe Verkürzung
7.	5 1/2 „	2 1/2	13,4	17	
dieselbe 7.	8 „	1 1/4	17	16,5	do.
8.	5 „	2	11,6	12,6	
9.	3 „	1	14,5	15,3	
dieselbe 9.	4 „	2	15,3	15,5	Noch weitere Verlängerung.
10.	8 „	1 3/4	9,5	11,7	

angeführten Beispiele zeigen, ist es der Wechsel der Temperatur, der die Veränderungen an den Arterien hervorruft. Dabei gelingt es auch, wie gezeigt wurde, eine Arterie dadurch, dass man sie aus der Kälte in die Wärme bringt, zu starker Kontraktion zu veranlassen. — Hier sei noch bemerkt, dass das Abschälen des anhaftenden Bindegewebes von der Arterie, wobei auch Teile der Adventitia getroffen werden, als Reiz wirkt und das Gefäss zur Kontraktion bringt. Carotiden von 12—18 cm verlängern sich dabei um 3—7 mm.

Makroskopisches Verhalten eines kontrahierten Gefässes. Dass sich eine isolierte Carotis kontrahiert, giebt sich bei makroskopischer Betrachtung durch folgende Merkmale zu erkennen. Sicher zu konstatieren und bequem in Zahlen auszudrücken ist die Verlängerung des Gefässes bei der Kontraktion. Daher wurde diese Erscheinung auch als Massstab für die Kontraktion benutzt. Zugleich damit geht eine Ver-

engerung des Lumens vor sich. Wie bedeutend letztere sein kann, zeigt sich, wenn man bei demselben Gefäss die Weite des Lumens vor und nach der Kontraktion mit einander vergleicht. Öfter liess sich hierbei auch eine Abnahme der Wanddicke feststellen. Auffallend ist, wie die Wandung härter wird, sodass es eines stärkeren Druckes bedarf, um das Gefäss zu komprimieren. Mit Hülfe eines aus einer stehenden Briefwage hergestellten Apparates gelang es diesen Druck zu messen, doch war es für unseren Zweck nicht nötig hierüber nähere Untersuchungen anzustellen. Infolge der zuletzt beschriebenen Erscheinung wird das ganze Gefäss steifer. Dies lässt sich leicht in der Weise demonstrieren, dass man die Arterie quer über einen Glasstab legt, sodass sie auf diesem balanciert, indem sie dann einen schwach gekrümmten Bogen bildet.

Makroskopisches Verhalten eines schlaffen Gefässes. Ganz anders verhält sich ein schlaffes Gefäss. Wie sich die überlebende Carotis bei der Erschlaffung verkürzt, wurde bereits ausführlich geschildert und in der Tabelle dargestellt. Das Lumen des erschlafften Gefässes ist weit, die Wand ist häufig dicker als bei der kontrahierten, sie ist weich, sodass sich das Gefäss leicht komprimieren lässt. Legt man es quer über einen Glasstab, so hängen die beiden Hälften herab, und legen sich, wenn das Gefäss hochgradig erschlafft ist, aneinander, während das Gefäss bei nicht so weit vorgeschrittener Erschlaffung einen mehr oder weniger stark gekrümmten Bogen bildet. Der Abstand der beiden Enden von einander giebt ebenfalls ungefähr einen Massstab für den Grad der Erschlaffung. Die hier geschilderten Erscheinungen finden weiter unten ihre Erklärung.

Fixierung kontrahierter und erschlaffter Carotiden. Was die Fixierung von Stücken kontrahierter und erschlaffter Arterien betrifft, so besteht in Bezug auf die ersteren

keinerlei Schwierigkeit. Wohl aber gilt dieses für die letzteren. Die Fixierungsflüssigkeiten wirken nämlich reizend auf die glatte Muskulatur und veranlassen sie, sich zu kontrahieren. Wie stark ein derartiger chemischer Reiz wirkt, davon kann man sich durch direkte Beobachtung überzeugen, wenn man einen Längsstreifen eines überlebenden schlaffen Retractor penis vom Rinde in die Fixierungsflüssigkeit bringt. Es tritt hier sofort eine bedeutende Verkürzung des Muskelstreifens also Kontraktion der Muskelzellen ein. Dass dies eine Lebensäusserung und keine Schrumpfung ist, geht daraus hervor, dass eine sichtbare Verkürzung unterbleibt, wenn der Muskel vorher durch elektrischen oder thermischen Reiz bereits zur Kontraktion gebracht war. So kontrahiert sich also auch eine im schlaffen Zustande in die Fixierungsflüssigkeit gebrachte Arterie vor dem Absterben. Dass dies thatsächlich der Fall ist, dafür sei folgendes angeführt. Bringt man grössere Stücke von Carotiden, die bereits schlaff waren, oder die man in der Wärme schlaff gemacht hat, in Fixierungsflüssigkeiten, die, damit ein thermischer Reiz ausgeschlossen sei, dieselbe konstante Temperatur haben wie die physiologische Kochsalzlösung, in der die Carotiden erschlafften, so zeigt sich nach beendeter Fixierung, dass das Gefäss an Länge zugenommen hat. Dies ist aber, wie wir gesehen haben, ein Zeichen, dass sich das Gefäss kontrahiert hat. Die verschiedenen Fixiermittel verhalten sich jedoch in dieser Beziehung verschieden. Nähere Untersuchungen wurden bisher über diesen Gegenstand nicht angestellt, doch sei erwähnt, dass die Verlängerung in Alkohol und Formol für 12—18 cm lange Carotiden 8—20 mm betrug. Bei Fixierung kleiner Stücke kann man direkt beobachten, wie sich das Lumen verengert. Endlich zeigen auch Längsschnitte durch kleinere Arterienstücke bei mikroskopischer Untersuchung Erscheinungen, die beweisen, dass während der Fixierung eine Kontraktion der Muskelzellen stattfindet. Hier zeigt sich nämlich, dass die oben (S. 431) ge-

schilderten, quer zur Längsrichtung der Arterie verlaufenden Bindegewebssepten verbogen sind, und zwar wölben sie sich konvex gegen die beiden Enden des Längsschnittes vor, die den Schnitträndern des fixierten Stückes entsprechen. Letztere selbst sind ebenfalls konvex vorgewölbt. Dies kann natürlich nur durch das mit der Kontraktion verbundene Anschwellen der Muskelzellen bewirkt werden.

Um nun diese Kontraktion bei der Fixierung schlaffer Carotiden zu verhüten, kommen zwei Wege in Betracht. Entweder muss man die Muskelzellen auf irgend eine Weise lähmen, so dass sie ihre Kontraktionsfähigkeit verlieren, oder man muss die Abtötung so schnell vornehmen, dass die Zellen keine Zeit mehr haben, sich vor dem Absterben zu kontrahieren. Eine Durchsicht der Litteratur, wobei in erster Linie die Arbeiten von Paul Schultz in Betracht kamen, zeigte mir, dass erstere Methode, wenn überhaupt möglich, nur mit grossen Schwierigkeiten in unserem Falle anwendbar sein würde. Für den zweiten Modus erwies sich die Fixierung in heissem Wasser als ausreichend, die denn auch zu gedachtem Zwecke angewendet wurde. Bemerkt sei noch, dass auch bei gewöhnlicher Fixierung schlaffe Carotiden sich oft nicht so stark kontrahieren, dass sich ihr mikroskopisches Bild nicht von solchen unterschiede, die stark kontrahiert waren, als sie in die Fixierungsflüssigkeit kamen, doch sind diese Unterschiede nicht so leicht zu erkennen. Selbstverständlich muss man bei Fixierung schlaffer Arterien auch im übrigen acht darauf haben, sie nicht zur Kontraktion zu reizen. Man muss daher das erschlaffte Gefäss vor Dehnung schützen, da diese als Reiz wirkt, sodann muss der Schnitt zur Abtrennung eines Stückes für die Fixierung möglichst rasch ausgeführt werden, und das Stück, damit der durch den Schnitt gesetzte Reiz nicht zur Wirkung kommt, sofort in heissem Wasser fixiert werden. Damit die Hitze möglichst schnell durchdringt und die Zellen fixiert, darf endlich das Stück nur klein sein.

Mikroskopisches Verhalten kontrahierter und schlaffer Carotiden. Die so gewonnenen Präparate bieten nun thatsächlich ein verschiedenes mikroskopisches Bild dar. Dies tritt schon bei schwacher Vergrösserung beim Vergleich der Querschnitte von kontrahierten und erschlafften Carotiden hervor. Hier zeigt sich, dass bei den ersteren das Lumen kleiner und die Elastica interna stärker gefaltet ist, d. h. die Falten zahlreicher und höher sind als bei den letzteren. Die Wand der kontrahierten Arterie ist oft dünner als die der erschlafften. Dabei sei jedoch bemerkt, dass die Wanddicke der fixierten Carotiden durchaus nicht überall gleich zu sein braucht, was seine Ursache darin hat, dass sich die verschiedenen Strecken in verschiedenem Kontraktionszustand befinden können. Die wie Teile eines Cylindermantels geformten Muskelpartien in den inneren Schichten der Media haben diese Gestalt nur in der schlaffen oder schwach kontrahierten Carotis. Bei stärkerer Kontraktion verändert sich die Form dieser Abteilungen in der Weise, dass sie auf dem Querschnitt der Arterie bedeutend kürzer erscheinen. Zugleich kommt es dann häufig zu einer deutlicheren Sonderung dieser einzelnen Gruppen, sodass nun das zwischen diesen liegende, jetzt quergespannte Bindegewebe stärker hervortritt. Die reichlichere Ansammlung des letzteren in der inneren Schicht in Gestalt von Septen ist es, die jenes Auseinanderweichen ermöglicht. Selbstverständlich sind diese letzteren Verhältnisse während des Lebens infolge des von innen wirkenden Blutdruckes modificiert zu denken. In den Septen werden bei Orceinfärbung die zusammengestauchten und daher stark geschlängelten, elastischen Fasern und Membranen deutlich sichtbar. Mässig kontrahierte und schlaffe Carotiden zeigen diese Erscheinungen nicht. Hier legen sich die einzelnen Muskelpartien glatt aneinander.

Bei stärkerer Vergrösserung fällt sofort auf, dass in der kontrahierten Arterie die stark geschlängelten und hellen

dickstabförmigen oder ovoiden Zellkerne besonders in den inneren Schichten viel häufiger sind als in der schlaffen, wo die dunklen dünnstabförmigen prävalieren oder in manchen Präparaten in gestreckter Form allein vorhanden sind. Längsschnitte durch die Wand kontrahierter Carotiden geben bei stärkerer Vergrösserung neben Zwischenformen zwei untereinander sehr verschiedene Bilder, die als zwei verschiedene Typen der kontrahierten Arterie betrachtet werden können. In dem einen Falle finden sich hauptsächlich die beiden extremen Querschnittsbilder der Muskelzellen, nämlich grosse, rundliche, helle und zwischen diesen schmale, polygonale, dunklere. In dem anderen Falle weisen alle Zellen Übergangsformen auf, d. h. mittelgrosse, polygonale, mässig helle Querschnitte. Nur in der Aussenschicht der Wand, d. h. direkt unter der Adventitia finden sich häufig auch die beiden extremen Formen.

Bei schlaffen Carotiden lassen sich ebenfalls zwei Typen unterscheiden. Der erste zeigt die beiden Formen der Muskelzellen, die dunklen in ihrer extremen Gestalt, die hellen Zellen jedoch nur mässig gross, nicht so rundlich sondern mit Andeutungen von Ecken, mit überwiegendem Breitendurchmesser. Bei dem zweiten Typus zeigen die Zellen ein Übergangsstadium, sind aber niedrig und auffallend breit, d. h. sie haben ihre Hauptausdehnung in der Richtung der Wanddicke. Auch bei letzterem Typus finden sich häufig in der Aussenzone differente Zellformen. In einer gewissen Thätigkeit befinden sich also auch die Muskelzellen der schlaffen Arterien, was verständlich ist, da die Zellen so lange sie noch leben, auch noch auf die verschiedenartigen Reize, die beständig auf sie einwirken, reagieren. Dass solche vorhanden sind, zeigen die sog. spontanen Kontraktionen der überlebenden glatten Muskulatur. (Sertoli, P. Schultz.)

Aufstellung zweier Haupttypen. Somit kann man sowohl bei der kontrahierten, wie bei der schlaffen Carotis einen

Typus (I.), mit stark differentenZellen und einen zweiten (II.), der hauptsächlich Übergangsstadien aufweist, unterscheiden. Gedeutet müssen diese beiden verschiedenen Typen wohl folgendermassen werden. Typus I der kontrahierten Carotis zeigt uns eine Arterie, deren Kontraktion dadurch erreicht wurde, dass sich eine Anzahl von Muskelzellen ad maximum kontrahierte, während die übrigen Zellen unthätig blieben. Von der schlaffen Carotis weist der entsprechende Typus eine Anzahl von Muskelzellen auf, die in geringerem Grade kontrahiert sind, während die übrigen ruhen. Es ist die polygonale Gestalt des Querschnittbildes der ersteren, die anzeigt, dass die Zellen sich nur mit mässiger Kraft kontrahierten. So konnten sie den Druck, den ihre Umgebung auf sie ausübt, nicht überwinden und daher nicht den rundlichen Querschnitt der mit aller Kraft sich kontrahierenden Muskelzelle annehmen. Die nur mässige Arbeitsleistung dieser Zellen vermochte keine bedeutendere Kontraktion des Gefässes zu erzeugen, sodass dasselbe als schlaff erschien. Typus II der kontrahierten Carotis lässt sich wohl nur so deuten, dass wir annehmen, alle Muskelzellen seien in gleichem Grade thätig und besässen demgemäss einen gleich grossen Turgor. Da das Bindegewebsgerüst sie eng zusammenhält, können sie nicht ihrem Bestreben, eine spindelförmige Gestalt anzunehmen, folgen, sondern sie flachen und kanten sich gegenseitig ab. Der makroskopische Effekt dieser Thätigkeit aller Zellen ist die Kontraktion des Gefässes. In der schlaffen Carotis dieses Typus sind alle Zellen in gleich geringem Grade thätig, der Druck, den sie daher gegenseitig auf einander ausüben, ist gleich stark und führt zu einer Abflachung und Abkantung der Zellen. Dass die Zellen dabei breiter als hoch sind, muss auf die Anordnung des Bindegewebes zurückgeführt werden.

Zwischen diesen beiden Haupttypen kommen selbstverständlich Übergangsformen vor. Sie entsprechen solchen Arterien,

die, was ihr Funktionsstadium betrifft, zwischen den stark kontrahierten und den erschlafften stehen.

Häufigkeit des Auftretens, zeitliches und örtliches Vorkommen der Haupttypen. Was das Vorkommen der Haupttypen und der Übergangsformen betrifft, so ist von den Haupttypen der zweite der bei weitem seltenere. Von diesem wurden nur einige ausgesprochene Fälle beobachtet. Dieselben wurden sowohl an Carotiden, die 2—3 Minuten nach Vollziehung des Schächtschnittes, wie auch an solchen, die bis mehrere Tage nach dem Tode des Tieres fixiert wurden, beobachtet. In derselben Arterie kann an der einen Strecke sich der erstere, an einer anderen der zweite Typus finden. Sogar auf demselben Querschnittsbild findet man zuweilen beide Typen. Eklatant trat dies an einer mässig schlaffen zwölf Minuten nach dem Schächtschnitt in heissem Wasser fixierten Carotis und an einer mittelgrossen stark kontrahierten Arterie aus dem Mesenterium des Rindes, die vier Stunden nach dem Tode des Tieres fixiert wurde, hervor.

Erklärung der Verlängerung kontrahierter und der Verkürzung erschlaffender Carotiden. Aus dem Vorhergehenden ergiebt sich, warum überlebende Carotiden sich bei ihrer Kontraktion verlängern und bei der Erschlaffung verkürzen, insofern, als in der kontrahierten Carotis die „höheren", in der erschlafften die flacheren Zellen an Menge überwiegen. Da letztere zugleich die breiteren sind, so wird verständlich, warum die schlaffen Arterien eine dickere Wandung haben können, als die kontrahierten. Letzterer Unterschied ist jedoch nicht stets nachweisbar. Voraussetzung bei dieser Erklärung der Längenzunahme ist, dass keine ausgebildete Längsmuskulatur vorhanden ist, die sich zugleich mit der Ringmuskulatur kontrahiert, denn dies müsste im entgegengesetzten Sinne wirken. Thatsächlich finden sich, wie bereits oben gezeigt

wurde, in der distalen Hälfte der Carotis, die zu jenen Versuchen verwendet wurde, nur spärliche Längsmuskelzüge, von deren Thätigkeit ein Effekt nicht nachweisbar war.

Bedeutung der gefalteten Muskelzellen. Es ist jetzt Zeit, Aufschluss über die Bedeutung der gefalteten oder in Zickzack gelegten Mukelzellen zu geben, die sich häufig in den Carotispräparaten finden. Offenbar handelt es sich hier um analoge Zustände, wie sie von verschiedenen Autoren an anderen Organen beobachtet und bereits oben (S. 440) erwähnt wurden. Ebenso wurde schon gesagt, dass die von jenen aufgestellte Erklärung, als handle es sich hier um kontrahierte Muskelzellen, von Heidenhain als irrtümlich zurükgewiesen ist. Letzterer Forscher konstatierte das Vorkommen der in Zickzack gefalteten glatten Muskelzellen in kontrahierten Schweins- und Kalbsblasen und im Dünndarm eines Hundes. Neben diesen gefalteten Zellen fanden sich stets viele gerade gestreckte in den betreffenden Organen. Das Zustandekommen dieser verschiedenen Formen beobachtete Heidenhain (l. c. S. 191) an ausgeschnittenen, noch lebenden Stücken der Unterhautmuskulatur des Blutegels und gelangte zu dem Schluss, dass die Faltung mit der Kontraktion der Zelle nichts zu schaffen habe. Sie entstehe auf verschiedene Weise. „Erstens kann die Präparation unmittelbar Faltungen hervorbringen, zweitens kann eine aktiv kontrahierte Zelle, wenn sie erschlafft, aber durch äussere mechanische Momente zu ihrer früheren Form zurückzukehren verhindert ist, sich in Falten legen, endlich — und das ist sehr häufig der Fall — wird eine gar nicht oder schwach sich zusammenziehende Zelle durch eine sich stärker kontrahierende Nachbarin auf mannigfachste Weise gefaltet". Weiter beobachtete Heidenhain, „dass im Ruhezustande gefaltete Faserzellen bei eintretender Kontraktion ihre Runzeln glätten, sich strecken und erst nach der Erschlaffung wieder Falten werfen, zum besten Beweise, dass die letzteren

nicht Eigentümlichkeiten der Zusammenziehung sind". Verhinderte Streckung und passives Gefaltetwerden sind also Ursache der Zickzackform der Muskelzellen. Diese Beobachtung, die sich auf den Blutegel erstreckt, wird für die Wirbeltiere wieder von P. Schultz bestätigt. Bei dem bereits oben erwähnten Experiment an der Muscularis des Salamandermagens zeigte es sich, dass die kontrahierten Muskelfasern, wenn der elektrische Reiz aufhörte, sich in Falten legten. Bei der Kontraktion hatte eine Verkürzung und Verdickung der Faserzelle stattgefunden, Erscheinungen, die in der Erschlaffung zurückgehen. „Ist ein dehnendes Moment vorhanden, wie es bei dem makroskopischen Versuch durch die Schwere des Hebels gegeben ist, so wird also das Muskelstückchen dünner und länger, nimmt also wieder seine ursprüngliche Gestalt an. Fehlt aber nach Aufhören der Kontraktion ein dehnendes Moment, und dies ist der Fall in dem Versuch unter dem Mikroskop, so kann vollständige Streckung nicht zustande kommen, und die Ausgleichung der für denselben Raum zu lang gewordenen Faser geschieht dadurch, dass sie sich faltet." Es ist also die auf die Kontraktion folgende Erschlaffung ohne Dehnung, welche nach P. Schultz die Zickzackform erzeugt. Dass in den überlebenden und schlaffen Carotiden nicht stets alle Muskelzellen, die aus dem thätigen Zustande in den ruhenden übergegangen sind, gefaltet sind, ist bemerkenswert, da ja der Blutdruck hier nicht dilatierend wirken kann. Bis zu einem gewissen Grade ist hier die Elastica interna als Dilatator thätig, indem diese während der Kontraktion der Arterie in Längsfalten zusammengestauchte Membran sich wieder glättet und in gleichem Sinne auf die Muskelzellen einwirkt. Die von Schultz geschilderte Erscheinung entspricht, wie man sieht, dem von Heidenhain angeführten zweiten Modus der Faltenbildung an den Muskelzellen des Blutegels. Der dritte von Heidenhain angeführte Modus wurde an den Präparaten Schultzes nicht beobachtet. Endlich sei erwähnt, dass Schaffer

(l. c. S. 227) ebenfalls das Vorkommen von zickzackartigen Stauchungen und Faltungen konstatiert hat und sie im Sinne Heidenhains erklärt.

Vorkommen und Anordung der gefalteten Muskelzellen in der Carotis. Was das Vorkommen der gestreckten und gefalteten Zellen in der Carotiswand betrifft, so wurde hierüber folgendes beobachtet. Gefaltete ruhende Zellen finden sich in dem ersten Typus der kontrahierten Carotis überall zwischen den thätigen Zellen. Freilich ist es nicht immer möglich zu entscheiden, ob eine Zelle gestreckt oder gefaltet ist, da bei enger Aneinanderlagerung die Ränder nicht gut sichtbar sind und oft auch die Zellen nur in geringer Ausdehnung auf dem Gefässquerschnitt getroffen sind. Diese ruhenden Zellen sind also durch die thätigen Zellen, zwischen denen sie liegen, passiv gefaltet worden. Zusammengebogene oder gefaltete kontrahierte Zellen bilden in kontrahierten Carotiden oft ganze Bündel. Solche findet man besonders in den inneren Schichten der Media stark kontrahierter Carotiden. Hier sind oft alle Muskelzellen mehr oder weniger stark gefaltet. Die Erklärung dafür ist die, dass diese inneren Muskelpartien durch die äusseren, die gürtelförmig die übrige Media umfassen, zusammengestaucht werden, was nur möglich ist, weil die einzelnen Muskelpartien durch die eingelagerten Bindegewebssepten eine gewisse Selbständigkeit haben. Dicht unter der Elastica interna liegende Muskelzellen folgen der Faltenbildung derselben und sind daher dementsprechend gebogen. Zum Auftreten der Faltung tragen also weder die gefalteten ruhenden noch die gefalteten kontrahierten selbst etwas bei, sie verhalten sich vielmehr zu diesem Vorgang vollständig passiv.

Erklärung der verschiedenen Kernformen. Nachdem wir uns über die verschiedenen Formen der Muskelzellen und deren Zustandekommen in der Carotis unterrichtet haben, ist es möglich

auch die Erklärung für die öfters erwähnten verschiedenen Kernformen zu geben. Es gehören die Kerne von der Gestalt gestreckter drehrunder Stäbchen mit abgerundeten Enden ruhenden, unter geringem Druck stehenden oder mässig kontrahierten Zellen an. Ebensolche Kerne, aber mit zugespitzten Polen finden sich in komprimierten ruhenden Muskelzellen. Die oben (S. 434) geschilderten Kerne, deren Querschnitt die Gestalt eines Ovals mit quergestellter langer Achse zeigt, gehören ruhenden stark komprimierten Zellen an, indem sie wie diese selbst breit gedrückt sind. Dickstabförmige bis ovoide Kerne finden sich in kontrahierten Zellen. Ihre Form erklärt sich durch die Annahme, dass sich der Kern bei der Kontraktion der Zellen bis zu einem gewissen Grade der Gestalt dieser anpasst. Geschlängelte oder zickzackförmige finden sich sowohl in stark kontrahierten wie in ruhenden Zellen. Im ersteren Falle sind sie durch die sich verkürzende Zelle zusammengestaucht worden, die dabei selbst gerade oder durch ihre Umgebung zusammengebogen sein kann. — Dieselbe Erklärung giebt Schaffer (l. c. S. 227) für die Schlängelung der Kerne. Den Kernen fehlt eine aktive Verkürzungsfähigkeit. Sie sind um so stärker geschlängelt, passiv zusammengedrückt, je stärker die Kontraktion, d. h. die Verkürzung der Faser ist. Als Beispiel hierfür führt er die wellenlinienartige Faltung der Kerne in einer menschlichen Unterschenkelvene an. — In ruhenden Zellen finden sich geschlängelte Kerne, wenn die Zelle selbst durch ihre thätige Umgebung zusammengestaucht, also selbst geschlängelt ist. Woran es liegt, dass die Kerne kontrahierter Zellen einmal dickstabförmig sind, sich also der Zellform anpassen, einandermal dieses nicht thun, sondern einfach zusammengestaucht werden, vermag ich nicht mit Sicherheit zu sagen. Es könnte sein, dass der erstere Modus bei langsamer, der zweite bei schneller verlaufender Kontraktion der Zelle eintritt.

Bedeutung der stärkeren Bindegewebssepten. Endlich sei hier noch einmal auf die Bedeutung der stärkeren Bindegewebssepten in der Media hingewiesen. Durch dieselben wird, wie wir gesehen haben, die Muskulatur in Zellgruppen gesondert. Es ist möglich, dass diese einzelnen Muskelbündel nicht nur morphologisch sondern auch in physiologischer Beziehung eine gewisse Selbständigkeit haben. Nimmt man dies für die Innervation an, so würde erklärlich, warum an überlebenden Carotiden sich häufig die eine Strecke der Wand in einem anderen Funktionsstadium befindet als eine benachbarte andere. So ist es z. B. häufig der Fall, dass in den äusseren Schichten sich stark differente Zellen finden, also stark kontrahierte und ganz unthätige, während in den inneren Schichten alle Zellen thätig sind, wenn auch in etwas verschiedenem Grade. — Durch das reichlichere Auftreten des Bindegewebes in den inneren Schichten wird die Verbindung der Muskelbündel untereinander lockerer, so dass die der Elastica interna anliegenden den Faltungen der letzteren, die bei starker Kontraktion der Arterie recht bedeutend sind, folgen können. Sodann wird es durch diese Einrichtung möglich, dass diese inneren Muskelschichten von den äusseren zusammengestaucht werden können. Hierdurch aber wird wieder das Gefässlumen stärker verengt. Solches beobachtet man, wie gezeigt wurde, in stark kontrahierten Gefässen.

Sonstiges Vorkommen der verschiedenen Zellformen. Über sonstiges Vorkommen der verschiedenen Formen der glatten Muskelzellen wurden bereits einige weitere Untersuchungen angestellt, doch sei hier nur auf ihr Vorhandensein in Blutgefässen hingewiesen. Gefunden wurden sie u. a. in der Arteria maxillaris, in Arterien und Venen aus dem Mesenterium und der Art. pulmonalis des Rindes, in der Carotis des Kalbes und des Schweines und in einem Ast der Carotis externa des Menschen. In einigen menschlichen Arterien wurden sie nicht gefunden,

was sich daraus erklärte, dass das Material unzweckmässig fixiert war. Frisches menschliches Material stand mir leider nicht zur Verfügung. Die Deutlichkeit, mit welcher die Zellformen auftreten, ist in verschiedenen Gefässen verschieden. Dies hat seine Ursache in der Menge und Anordnung des Bindegewebes. Bei reichlicherem Auftreten des letzteren, besonders des intercellulären, und bei unregelmässig gruppiertem und lockerem Maschenwerk muss natürlich die bei der Rindscarotis oft beobachtete, höchst auffallende, quergerichtete Breitenausdehnung der ruhenden Zelle fehlen. Hier erscheinen die letzteren verdichtet und auf ihrem Querschnitt unregelmässig polygonal. Dies zeigte sich z. B. in dem Ast der Carotis externa des Menschen. Man darf also nicht darauf rechnen, überall so prägnante Formen wie in der Rindscarotis zu finden.

Bedeutung des gleichzeitigen Vorkommens ruhender und thätiger Muskelzellen. Die vorstehende Untersuchung hat dazu geführt anzunehmen, dass sich in der Gefässwand ruhende und thätige Muskelzellen finden. Alle Bilder lassen sich auf diese Weise ungezwungen deuten. Gemacht wurden die Beobachtungen an überlebenden, fixierten Arterien. Dass die Fixierung die geschilderten Erscheinungen nicht schaffen kann, wurde oben (S. 437) nachgewiesen. Fraglich bliebe aber noch, ob das in der überlebenden Arterie Beobachtete auch für das lebende Tier gilt. Gründe, die dafür sprechen, dass sich die Muskelzellen in letzterem Falle anders verhalten sollten als 2 Minuten nach dem Schächtschnitt, weiss ich nicht anzuführen. Die Thatsache, dass sich in einer kontrahierten Arterie alle Zellen kontrahiert haben, bedarf keiner Erklärung. Da aber dieser Fall nur selten gefunden wurde, tritt er wohl nur unter bestimmten Bedingungen ein. Dagegen ist die Erscheinung, dass in der Gefässwand ruhende und thätige Muskelzellen nebeneinander liegen, noch zu deuten. Sie bekommt

erst Sinn, wenn wir annehmen, dass während des Lebens die ruhenden Muskelzellen nach einer gewissen Zeit wieder arbeiten, während die bis dahin thätigen Muskelzellen nun ihrerseits ausruhen, um später wieder thätig zu werden. Es wechselt also eine Zelle beständig zwischen Thätigkeit und Ruhe, aber so, dass stets ein Teil der Zellen arbeitet, während andere ruhen. Die Zellen lösen sich also gegenseitig in der Arbeit ab, und nur ausnahmsweise arbeiten alle Zellen zu gleicher Zeit. Dass diese Einrichtung bei der während des Lebens beständig thätigen Gefässmuskulatur für uns verständlich wäre, braucht kaum gesagt zu werden.

Beim Durchsehen der Litteratur nach entsprechenden Anschauungen wurde ich zu den Arbeiten Benedikts geführt. Hier fand ich, dass dieser Autor zu ganz ähnlichen Resultaten gekommen ist, freilich auf anderem Wege, nämlich durch die klinische Beobachtung. Einige Sätze, die sich allerdings auf das Herz beziehen, seien zum Schluss hier wörtlich angeführt (l. c. S. 2038): „Die Erleuchtung respektive die Beschattung durch die Röntgen Strahlung hat uns also wichtigen Aufschluss über die so unerwartet geringe Inanspruchnahme des Herzfleisches bei gewöhnlicher Thätigkeit gelehrt. Wir begreifen dadurch einerseits die ausserordentliche Ausdauer des Herzens durchs ganze Leben ohne Unterbrechung durch Ruhe und andererseits die leichte Wiederherstellung des Verlustes an eigenartigem Stoff und an Kraft. Bei jeder neuen Zusammenziehung können immer andere Fasern und nach dem allgemeinen Muskelgesetze der „Schichtenarbeit" — von dem freilich die Herren in den Laboratorien sich nichts träumen lassen — in Anspruch genommen werden, und die abgenutzten Muskelfasern haben Zeit zur Neuanschaffung von Stoff und Kraft aus dem Nährsafte (Bioplastik im Sinne von Weigert)."

Ergebnisse.

1. Die Muskulatur der Media der Carotis vom Rinde besteht zum grössten Teil aus ringförmig angeordneten Muskelzellen. Längsmuskelzüge finden sich nur spärlich. Das interfascikuläre Bindegewebe ist in Gestalt von Septen in der äusseren und inneren Schicht verschieden angeordnet. Das intercelluläre Bindegewebe bildet ein Wabenwerk. Das elastische Gewebe ist im Vergleich zu der Carotis des Menschen sehr spärlich. (S. 431.)

2. Die ringförmig angeordneten Muskelzellen treten in zwei in ihrem Extrem sehr verschiedenen Formen auf, zwischen denen zahlreiche Übergangsformen existieren. (S. 427.)

3. Die beiden extremen Formen sind durch folgendes charakterisiert (S. 433—436.):

a) Die eine Form der Zellen stellt langgestreckte, unregelmässige Prismen mit oft ausgekehlten Seitenflächen und zugespitzten Enden vor. Zuweilen haben diese Zellen eine bandförmige Gestalt. Fibrillen sind nicht sichtbar. Das Protoplasma erscheint homogen, „verdichtet". Der Kern ist dünn stäbchenförmig. Kern und Zellleib färben sich dunkler als bei der anderen Form. Daher wurden diese Zellen in dem ersten Teil der Abhandlung als „dunkle" bezeichnet.

b) Die andere Form der Muskelzellen stellt spindelförmige Gebilde vor, die im allgemeinen dicker als die dunklen sind. Die Fibrillen sind deutlich sichtbar, der Kern ist dick stäbchenförmig. Kern und Zellleib bleiben bei der Färbung heller als die erste Form. Daher wurden diese Zellen in dem ersten Teil der Abhandlung als „helle" bezeichnet.

4. Nach Ausschliessung anderer Deutungen ergeben sich die dunklen Zellen als ruhende, die hellen als thätige (kontrahierte) (S. 436—440, 442).

5. In derselben Arterie finden sich thätige und ruhende Muskelzellen nebeneinander (S. 435 u. 461).

6. Die thätigen Muskelzellen verdanken ihre Gestalt ihrer Thätigkeit. Die Form der ruhenden wird durch die Umgebung derselben bestimmt (S. 442).

7. Die Kontraktion der Carotis wird entweder dadurch erzeugt, dass sich ein Teil der Muskelzellen stark kontrahiert, während der andere ruht, oder dadurch, dass sich alle Muskelzellen kontrahieren (S. 453).

8. In erschlafften Carotiden ist entweder ein Teil der Zellen in geringem Grade kontrahiert, während der andere Teil ganz ruht, oder es sind alle Muskelzellen erschlafft (S. 453).

9. Die isolierte Carotis behält ihre Kontraktionsfähigkeit unter günstigen Bedingungen bis 6 Tage nach dem Tode des Tieres (S. 439).

10. Die überlebende Carotis lässt sich künstlich zur Kontraktion und zur Erschlaffung bringen (S. 445—448).

11. Bei der Kontraktion wird die Carotis enger, härter, steifer und länger, bei der Erschlaffung weiter, schlaffer und kürzer. (S. 448).

12. Die Verlängerung der sich kontrahierenden Carotis erklärt sich durch das Dickerwerden der sich contrahierenden cirkulär angeordneten Zellen, die Verkürzung der erschlaffenden durch das Dünnerwerden derselben (S. 455).

13. Die Fixierflüssigkeiten veranlassen die Carotis während der Fixierung zur Kontraktion (S. 449).

14. Die in der Carotis häufig zu beobachtenden, in Zickzack gelegten oder unregelmässig gefalteten Muskelzellen sind ruhende oder thätige, die durch ihre Umgebung zusammengestaucht sind. (S. 456).

15. Die verschiedenen Funktionsformen der glatten Muskelzellen wurden ausser in der Carotis in verschiedenen Gefässen von Tieren und vom Menschen nachgewiesen. Ihr Vorkommen in der Gefässwand ist also ein weit verbreitetes (S. 460).

16. Da ruhende und thätige Muskelzellen auch in solchen

Carotiden beobachtet wurden, die sofort nach Vollzug des Schächtschnittes fixiert wurden, und nicht angenommen werden kann, dass diese Erscheinung durch die Fixierung erzeugt sei, so ist es sehr wahrscheinlich, dass diese Funktionsformen nicht nur in der überlebenden Arterie, sondern auch während des Lebens des Tieres existieren (S. 461).

17. Das Vorkommen dieser Funktionsformen während des Lebens wäre verständlich, wenn man annimmt, dass die Muskelzellen in der Arterienwand in ihrer Thätigkeit untereinander abwechseln (Schichtenarbeit im Sinne Benedikts) (S. 461).

Figurenerklärung.

Fig. 1. Aus einem Längsschnitt durch äussere Schicht der Media einer Carotis, die 5½ Stunden nach dem Tode des Tieres fixiert wurde, nachdem sie durch Kälte zu starker Kontraktion gebracht war. Giesonfärbung.

Fig. 2. Aus einem Querschnitt durch die Media einer Carotis, die 3¼ Stunden nach dem Tode des Tieres fixiert wurde, nachdem sie sich spontan mässig stark kontrahiert hatte. Giesonfärbung.

Fig. 3. Aus einem Querschnitt durch die innere Schicht der Media eine Carotis, die 24 Stunden nach dem Tode des Tieres fixiert wurde, nachdem sie vorher durch Kälte zu maximaler Kontraktion veranlasst war. Die Muskelzellen sind stark kontrahiert und ausserdem durch die äusseren Muskelschichten der Media zusammengestaucht. Giesonfärbung.

Fig. 4. Intercelluläres bindegewebiges Wabenwerk der Media einer Carotis. Dargestellt durch Trypsinverdauung eines Querschnittes. Heidenhainsche Eisenhämatoxylinfärbung.

a) Thätige Muskelzellen. b) Ruhende Muskelzellen. c) Übergangsformen d) Intercelluläres Bindgewebe. e) Innere Schicht der Adventitia.

Litteraturverzeichnis.

1. Barfurth, D., Über Zellbrücken glatter Muskelfasern. Archiv f. mikr. Anatomie. Bd. 38. 1891.
2. Benedikt, M., Weitere Beiträge zur Biomechanik des Kreislaufes. Wiener medizinische Wochenschrift. 46. Jahrgang Nr. 47. 1896.
3. Heidenhain, R., Zur Frage nach der Form der kontraktilen Faserzellen während ihrer Thätigkeit. Studien des physiolog. Instituts zu Breslau. Heft 1. 1861.
4. Henneberg, B., Das Bindegewebe in der glatten Muskulatur und die sogenannten Intercellularbrücken. Anatomische Hefte I. Abt. Bd. 14.
5. v. Klecki, C., Experimentelle Untersuchungen über die Zellbrücken in der Darmmuskulatur der Raubtiere. Dissertation. Dorpat 1894.
6. Schaffer, J., Zur Kenntnis der glatten Muskelzellen, insbesondere ihrer Verbindung. Zeitschrift für wissenschaftl. Zoologie Bd. 66. 1899.
7. Schiefferdecker., Bau der Wandung der Blutgefässe. Separat-Abdruck aus den Sitzungsberichten d. Niederrhein. Gesellsch. f. Natur- u. Heilkunde zu Bonn. 1896.
8. Schultz, P., Die glatte Muskulatur der Wirbeltiere. I. Ihr Bau. Archiv für Anat. u. Phys. Phys. Abt. Jahrg. 1895.
9. — Die längsgestreifte (glatte) Muskulatur der Wirbeltiere. II. Ihre Verrichtung. Ebendort 1897.
10. — Zur Physiologie der längsgestreiften (glatten) Muskeln. Spontane Bewegungen, Tonus, Peristaltik. Ebendort 1897.
11. Sertoli, Contribution à la physiologie générale des muscles lisses Archives italiennes de biologie. Tom. III.

Aus dem Anatomischen Institut der Universität Freiburg.

Das Primordialcranium von Talpa europaea.

Ein Beitrag zur Morphologie des Säugetierschädels

von

Dr. Eugen Fischer,
Freiburg i. Br.

(Mit 11 Abbildungen auf den Tafeln XXVII/XXXII und 2 Figuren im Text.)

Einleitung.

Die Frage nach Herkunft und Aufbau des Wirbeltierschädels — von jeher im Vordergrunde des Interesses morphologischer Forschung stehend — hat eine so grosse Menge Abhandlungen gezeitigt, dass es scheinen könnte, es wäre müssig, noch weitere kleine Beiträge dazu steuern zu wollen. Doch gerade eben hat wieder Gaupp (1900) gezeigt, wie wichtige und mannigfache neue Punkte durch die Bearbeitung des alten Problems mit neuen Mitteln gefunden werden können. So wird rührig an der Erforschung des Amniotenschädels gearbeitet, ich nenne noch Schauinsland's (1900) Untersuchung des Hatteriaschädels und die ebenfalls von Gaupp angeregte Inangriffnahme des Hühnerschädels durch Tonkoff (1900); zwar liegt hierüber erst eine vorläufige Mitteilung auf, aber der Verfasser war so liebenswürdig, mir sein Modell ausführlich zu demonstrieren.

Sehe ich mich nun auf dem engeren Gebiete um, das die Lehre vom Säugercranium umfasst, so finde ich zwar ebenfalls wieder eine nicht ganz geringe Anzahl Beobachtungen in der Litteratur niedergelegt — ich will von solchen, die den Primordialschädel berücksichtigen, nur W. K. Parker (74 und 85) nennen, dessen bewundernswürdig sorgfältige und geschickte Untersuchungen sich ja auf alle Wirbeltierclassen ausdehnten, dann Spöndli (46) und Decker (83), — aber mit modernen Untersuchungsmethoden wurde das Primordialcranium von Säugern

bis heute nur bei derjenigen Form genauer erforscht, die bei höchster Ausbildung des Knochenschädels dessen knorpligen Vorläufer nach allgemeiner Ansicht am meisten reduciert, am stärksten rückgebildet besitzt, beim Menschen!

Allerdings kann ich nun das Werden und den Aufbau des Knorpelcraniums eines primitiven Säugers, des Maulwurfs, zur Zeit noch nicht in der Ausführlichkeit und Genauigkeit schildern, wie es beim menschlichen Primordialschädel durch eine Reihe von Autoren geschah (ich habe weder ein vollkommen lückenloses Material der frühesten bis spätesten Stadien, noch augenblicklich die nötige Zeit zur Verfügung), jedoch ich glaube, eine genaue Beschreibung des völlig ausgebildeten Primordialcraniums eines Insectivoren (Talpa europaea) an der Hand guter und übersichtlicher Abbildungen nach stark vergrössertem Plattenmodell dürften immerhin willkommen sein und eine fühlbare Lücke ergänzen. Insbesondere an grossen, klaren Abbildungen, die weiteren Forschungen als Grundlage einer Vergleichung dienen könnten, hat es bis jetzt (vom Menschen abgesehen) für den knorpligen Säugerschädel vollständig gefehlt. Auch eine zusammenhängende Schilderung des Knorpelgerüstes mit Berücksichtigung der Weichteile ist bis heute noch Disiderat. Parker's Schnittbeschreibung und Stadiendarstellung können bei aller Bewunderung vor ihrer Genauigkeit nicht genügen.

Ermutigt und angeregt zu vorliegender Untersuchung wurde ich durch meinen verehrten Lehrer, Herrn Professor Gaupp, dessen reiche Erfahrung mich in liebenswürdigster Weise im Verlaufe meiner Arbeit förderte und unterstützte; auch an dieser Stelle sei er meines wärmsten Dankes versichert.

Dann hat mir mein hochverehrter Chef, Herr Hofrat Professor Wiedersheim, wie er mich einst als Schüler in die Anatomie einführte und dann meinen ersten litterarischen Versuch leitete, auch jetzt wieder sein Interesse und seinen erfahrenen Rat in gewohnter, stets gleicher Güte zu Teil werden lassen;

ich kann nur auch hier wiederholen, dass ich ihm eine stete Dankbarkeit und Verehrung immer bewahren werde.

Mein Material bestand aus einer grösseren Anzahl Maulwurfembryonen, die teils von den Herren Prof. Keibel und Gaupp conserviert, mir zur Verfügung gestellt wurden — meinen herzlichsten Dank auch hierfür — teils in frischem Zustand von mir gesammelt wurden mit Hilfe der freigebig gewährten Mittel des Institutes. Die mit Chromessigsäure fixierten Köpfe wurden geschnitten und die tadellose*) Serie eines Exemplars mit voll entwickeltem Knorpelcranium diente zur Herstellung meines Hauptmodelles nach der Born'schen Plattenmodelliermethode bei 30facher Vergrösserung**). Es wurden sämtliche Knorpelteile modelliert und auf der rechten Körperhälfte dazu die bereits angelegten Deckknochen. Ausserdem fertigte ich von besonders wichtigen Stellen Teilmodelle an. Zur Vergleichung dienten mir teils Schnittserien durch die Köpfe von Vertretern der verschiedenen Wirbeltierclassen, teils die Modelle aus dem Ziegler'schen Atelier, nach O. Hertwig »Modell des Primordialcraniums eines menschlichen Embryo von 8 cm Steiss-Scheitellänge« und das eben erscheinende nach Gaupp »Modell des Primordialcraniums von Lacerta agilis (Embryo von 47 mm Länge)«.

---

*) Es ist nur ein einziger Schnitt von der ca. 450 Schnitte von 0,025 mm Dicke enthaltenden Serie verloren gegangen.

**) Die zum Teil sehr grossen Zeichnungen konnte ich ohne Verschieben des Präparates — also unter Vermeidung jeder Ungenauigkeit — mittelst des ausgezeichneten Projectionsapparates herstellen, der sich im hiesigen anatomischen Institut befindet und den mir Herr Prof. Gaupp gütigst zur Verfügung stellte. Er hat ihn mit Hilfe einer Zuwendung der Elizabeth-Thompson-Stiftung in Boston Mass. in unserem Institute einrichten lassen, so dass auch ich jener Stiftungsverwalter dankbar gedenke. (Näheres über den Apparat siehe in Gaupp's (97) vorläufiger Mitteilung „Zur Entwicklungsgeschichte des Eidechsenschädels".)

Ich werde also versuchen, an der Hand der beigegebenen Tafeln eine möglichst genaue Beschreibung des Primordialcraniums vom Maulwurf zu geben, wie es sich auf der Höhe seiner Entwicklung darstellt, d. h. ehe die mit der Ausbildung des knöchernen Schädels einhergehenden Reductionsvorgänge am Knorpelschädel einsetzen.

Aus der Decker'schen Arbeit (83) geht hervor, dass es einen Zeitpunkt giebt, wo der knorpelige Schädel eine gewisse Ausbildung erreicht hat und einige Zeit bewahrt. Ohne Umbildung und Formveränderung wächst er in dieser Zeit zu einer gewissen Grösse heran, nach und nach legen sich primordiale Knochen an. In diesem Zustand — so führt Decker weiter aus — lässt sich der Schädel beschreiben, ist er für eine Tierform charakteristisch, von dem verwandter Formen bald hier, bald da abweichend, oder mit ihm übereinstimmend.

In diesem Stadium befindet sich wohl der Schädel, der mir zur Modellierung diente; an zwei Stellen hat, noch auf ganz kleinen Bezirk beschränkt, die Verknöcherung des Knorpels begonnen, im übrigen fand ich wohl ausgebildeten Knorpel und war überrascht über dessen reiche Ausgestaltung und wohlgegliederten Bau. Jüngere Schädel zeigen schon ganz denselben Befund, nur sind die Knorpelmassen teilweise weniger gut ausgebildet, im Vorknorpelstadium, nur schlecht abgegrenzt gegen die Umgebung. Wenig ältere Stadien weisen schon erhebliche primordiale Verknöcherung auf. Damit scheint der Maulwurf-(Säuger?)-Schädel etwas zu differieren vom Vogelschädel; hier fällt es Tonkoff (1900) auf, dass jene beiden Processe der Verknorpelung und der Zerstörung des Knorpels durch Knochen beim Huhn derart ineinandergreifen, dass man alle Knorpelteile zugleich in vollkommenster Ausbildung nicht bekommen kann. Beim Saurier dagegen findet sich gleichfalls eine gewisse Dauer eines vollkommen entwickelten Knorpelschädels (Gaupp).

Die aus einem einzigen Stück bestehende Knorpelmasse*) stellt etwas mehr als die Hälfte eines Hohlellipsoids dar (Taf. XXVII/XXVIII, Fig. 1), auf dessen einem Pol ein kleiner Kegel aufsitzt. Das Hohlellipsoid ist die Gehirn-, der Kegel die Nasenkapsel. Der Gehirnkapsel fehlt die Decke; am besten ausgebildet, am dicksten und ohne grosse Lücken ist der Boden. Dünner und mit weiten Oeffnungen und Fenstern versehen sind Seiten- und Rückwand**). Die Vorderwand — vorderer Pol des Ellipsoids — ist zugleich im Grossen und Ganzen die Basis der Nasenkapsel, die, wie gesagt, einen von oben nach unten etwas abgeplatteten, liegenden Kegel darstellt mit kurz abgeschnittener Spitze. Ein Blick ins Innere der Schädelhöhle zeigt die Voreinanderlagerung der einzelnen Abschnitte; durch die Mitte zieht die Basalplatte, ihr zur Seite sieht man hinten die Occipitalregion, dann die als mächtige Masse sich abhebende Labyrinthregion. Noch weiter vorn folgt eine im Verhältnis zum menschlichen Knorpelcranium sehr entwickelte Sphenoidalregion und endlich die Nasalregion. Die Grenzen zwischen den sogenannten Regionen sind bald etwas mehr, bald weniger ausgeprägt, dargestellt durch Foramina, Fissuren, Rinnen u. s. w.; jedenfalls ist ihre Beibehaltung der übersichtlichen Beschreibung wegen nötig.

Seit Gegenbaur (72) wird von vielen Autoren (Hertwig, Gaupp u. andern) als dritte Gegend eine Regio orbitalis unterschieden. Ich glaube sie für den Säugerschädel entschieden durch die Bezeichnung sphenoidalis ersetzen zu sollen, die von der Kölliker'schen Schule und anderen gebraucht wird.

*) Wincza (96) scheint nur ganz junge Stadien untersucht zu haben, wo die Grenzen zwischen den ursprünglichen Centren der Knorpelbildung noch nicht verschwunden waren, oder viel ältere, wo sich noch Knorpelreste als Grenzen zwischen den bereits gebildeten primordialen Knochen fanden, und scheint dadurch zu glauben, die Grenzen seien immer sichtbar im Gegensatz zu der sonst allgemein geltenden Ansicht.

**) Ich denke mir den Schädel stets mit der Basis horizontal gelagert.

Während nämlich bei niederen Wirbeltieren, bis an die Säuger, die Bucht für das Auge auch am Knorpelschädel sofort auffällt, sich als speciell an das Auge angepasster, sehr differenzierter Teil deutlich abhebt, ist davon beim Säuger (auch mit wohl ausgebildetem Auge) keine Rede. Wohl findet man am knöchernen Säugerschädel eine deutliche, typisch gebildete Augenhöhle, aber der Primordialschädel ist von einem Verhalten, das dem der Saurier gleichkäme, weit entfernt, wir treffen an ihm nur eine geringe Einbuchtung für das Auge, keine Configuration, die für die ganze »Gegend« characteristisch wäre. Erst beim Menschen existiert auch im Knorpelschädel wieder eine deutliche Nische für das Auge, secundär bedingt durch die eigentümliche Entwicklung und Lagerung der Nasenkapsel und die Stellung der Augen selbst. Dagegen interessieren bei allen Säugern in der betr. Gegend die Knorpelteile, die später zu grossen und kleinen Keilbeinflügeln werden; sie geben diesem Abschnitt des Knorpelschädels sein eigentümliches Gepräge, sie liegen in der ganzen Wirbeltierreihe an dieser Stelle, so dass sich die Bezeichnung der Gegend nach ihnen als Regio sphenoidalis leicht ergiebt.

Auch von der basalen Seite her betrachtet, lassen sich die genannten Abschnitte sehr leicht erkennen, und als weiterer Bestandteil schliesst sich ihnen das Visceralskelet an.

Ich will nun in genannter Reihenfolge die einzelnen Gebilde beschreiben. Ich betrachte dabei den Knorpelschädel als eine selbständige, für sich bestehende Grösse unter Berücksichtigung der Weichteile in seiner Umgebung. Früher wurde er stets nur als provisorische, flüchtige Phase in der Entwicklung des »Schädels« aufgefasst, man ging auf seine für die Erklärung und Deutung der Phylogenese hochbedeutsame Morphologie kaum ein, man betrachtete ihn nie um seiner selbst willen und ohne Rücksicht auf den späteren Knochenbau.

Diese neue, in jüngster Zeit erst zum Durchbruch gekommene Auffassung des Primordialschädels ergiebt die Notwendigkeit,

die alten Namen von Knorpelteilen, die von den späteren Knochen genommen waren, zu modificieren, teilweise fallen zu lassen. Ganz besonders nötig ist dies deshalb, weil sie, von Verhältnissen am Menschen genommen, unverwendbar für niedere Formen, oder umgekehrt, bei diesen ausgebildete Zustände bezeichnend, für jenen unbrauchbar sind. Gaupp (93) hat für den Amphibienschädel zuerst versucht, diesen Mangel an Bezeichnungen für Knorpelteile zu heben, auf den schon Hertwig in seiner Amphibienarbeit bedauernd hingewiesen hatte. Gaupp hat eine ganze Reihe neuer Namen geschaffen, die sich seitdem eingebürgert haben. Diese Nomenclatur hat er nun auf die nächst höhere Classe der Wirbeltiere ausgedehnt (97, 1900). So weit sich die von ihm benannten Knorpelteile der Reptilien mit denen der Säuger decken, werde ich seine Namen auch diesen geben, also diese dem heutigen Standpunkt der morphologischen Betrachtung entsprechende Benennung auch für den Säuger durchführen. Teilweise konnte ich auch ältere Namen beibehalten oder modificieren, hie und da musste ich versuchen, selbst eine neue Bezeichnung zu schaffen, einen neuen Namen vorzuschlagen.

Am Schlusse jedes Capitels werde ich kurz die Deckknochen schildern, die in der betr. Region angelegt sind.

I. Planum basale.

Nicht einzufügen in die Einteilung nach Regionen, ein einheitliches Stück ohne jede Andeutung der späteren Gliederung ist die Basalplatte (Fig. 1 u. 2). Sie ist im Verhältnis zum Befund beim Menschen sehr stark entwickelt; eine massige, axiale Grundlage des Schädels bildet die Mitte des Bodens, durch

Nerven- und Gefässlöcher von den Seitenteilen mehr oder weniger deutlich geschieden. Sie selbst hat keine Lücke, wie bei den Reptilien. Ihr hinterster Teil geht lateral ohne Grenzen in die Seitenpartien (Pars condyloidea) der Occipitalregion über (Fig. 2). Er begrenzt vorn das Foramen occipitale magnum. Hier ist die Basalplatte sehr breit; ihre laterale Grenze (vor der Pars condyloidea) bleibt hier eine Strecke weit von der Ohrkapsel ab, sodass ein grosses Loch entsteht. Hier verlässt die Vagusgruppe den Schädel und die Vena jugularis. Von einer engen, langen Spalte, wie sie Gaupp (1900) bei der Eidechse beschreibt (Fissura metotica) und wie sie auch das Foramen jugulare Schauinsland's (1900) bei Hatteria darstellt, ist hier keine Rede. Schon der Knorpelschädel hat also beim Säuger eine wohlbegrenzte, rundliche Durchtrittsöffnung für jene Gebilde erlangt, die ganz der am erwachsenen Schädel gleicht und füglich den Namen Foramen jugulare behalten kann.

Vor ihm folgt dann eine Strecke, wo die Basalplatte in festem, breitem Zusammenhang mit der Ohrkapsel steht. Diese Verwachsungslinie ist ohne Lücke, was besonders betont werden muss, da bis zu den Säugern sich hier das Foramen pro N. faciali findet (Gaupp, Schauinsland, Tonkoff). Beim Säuger ist dieses, wie weiter unten gezeigt werden wird, seitlich gerückt, auf die Gehörkapsel aufgenommen worden. Auch der den Sauropsiden in der Basalplatte eigene Canal für den N. abducens fehlt hier völlig.

Bis in diese Gegend steigt der Schädelgrund vom Vorderrand des Foramen magnum an langsam auf — Clivus. Seine vordere Grenze zeichnet sich durch eine seichte Delle aus (Fig. 1), die Hypophysengrube. Dorsum und Tuberculum ephippii, wie sie beim Menschen im entsprechenden Stadium schon sehr gut ausgebildet (Hertwig, Jacoby u. a.), beim Rind deutlich zu sehen sind (Decker), fehlen vollständig*). Hier wird die Fort-

*) Sie sind auch beim erwachsenen Maulwurf äusserst gering entwickelt.

setzung der Basalplatte nach vorn plötzlich sehr schmal, ein vierkantiger Balken von beinahe gleicher Dicke und Höhe. Grosse Foramina lacera (Taf. XXVII/XXVIII, Fig. 1 u. 2) trennen diesen Teil vom vordersten Ende der Gehörkapseln. Dieses Stück erinnert in seiner Form schon recht an die des späteren Keilbeinkörpers. Ich will das mediale Stück der Regio sphenoidalis hier ebenfalls schon kurz skizzieren, um den Zusammenhang des Ganzen besser darstellen zu können.

Vor den Foramina lacera wird der mediane Knorpelbalken wieder breiter, rechts und links gegen die ihm ansitzenden Alae temporales kaum abgegrenzt, nur das Foramen caroticum giebt die Grenze dürftig an. Am Vorderrand der Wurzel der Alae temporales wird dieser unpaare Teil der Pars sphenoidalis plötzlich sehr schmal, wieder balkenartig, aber fast drehrund und geht nach kurzem Verlauf in das Septum narium über. An seine letzte Strecke setzen sich die Alae orbitales an, hinter welchen er die Fissura orbitalis (sup.) medial begrenzt. Während der die Hypophysengrube tragende Abschnitt horizontal gelagert ist, steigt von deren vorderem Rand aus der Schädelboden wieder gleichmässig an bis zum Nasenseptum. Hier stösst er an die senkrechte Hinterwand der Nasenkapsel an, das Hinterende der Crista galli beginnt in einer bedeutend höheren Horizontalen wie die Schädelbasis, was unten noch genauer gezeigt werden wird (Fig. 7).

Die Chorda dorsalis ist schon sehr reduciert, insbesondere sind die Stellen, die in das Innere des Knorpels zu liegen kommen, nur noch als feinstes Zellsträngchen nachweisbar.

Aus dem Zahn des Epistropheus tritt sie in die Bindegewebsmasse, die später Ligamentum apicis dentis wird (Fig. 11) und gelangt dann an die Innenseite der Schädelbasis. Hier liegen ihre Reste dem Knorpel eng an, gedeckt von perichondralen Verknöcherungen (Fig. 10). Eine ganz kurze Strecke vor dem Vorderrande des Foramen magnum wird dann das Planum basale

von der Chorda durchbohrt, sie erreicht somit die basale, äussere Fläche des Schädels. Hier weiter nach vorn ziehend, ebenfalls von verknöcherten Lamellen bedeckt, erreicht sie die Gegend, die der Hypophysengrube im Innern entspricht. Ein zweitesmal durchsetzt sie nun die knorpelige Schädelbasis, um in dem dicken Knorpel, der den Boden jener Grube bildet, allmählich und ganz dünn zu endigen. Wesentliche Unterschiede von den bei anderen Säugern (Mensch) bekannten Verhältnissen scheinen mir nicht vorzuliegen.

Deckknochen konnte ich im Bereich der Basalplatte nicht finden; von einem Parasphenoid (Parabasale) besteht keine Spur. Doch sei hier erwähnt, dass in ihrem hintersten Abschnitt kurz vor dem Foramen magnum die Verknöcherung des Knorpels beginnt als dünne, perichondrale Plättchen auf ihrer Innen- (Fig. 10) und Aussenseite. Dieses ist also die Stelle, wo zu allererst Verknöcherung der knorpelig präformierten Teile auftritt, der erstangelegte Primordialknochen.

Eine Vergleichung der geschilderten Teile mit den selben bei anderen Säugern ergiebt (soweit sie sich nach Parker's und Decker's Angaben aufstellen lässt) keine auffallenden Unterschiede — auf die genauere Beschreibung aller genannten Foramina komme ich noch zurück — dagegen treten wichtige Veränderungen auf, sobald die letzte Stufe des Säugercraniums, der menschliche Schädel, erreicht wird. Die bekannte und oft erörterte Knickung der Schädelachse macht sich beim Menschen schon im Primordialschädel kenntlich; die Teile scheinen hier gedrängter, mehr übereinander gelagert und geschoben, während sie beim niederen Säuger vor einander liegen, wobei eine Knickung der Schädellängsachse fehlt. Eine Linie, gezogen vom Foramen magnum an längs der Schädelbasis, weiter längs des unteren Nasenseptum-Randes bis zur Schnauzenspitze bildet deshalb beim Maulwurf fast eine Gerade, besser gesagt einen äusserst flach gespannten, regelmässigen Bogen (Tafel XXIX XXX,

Fig. 4), dessen höchste Erhebung in der Gegend des Hinterendes der Nasenkapsel ist. Die Figuren bei Parker und Decker, welche Schädel von der Seitenansicht geben, beweisen das gleiche Verhalten für alle niederen Säuger. Ein ganz auffallendes und wie ich glaube sehr primitives Merkmal ist der senkrechte Aufstieg der Hinterwand der Nasenkapsel von der Fläche des basalen Sphenoidbalkens; ich werde dies aber erst nach Besprechung der Ethmoidalregion würdigen können.

II. Regio occipitalis.

Das mediale Stück der Occipitalregion, das hinterste Ende der Basalplatte, wurde schon beschrieben, ebenso sein unmittelbarer Uebergang in die Partes laterales (condyloideae). In diesen findet sich jederseits eine Oeffnung für den Durchtritt des XII. Hirnnerven, das Foramen hypoglossi. Es liegt etwas einwärts aber auch eine Strecke weit rückwärts vom Vagusloch im Gegensatz zum menschlichen Knorpelschädel, wo es sich fast wie beim Erwachsenen mehr unter als hinter jenem befindet, wie Hertwigs Modell zeigt und v. Noorden (87) eigens erwähnt. Hier liegt es also noch an typischer Stelle in den Seitenteilen, rechts und links vom Foramen magnum. Doch ist es bereits nur in der Einzahl vorhanden gegenüber den drei Löchern für Hypoglossuswurzeln bei der Eidechse. Dass der Befund in der Säugerreihe schwankt, scheint sicher; so fand Levi (1900) bei einem 14 mm langen menschlichen Embryo zwei im Vorknorpel ausgesparte Löcher für den Nerven, spätere Stadien haben nur ein einziges (Hertwig); bekanntlich wechselt die betr. Bildung auch am erwachsenen Schädel.

Auch die dorsalen Wurzeln des Hypoglossus sind bei unserem Maulwurf schon allesamt verschwunden.

Die Grenze zwischen Pars lateralis und Ohrkapsel bezeichnet eine vom hinteren Rand des Foramen jugulare ausgehende Furche, der Sulcus transversus (Fig. 1) bestimmt für den gleichnamigen Hirnblutleiter. Rückwärts verstreicht die Furche allmählig.

Hier existiert also keine Grenze mehr zwischen der dicken Pars lateralis und den darüber liegenden zu Platten ausgewachsenen Teilen. Dieser dünne Knorpel geht seinerseits lateral über in eine Platte die von der Ohrkapsel entspringt und die Decker im Anschluss an Spöndli »Parietalplatten«, Parker »Supra-auditory cartilage« nennt. Sie ist das Homologen der Taenia marginalis (Gaupp) der Reptilien, ich möchte bei der Spöndli'schen Bezeichnung, »Lamina parietalis« bleiben; um aber ein Missverständnis zu vermeiden, das die Bezeichnung »parietalis« leicht verursacht, als ob aus oder auf dieser Platte das Os parietale sich bildete, möchte ich eigens darauf aufmerksam machen, wie ein einziger Blick auf mein Modell zeigt, dass der spätere Knochen gerade ein kleines Stück der vorderen Ecke dieser Platte deckt (Taf. XXIX/XXX, Fig. 3). Die Lamina parietalis geht nach hinten über in eine Platte, die das Foramen magnum oben abschliesst, gewöhnlich als Pars squamosa, (Occipitale superius) bezeichnet (Parkers »supraoccipital«). Es ist das alte Tectum synoticum, das hier in guter Ausbildung vorliegt. Als stets vorhandene Bildung (Bessel-Hagen, Jacoby, Levi) kommt es auch dem Menschen zu, wenn auch hier die Seitenplatten und das Tectum nur ganz kurze Zeit bestehen.

Dieses Tectum synoticum steht beim Maulwurf völlig senkrecht, d. h. seine Aussenseite sieht caudal- nicht dorsalwärts (Taf. XXIX/XXX, Fig. 3). Gaupp (1900) setzt ausführlich auseinander, wie das Raum heischende Gehirn der Säuger die Wände des Schädels ausdehnt und so auch das Tectum synoticum nach

rückwärts aufgerichtet wird. Bei den Primaten (Mensch) nimmt dann die Hirnmasse derart zu, dass jener Schädelteil sogar rückwärts umgelegt wird, »überkippig«; dass es die neue Grössenzunahme des Primatengehirnes, nicht die Lageveränderung des Foramen occipitale magnum ist, die dieses bewirkt, scheint mir gerade der Maulwurf zu beweisen, dessen Foramen magnum, wie unten gezeigt werden wird, genau dieselbe Lage zur Schädel- und Wirbelsäulenaxe hat, wie das der Primaten.

Dass im Verhältnis zu den Sauriern das Tectum synoticum der Mammalia ein progredienter Schädelteil ist, wird gleichfalls schon von Gaupp betont — dasselbe lässt die primitivere Hatteria noch mehr erkennen —, die Wichtigkeit des Teiles zeigt sich auch in seiner festen Verbindung mit den Ohrkapseln. Die nur bindegewebig ausgefüllte Fissura metotica der Echsen hat sich geschlossen, ist verschwunden (abgesehen vom Foramen jugulare). Dadurch kommt eine Knorpelspange, die dem Arcus occipitalis der Eidechse (Gaupp) entspräche in Wegfall, d. h. ist im Tectum spurlos verschwunden.

An der Basalseite bedarf nun noch die Gelenkverbindung des Hinterhauptes mit dem Atlas einer Besprechung. Ich habe hier einen ganz unerwarteten, auffälligen und, wie ich glaube, äusserst wichtigen und interessanten Fund zu verzeichnen, den ich deshalb schon an anderer Stelle (Anat. Anz. 1900) kurz beschrieb. Ich hatte beabsichtigt, hier eine ausführliche Bearbeitung der betr. Thatsachen zu bringen, sehe mich aber genötigt, hiervon einstweilen aus Rücksicht auf das zu mangelhafte Material abzustehen, um nicht die ganzen übrigen Untersuchungen zu lange zurückhalten zu müssen, bringe also eine Beschreibung der Thatsachen, soweit sie mir bis jetzt gesichert erscheinen. Lateral und nach vorn (rostral) vom Foramen magnum trifft man auf die Gelenkfläche des Atlanto-occipitalgelenkes, das nur in der Einzahl — unpaar — vorhanden ist. Eigentliche Condyli bestehen

nicht; die in die typisch ausgebildete Gelenkhöhle sehende Fläche des Occiput hat Hufeisenform. Sie beginnt beiderseits lateral vom Foramen magnum — an der Stelle der sonstigen Condylen — und erstreckt sich um den Vorderrand der genannten Oeffnung herum, continuierlich und einheitlich. Sie ist in den Seitenteilen am breitesten, seitlich von ihr ragt hier eine kleine Leiste hervor (Fig. 2) zum Ansatz der starken Gelenkkapsel. Am vorderen Umfang des Foramen magnum ist die Gelenkfläche schmäler, doch wird eben dieser Abschnitt des Loches von einer Membran etwas eingeengt, abgeflacht; (Fig. 11) es ist eine straffe Bindegewebsmasse, die später auch das Ligamentum apicis dentis aus sich hervorgehen lässt. Dieser Bandapparat hilft also hier ein Stück des Gelenkkörpers vervollständigen. Und an dieser Gelenkfläche auf dem vorderen Umfang des Foramen magnum articuliert die ventrale Atlaspange (Fig. 10). Zwischen ihr und dem Schädel ist eine deutliche, in offenem und überall gleichweiten Zusammenhang mit den seitlichen Gelenkabschnitten stehende Gelenkhöhle. Ein oder zwei dünne Gewebsfädchen durchziehen senkrecht das Gelenk, noch nicht ganz resorbiertes Gewebe von dessen Genese herstammend. Auch der vorderste Teil des Atlasringes ist durch feste Bindegewebsmasse verschlossen, durch welche also die vordere Atlasspange etwas verbreitert wird. Diese querziehende Bandmasse beteiligt sich ebenfalls am Gelenk. Ueber ihr liegt Atlanto-occipital, unter ihr atlanto-epistrophealGelenk (Fig. 11). Weiter hinten, im Bereich der Massae laterales, kann man dann einen rechten und linken Gelenkabschnitt unterscheiden, zwischen denen der Spinalkanal mit dem Rückenmark sich findet. Einige Skizzen von Schnitten, senkrecht zur Schädelbasis und Atlasebene, werden vielleicht dem Leser die Verhältnisse noch deutlicher machen. Ein solcher Schnitt durch die vordere Atlasspange (Fig. 10) zeigt diese selbst, über ihr die Gelenkhöhle des Atlanto-occipitalgelenkes (Bogenteil von dessen

Hufeisenform), darüber ein Stük Basalplatte. (Unter dem Atlas ist eben der vorderste Teil des Atlanto-epistrophealgelenkes vom Schnitt getroffen.)

Ein Schnitt wenig weiter rückwärts, noch im Bereich der Wirbelkörper, nahe der vorderen Circumferenz des Epistropheuszahnes, trifft den Uebergang der vorderen Atlasspange in die Massae laterales und die dazwischen quer verlaufende Bandmasse (Fig. 11). Der Schnitt geht auch schon durch den allervordersten von Band verschlossenen Teil des Foramen magnum. In dieser Bandmasse zieht die Chorda dorsalis: späteres Ligamentum apicis! Die Gelenkhöhle erstreckt sich auch hier noch unpaar durch die ganze Schnittfläche. Auch das Atlanto-epistrophealgelenk ist jetzt in voller Ausdehnung getroffen, zwischen dem Zahn des Epistropheus und den Seitenteilen samt Querband des Atlas weit klaffend. Ein Schnitt endlich noch weiter rückwärts (Fig. 12) im Bereich des Rückenmarks trifft beide Schenkel des Hufeisens, das die Gelenkhöhle verstellt, es erscheinen also zwei Gelenkflächen (beide Massae laterales)*).

Dieser Fund frappierte mich natürlich auf's Höchste — handelt es sich doch um die meines Wissens einzig dastehende Thatsache, dass bei einem Säuger oder doch Säugerembryo eine unpaare Gelenkverbindung zwischen Wirbelsäule und Hinterhaupt besteht, dass die Articulatio atlanto-occipitalis nach dem monocondylen Typus gebaut ist, den wir gewohnt sind, als Eigentümlichkeit der Sauropsiden zu betrachten.

Ich sah auch alle anderen Serien daraufhin durch und fand meine Beobachtung bestätigt. Ein Embryo von 12 mm St-Sch-Länge hat ebenfalls eine unpaare, hufeisenförmige Gelenkspalte, nur sind die Schenkel des Hufeisens kürzer, die Gelenkfläche

*) Dieses Bild (übrigens auch das vorhergehende) nur ohne eingezeichnete Gelenkspalte und infolgedessen ohne Kenntnis seiner Wichtigkeit bringt auch Parker.

reicht auf den Atlasseitenteilen nicht soweit rückwärts, endigt schon vor dem Foramen transversarium. Die Gelenkspalte ist viel feiner, die Gelenkkapsel ist gegen das umgebende Gewebe noch nicht faserig abgegrenzt, die Bandmassen sind nicht deutlich differenziert.

Bei einem anderen, etwas älteren Embryo sah ich die Verhältnisse nicht so deutlich, die Serie ist nicht ganz tadellos; im Gebiete der medianen Atlasspange scheint das Gelenk auf einzelnen Schnitten nicht unpaar von rechts nach links durchzugehen. Dagegen stimmt ein wenig jüngerer Embryo (11,3 mm) wieder damit überein. Hier ist allerdings eine Gelenkspalte eben erst angedeutet, aber sie ist im Bereich der vorderen Atlasspange ebenso stark angedeutet, wie im Bereich der Massae laterales!

Wie gesagt fehlt es mir augenblicklich an Material — Maulwurf und andere Säuger — um zur Bearbeitung aller sich erhebender Fragen sofort schreiten zu können, ich hoffe einiges Wichtige noch in Bälde zu bringen; so werde ich auch in der Beurteilung des Befundes äusserst vorsichtig sein. Aber eine grosse Bedeutung scheint er mir jedenfalls zu haben als wichtiges Argument für die Richtigkeit der Ansicht derjenigen Forscher, die in der Verschiedenheit des Atlanto-occipitalgelenkes bei Sauropsiden und Säugern ein mehr secundäres, nicht tiefgreifendes Merkmal erblicken. Er überbrückt jedenfalls die Kluft, die zwischen mono- und dicondylem Typus nach der Meinung vieler zu herschen schien, mag er beim Maulwurfembryo secundär entstanden sein oder auf uralter Bildung beruhen, er zeigt, dass eine principielle, fundamental scheidende Bedeutung dem Bau des Gelenkes nicht zukommt. Eine ganze Reihe Autoren waren auf Grund anderer Speculationen schon lange auf dies Resultat gekommen, (besonders Osborn) ihnen kann ich einen gewichtigen Beweis an die Hand geben. Am deutlichsten und entschiedensten spricht sich Gaupp über den Punkt aus. Er meint, trotz der Verschiedenheit ergebe genaueres Zusehen »eine solche Ueber-

einstimmung des Grundplanes in der Bildung der kranio-vertebralen Verbindung bei allen Amnioten, dass dagegen die Differenz, die in dem einfachen oder doppelten Condylus liegt, zurücktritt«. Gaupp löst jene Gelenkverbindung bei den Sauropsiden auf in vier Teile, die beiden seitlichen und zwei dorso-ventral übereinander liegende mediane: ventral zwischen Basalplatte und Atlasbogen, dorsal durch das Ligamentum apicis vermittelt. Wie gesagt, sieht er in diesem Befund — dem der Säuger auch durch die häufige Dreiteilung des Sauriercondylus genähert — keinen principiellen Unterschied, »was bei den Säugern fehlt, ist die direkte Articulation des ventralen Atlasbogens mit der Ventralfläche der Basalplatte« — dass dieses nicht absolut immer der Fall ist, habe ich nun wohl zeigen können, habe nachgewiesen, dass wenigstens in gewissem Embryonalstadium eine solche Verbindung vorhanden ist.

Damit ist zugleich der Fürbringer'schen Auffassung von der Identität der Grenze des Amniotenschädels ein etwa möglicher Einwand genommen, den die verschiedene Structur des Gelenkes an eben dieser Grenze abgeben könnte. Ob sich der Befund verwerten lässt, die Frage nach der Natur des Atlasgelenkes zu lösen, ob Körper- oder Bogengelenk, ob er Licht wirft auf den eigentümlichen Verlauf der betr. Spinalnerven beim Säuger, das müssen erst weitere Untersuchungen ergeben.

Ueber die Lage des ganzen Gelenkes zum Schädel ist noch einiges zu sagen. Der Gelenkkörper springt über das Niveau der Schädelbasis kaum vor, höchstens in den Seitenteilen eine Kleinigkeit; die Gelenkfläche liegt also der Schädelbasis parallel, sieht nach abwärts, der Atlasring steht ebenfalls horizontal, seine Gelenkfläche sieht nach aufwärts.

Dem scheint zuerst die Lage des Foramen magnum am Modell zu widersprechen (Fig. 2). Aber das, was als solches dort imponiert, ist nicht in dieser Ausdehnung für den Durchtritt des Rückenmarks bestimmt. Das Hinterende der Basal-

platte und die Partes condyloideae begrenzen einen Abschnitt, der auch später Foramen magnum bleibt, das Tectum synoticum aber bleibt mit seinem Unterrand bedeutend oberhalb. Abwärts wird es ersetzt und wird die Hinterwand des Schädels vervollständigt durch die Membrana atlanto-occipitalis die vom unteren Rand des Tectum und von den daran angrenzenden Seitenteilen abwärts zieht zur hinteren Atlasspange.

Diese Lage der Gelenkebene und damit der Ansatz der Wirbelsäule ist recht auffallend und weicht von der der meisten Tiere ab. In der Regel bildet ja die Vorderseite der Wirbelsäule und die Schädelbasis einen stumpfen Winkel, hier treffen sie in einem solchen von kaum 90° zusammen (Taf. XXIX/XXX, Fig. 5). Genau dasselbe Verhalten treffen wir bei einer ganz anderen Säugergruppe wieder an, bei den Chiropteren; hier zeigt Grosser (1900) dass der betr. Winkel bei Vespertilioniden etwa 90°, bei Rhinolophiden sogar ein spitzer ist; er möchte dieses Verhalten auf eine für die Mechanik des Fluges wichtige Anpassung zurückführen. Ich glaube ebenfalls funktionelle Anpassung in der Erscheinung sehen zu müssen. Ein senkrecht zur Wirbelsäule eingelenkter Kopf wird beim Vorwärtsstossen der Erde mit der Schnauze eine sehr viel bessere Hebelvorrichtung sein, als ein mit stumpfem Winkel angefügter, bei welchem sich zu jener Arbeit jedesmal die Halswirbelsäule ventralwärts krümmen müsste. Damit ist auch erklärt, warum eine Krümmung der Halswirbelsäule, wie sie die Chiropteren zeigen, hier nicht vorhanden ist und deshalb ist auch am äusseren Contour des ganzen Tieres (besonders Embryo) diese eigentümliche Kopfhaltung (senkrecht zur Körperlängsaxe) sehr deutlich sichtbar; endlich stimmt damit die Verwachsung des 2. 3. und 4. Halswirbels zu einem einzigen Stück, wie sie nach Giebel (59) dem erwachsenen Tier zukommt.

Deckknochen bestehen in der Occipitalregion nicht, von einem Interparietale konnte ich keine Spur wahrnehmen.

III. Regio otica.

Im Vergleich zu der einfachen Occipitalregion stellt die Labyrinthregion eine sehr complicierte, hoch differenzierte Abteilung des Primordialschädels dar. Die basalen Teile dieser Region, die Labyrinthkapseln, sind für die ganze hintere Hälfte des Schädelgrundes hauptsächlich formgebend. Sie bilden, rechts und links von der Basalplatte liegend, 2 mächtige ellipsoide Körper, deren Längsachsen nach vorn verlängert sich in der Mitte der Sphenoidregion etwa rechtwinklig schneiden würden. Ihre innere, dem Gehirn zugekehrte Seite ist einfach, die äussere an der Schädelbasis durch Auflagerung der Kiemenbogenderivate äusserst compliciert.

Interessant ist die Lage dieser Kapseln. Von der Schädelbasis her betrachtet springen sie nicht über deren sonstiges Niveau nach abwärts vor, liegen vielmehr mit der Basalplatte in einer Flucht. Bei jüngeren Embryonen sind die Labyrinthkapseln relativ grösser, hier reichen sie basalwärts tiefer, so dass die Basalplatte zwischen beiden etwas emporgerückt erscheint; dieses Verhalten finde ich auch an Mausembryonen, und hier scheint es mir länger bestehen zu bleiben wie beim Maulwurf. Wichtiger ist die Betrachtung von innen. Das Basalwärtsrücken und die seitliche Umlegung der Kapseln, wie sie sich von den Amphibien an in der Phylogenese vollziehen, ist auch bei diesem niedrigen Säuger schon ziemlich vollendet. Die Gehörkapseln sind an den Boden, an die Unterseite des Gehirns getreten, die Seitenwand ist von ihnen freigegeben, anderen Teilen, Squamosum u. s. w. überlassen worden; auch der später zu erörternde Verlauf des N. petrosus superficialis maior bestätigt dies. Zu-

gleich trat eine bedeutende Volumabnahme der ganzen Kapsel ein. So haben wir hier bereits die Verhältnisse wie sie sich am menschlichen Knorpelcranium ausprägen, voll erreicht.

Grenzgebiete der Labyrinthregion.

Aussen und oben schliesst sich an die Labyrinthkapsel jene grosse Platte an, die seitliche Decke des Hirns, wie erwähnt von Spöndli und Decker als Parietalplatte, von Parker als Supra auditory cartilage bezeichnet, die Lamina parietalis. Mit schmaler und etwas dicker Basis der oberen gewölbten Circumferenz der Gehörkapsel aufsitzend, der Wand des vorderen halbcirkelförmigen Canales, entfaltet sich diese Knorpelwand nach oben zu einer breiten Platte (Fig. 4). Nach vorn verbindet sie sich mittelst schmaler Spange mit der Ala orbitalis, wie bei deren Beschreibung gezeigt werden wird. Rückwärts wird sie noch etwas höher und geht, ohne Grenze in das Tectum synoticum über. Da auch dieser Uebergangsteil der Labyrinthkapsel fest aufsitzt (und zwar ihrem hinteren Pol) entspringt die Lamina parietalis sozusagen mit zwei Wurzeln zwischen denen eine Lücke in der Schädelwand klafft. Diese dient zum Durchtritt grosser Venen, es ist das Foramen jugulare spurium (Fig. 1, 4 u. 9). Ehe ich darauf näher eingehe, noch einige Worte von der Lamina parietalis. Sie entspricht dem hintersten Teil der Taenia marginalis der Saurier, wie Gaupp nachweist, wenn auch diese der Ohrkapsel nur an einer schmalen Stelle anhaftet oder wie bei Hatteria nach Schauinsland ganz von ihr frei bleibt.

Beim Menschen weist das Primordialcranium dieser Entwicklungsstufe (Hertwig's Modell) nur eine ganz kleine, dem hinteren Pol der Labyrinthkapsel aufsitzende, plattenartige Prominenz auf, durchbohrt von zwei Löchern. Der ganze obere Rand jener Kapsel ist frei. Aber in jüngeren Stadien — rasch

wieder verschwindend nach kurzem Bestand — besitzt auch noch der menschliche Embryo solche Seitenplatten, nach Jacobys (95) Beobachtungen sind die Platten »nicht nur seitlich stark entwickelt, sondern zeigten auch in den oberen Partieen einen dorsalen Verschluss« es besteht also ein Tectum synoticum. Ob ein Foramen jugulare spurium vorhanden ist, konnte ich aus Jacoby's Abhandlung nicht ersehen; ich darf wohl an Hertwig's Modell das obere der beiden erwähnten Löcher dafür ansehen (oder beide).

Zuerst hatte Bessel-Hagen (80) diese Platten beim Menschen beschrieben und beide Autoren wurden erst jüngst wieder von Levi (1901) bestätigt.

Längst bekannt sind diese Gebilde bei einer Reihe von Säugern; Parker, Spöndli und Decker beschreiben und zeichnen die Platten; ebenso wird das Loch an ihrer Basis erwähnt. Decker nennt es mit Spöndli Interstitium petroso-parietale; eine Knorpelspange kann es (z. B. beim Rind) in zwei Oeffnungen trennen, deren hintere dann Decker Interstitium petroso-occipitale heisst. Ueber die Bedeutung dieses Canales und einen ihm (wenigstens beim Maulwurf) eigenen Bildungsmodus, finde ich in der Litteratur keine Auskunft. An meinem Modell sieht man folgendes. An der Aussenseite der Labyrinthkapsel, da wo der äussere Bogengang sich als Wulst kenntlich macht, entspringt unterhalb des Foramen jugulare spurium eine kleine Knorpelplatte (Taf. XXIX/XXX, Fig. 4, Proc. opere. und Taf. XXVII/XXVIII, Fig. 9*). Sie erstreckt sich nach oben und etwas nach hinten, hier also die Laminia parietalis gleichsam dublierend, (aber unvergleichlich kleiner als diese) (Fig. 10). Dieser Knorpelfortsatz deckt nun, von unten her sich darüberlegend, das breitgeschlitzte Foramen spurium jugulare bis auf

*) Der Schnitt Fig. 9 geht hinter ihrem basalen Ansatz, sie erscheint daher ganz frei.

sein freibleibendes hinteres Ende zu, wie etwa der Kiemendeckel bei jungen Froschlarven die Wurzeln der freien Kiemen deckt: ich möchte den Fortsatz Processus opercularis nennen. Nach vorn reicht er über den Bereich jenes Foramens hinaus, allmählig niedriger werdend. Hier bildet er mit der Seitenwand des Schädels zusammen eine Rinne, die nach oben mittelst engen Spaltes offen ist (Fig. 10). In etwas älteren Stadien ist der freie Rand des Processus opercularis mit dem ihm gegenüberstehenden unteren Rand der Lamina parietalis durch dickes Bindegewebe fest verbunden, so dass aus der Rinne eine Art Röhre wurde.

Diese complicierte Oeffnung in der Schädelwand dient Venen zum Durchtritt. Salzer (95) hat nachgewiesen, dass sich in bestimmter Embryonalzeit zwischen den Venen des Gehirns und den Gesichtsvenen Verbindungen ausbilden, »deren erste beim Meerschweinchen hinter und über dem äusseren Gehörgang auftritt und den Sinus transversus mit der hinteren Gesichtsvene verbindet«. Die ursprünglichere Abflussbahn des Gehirnblutes durch das Foramen jugulare mittelst der Vena jugularis interna besteht um diese Zeit noch fort, ihre Mächtigkeit hängt direct von der der neuen Bahn ab. Bei unserem Maulwurf finde ich diese Verhältnisse ebenfalls. Der Sinus transversus entsendet durch das Foramen jugulare die Vena jugularis interna, und durch das eben geschilderte Foramen jugulare spurium einen etwa ebenso mächtigen Verbindungsast zur Vena jugularis externa. Von diesem Verbindungsast zieht nun ein aus mehreren Stämmchen gebildetes Venengeflecht in der vom Processus opercularis gebildeten Rinne oder Röhre nach vorn (Fig. 10) und stellt damit Communication her mit dem Sinus petrosus, mit Venengeflechten auf der Vorderseite der Labyrinthkapsel. Der Canal hat also dieselbe Aufgabe wie sie Verga (55) einem als Variation auch beim Menschen hie und da vorkommenden Canälchen zuschreibt, dem canaliculus communicans (Verga), die Venen der mittleren und hinteren Schädelgrube zu verbinden. Diese alte

Fig. 1.

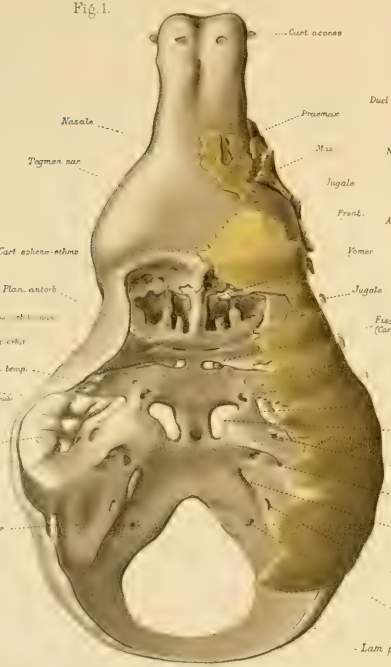

Fig. 4)

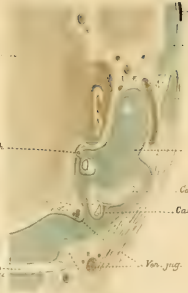

Fig. 2.

P. Schilling del

Kgl. Hofkunst-Anstalten v. H. Stuhr, Berlin.

Verlag von J. F. Bergmann Wiesbaden

Bildung, ebenso wie das Foramen jugulare spurium, beim Menschen hie und da noch angedeutet, (cfr. Loewenstein 95) ist also beim Maulwurfembryo sehr gut entwickelt. Was daraus beim erwachsenen Tier wird, konnte ich nicht in Erfahrung bringen. Das Foramen jugulare spurium dagegen kommt auch dem erwachsenen Tiere zu (wie zuletzt Kopetsch (96) in seiner Zusammenstellung über dieses Foramen ausführte).

Wie sich die complicierte Bildung des Processus opercularis erklärt oder ob sie sich bei anderen Tieren auch findet, müssen weitere Studien ergeben. Ich finde sie nirgend erwähnt, nur Parker*) bildet auf einem Schädelquerschnitt bei Talpa den Fortsatz richtig ab, auf dem Totalbild des Schädels und in der Beschreibung findet sich dagegen nichts von ihm, ebenso wenig in derjenigen der anderen Embryonen.

Weiter oben an der Lamina parietalis gestattet ein ganz kleines Loch (rechts zwei) den Durchtritt kleiner Venen (Emissarien).

Wie die Labyrinthkapsel oben die Lamina tecti parietalis fest aufsitzen hat, so schliesst sich hinten und unten die Pars occipitalis continuierlich an sie an. Basal bleibt vor dieser Verbindung ein grosses, lang ovales Loch ausgespart, das oben schon genannte Foramen jugulare, und vor diesem besteht wieder feste Verbindung mit der Basalplatte. Diese entspricht Gaupp's »postfacialer basikapsulärer Verbindung« der Reptilien, da beim Säuger die Facialisöffnung aufwärts gerückt ist auf die Gehörkapsel selbst, nicht dieses Verbindungsstück durchsetzt (s. u.).

Das Foramen jugulare durchbohrt den Schädelboden schräg, zeigt dabei gleichmässig abgerundeten Rand. Von einer Scheidung der es passierenden Gebilde giebt es keine Spur. Vena jugularis interna und Vagusgruppe liegen unmittelbar beisammen, wie schon besprochen wurde.

Das Vorderende der Labyrinthkapsel endlich lässt im Gegensatz zu den oben geschilderten Abschnitten grosse Unterschiede

*) l. c. Pl. 24, Fig. 10.

erkennen gegenüber der menschlichen Form. Beim Menschen ist kein eigentliches Foramen caroticum nachweisbar. Die »postfaciale« Verbindung der knorpligen Schneckenkapsel mit der Basalplatte vor dem Foramen jugulare besteht auch beim menschlichen Embryo; aber der vordere Pol dieser Kapsel ist völlig frei, irgend welche Vereinigung oder Brücke zur Gegend der Sella turcica, zu den Alae temporales ist nicht vorhanden. Diese letztgenannten Gebilde entspringen rechts und links vom Türkensattel als runde Balken, denen sich lateral verbreiterte »Flügel« ansetzen. Eine von der Seite her bis zum Türkensattel einspringende Spalte trennt sie vom freien Vorderende der Schneckenkapsel, so beim Hertwig'schen Modell. Damit lässt sich mein Befund überhaupt kaum vergleichen. Der von Jacoby untersuchte jüngere Embryo weist dagegen etwas andere Verhältnisse auf. Bei ihm »schliesst sich der Schneckenknorpel an die laterale Kante des Clivus an. Von der Vorderfläche der Kapsel zieht eine kleine Knorpelbrücke hinüber zu der Seitenwand des Keilbeinkörpers«. Von ihr entspringt dann die Ala temporalis. »Durch diese Brücke, den Keilbeinknorpel und die Schneckenkapsel wird ein Dreieck, der Vorläufer des Foramen lacerum anterius abgegrenzt, durch das jederseits die Carotis interna das obere Niveau der Schädelbasis erreicht.« (Bei noch jüngeren Embryonen besteht nach Levi an Stelle jener »Brücke« nur ein rückwärts gerichteter Vorsprung der Basis der Temporalflügel.)

Diese Beschreibung passt in grossen Zügen auch für den Maulwurfembryo, nur der Verlauf der Carotis ist verschieden. Ein dem späteren knöchernen Canalis caroticus entsprechender Gang scheint beim Menschen im Knorpelschädel nicht vorgebildet zu sein. Er findet bei Jacoby (95), Levi (1900), Hertwig (98) keine Erwähnung, v. Noorden (87) constatiert dagegen ausdrücklich, »dass die Art. carotis der festen Hülle ermangelt.« Wenn demgegenüber Hagen (1900) behauptet,

»Der Canalis caroticus lässt sich verhältnismässig früh nachweisen«, so ist dies entschieden unrichtig. Es handelt sich offenbar um die von der Carotis durchsetzte Lücke zwischen Sphenoidkörperanlage, Ala temporalis und Schneckenkapsel, also um das Foramen lacerum, das die Carotis passiert, nicht um einen Canal in der Masse der Schneckenkapsel. Ein solcher Canal ist nun bei meinem Maulwurf angelegt. Genau vom vorderen Pol der Schneckenkapsel geht ein rundlicher, dicker Balken ab nach ein- und vorwärts und inseriert hier an der Wurzel der Ala temporalis, beim Ansatz etwas breiter werdend. Er schliesst vorn und medial das Foramen lacerum ab und möge Trabecula alicochlearis heissen (Taf. XXVII XXVIII, Fig. 1 u. 2). In diesen Balken und in den ihm zum Ursprung dienenden Teil der Schneckenkapsel ist nun von unten her eine tiefe Spalte eingesenkt, Sulcus caroticus (Fig. 2, rechte Schädelhälfte). Sie beginnt allmählich auf der Aussenseite der Schneckenkapsel als seichte Rinne, senkt sich auf der Trabecula alicochlearis immer tiefer ein, ihren Grund dabei etwas erweiternd gegenüber der engen Oberfläche.

Nach vorn (gegen den Ansatz des Balkens am Temporalflügel) sich noch tiefer in ihn einbohrend, wird die Rinne zum Canal, der an der Oberseite des Balkens mündet; die Mündung, Foramen caroticum, sieht nicht gerade nach oben, sondern etwas nach innen und findet sich jederseits an der Basis der Ala temporalis (Fig. 1 u. 7).

Die Arteria carotis interna gewinnt auf diesem Weg ihren Bestimmungsort im Schädelinnern.

Bei den übrigen Säugern sind diese Verhältnisse nicht genau untersucht; ein Foramen caroticum, d. h. eine Durchtrittsöffnung der Carotis in einem Alicochlearbalken, getrennt vom Foramen lacerum, kommt z. B. nach Decker auch dem Rindsembryo zu, ob auch ein Sulcus caroticus, konnte die Untersuchungsmethode dieses Autors nicht ergeben, sogar Parker's gewissenhafte Arbeiten bieten hierüber nichts Genaues. Nach Winczа

soll der Verlauf der Carotis bei Mensch, Katze, Hund, Igel und verschiedenen anderen Tieren völlig gleich sein, sie soll »neben der Basis des Sphenoides durch das Foramen medium (For. caroticum) in den Schädel« eintreten; auch hier finde ich Genaueres nicht*).

Labyrinthkapsel.

Betrachten wir endlich die Labyrinthkapsel selbst. Sie zerfällt in eine hintere grössere Pars vestibularis und eine vordere Pars cochlearis. Jene ist seitlich etwas comprimiert, aussen und innen sichtbare Löcher bezeichnen die Grenze gegen den cochlearen Teil, welcher eine mehr kuglige Form hat.

An der Pars vestibularis markieren sich deutlich die halbzirkelförmigen Canäle, die sie beherbergt. Damit sind relativ primitive Verhältnisse gewahrt. Gaupp weist ausdrücklich darauf hin, wie bei vielen Säugern (auch Mensch) in der dicken Skelettmasse der Labyrinthkapsel das Hohlraumsystem zurücktritt, während umgekehrt bei den meisten niederen Vertebraten das ausgedehntere Hohlraumsystem von dünnen Skelettwänden umgeben ist. Der Maulwurf nimmt in diesem Punkte eine Mittelstellung ein zwischen Sauriern und höheren Mammalia, z. B. Mensch. An dem Primordialskelett des letzteren ist von einer Prominentia semicircularis relativ wenig zu sehen, auch die gleich zu erwähnende Fossa subarcuata nur gerade angedeutet (Hertwig's Modell).

Beim Maulwurf sind also die Wülste der Canäle noch sehr deutlich, dagegen die bei der Eidechse auch noch vorhandenen Hervorragungen der Ampullen, des Utriculus etc. bereits verschwunden.

*) Das polnische Original ist mir natürlich unverständlich und in dessen Tafeln konnte ich mich mit Hilfe des sehr knappen deutschen Auszuges ebenso wie in diesem selbst nur teilweise zurechtfinden.

Am stärksten markiert sich wie bei der Eidechse der vordere halbzirkelförmige Canal. Längs der oberen gewölbten Kante der Kapsel sieht man einen durch ihn bedingten Wulst, die Prominentia semicircularis anterior. Dieser Bogengang scheint mir der längste zu sein (wie bei Sauropsiden), während sonst bei Säugern der hintere die grösste Länge besitzt.

Nahe an der hinteren unteren Kante der Kapsel macht sich die Wölbung des Crus commune bemerklich. Zwischen beiden durch diese Gebilde verursachten flachen Wülsten findet man eine seichte Delle, die Fossa subarcuata oder floccularis. Bekanntlich ist sie am knöchernen Maulwurfschädel ausserordentlich tief; Parker beschreibt sie als »Floccular recess«, der Embryo zeigt wohl diese Grube noch im primitiven Säugerzustand, wie sie auch dem menschlichen Primordialschädel zukommt, während wir das knöcherne Labyrinth des Maulwurfs secundär differenziert sehen.

Am unteren Rand dieser Grube besteht eine durch ein längliches Loch dargestellte Verbindung zwischen innerem Ohr und Schädelhöhle, das Foramen endolymphaticum oder der Aquaeductus vestibuli, unterhalb des Crus commune mündend (Taf. XXVII XXVIII, Fig. 1 u. 9, Taf. XXXI XXXII, Fig. 10); hier verlässt der Ductus endolymphaticus die Ohrkapsel.

An der Aussenseite der Pars vestibularis sieht man den hinteren und den äusseren der halbzirkelförmigen Canäle abgebildet, also eine Prominentia semicircularis posterior und lateralis (Fig. 9 u. Taf. XXIX XXX, Fig. 3). Oberhalb ist ein deutlicher Eindruck für die Vena jugularis externa.

Vor der Erhebung des äusseren Canals findet man eine Grube, die Ursprungsstelle des M. stapedius. Unmittelbar vor ihr beginnt die Pars cochlearis. Aussen scheidet die Fenestra cochlearis, innen das vordere Acusticusloch, oben der Facialisaustritt die beiden Teile. Vor den genannten Gebilden liegt der cochleare Abschnitt, eine runde, ballonartige Masse dar-

stellend. Dieses Schneckengehäuse nimmt also die Spitze, den vorderen Pol der ganzen Labyrinthkapsel ein, Gaupp brachte den Nachweis, dass darin ein Unterschied, eine Weiterentwicklung gegenüber niederen Amnioten sich ausprägt.

Von der vordersten Kuppel dieser Pars cochlearis entspringt die bereits geschilderte Trabecula ali-cochlearis, die den Carotiscanal umschliesst. Beifügen will ich ferner, dass die cochlearen Kapseln nach der Mitte des Schädels viel weiter vorspringen, als der Labyrinthteil, Verhältnisse, die an jene der Krokodile und Vögel erinnern. Dieser vorspringende Teil trägt dann die Verbindung mit der Basalplatte, die »basicapsuläre postfaciale« Verbindung (s. o.).

Werfen wir nun einen Blick ins Innere der Gehörkapsel. Die Pars cochlearis birgt einen (was Knorpelwände anbetrifft) völlig einheitlichen Hohlraum, der etwa Kugelform hat. Von der vorderen oberen Hälfte der Wand springt innen eine niedrige, ziemlich dicke und scharfrandige Leiste vor, die etwa eine halbe Spiraltour beschreibt, offenbar der Beginn der »Schnecken«-Bildung.

Rückwärts geht dieser Raum fast ohne Verengerung über in das Vestibulum labyrinthi, und von diesem entspringen die Bogengänge. Ueber die Dicke der Zwischenwände zwischen den einzelnen Canälen, der Septa semicircularia (Gaupp) wurde schon gehandelt, nur über eine sehr primitive Form des Septum posterius muss ich noch berichten. Gaupp zeigt, wie dieses Septum von niederen zu höheren Vestebratenformen sich allmählich ausbildet, noch bei der Eidechse »bleibt eine Lücke, durch die das Cavum semicirculare laterale und das Cavum semicirculare posterius mit einander kommunizieren und die beiden häutigen Bogengänge, sich kreuzend, eng aneinander vorbeiziehen. Das ist also noch ein Ueberbleibsel des früheren Verhaltens, wo die Trennung beider Canäle noch viel unvollständiger war. Diese Kommunikation des lateralen und des

hinteren Bogenganges (d. h. des Skelettraumes) findet sich auch noch bei Schildkröten und Vögeln. Bei den Säugern ist dagegen die Trennung eine vollständige.« Diese Trennung ist nun bei meinem Maulwurf noch nicht durchgeführt, das ampullenlose Ende des äusseren Canales mündet eine Strecke vor dem Ansatz des hinteren Canales in diesen ein. Man sieht also auf einem Schnitt durch diese Gegend (Fig. 9) in einem einzigen knorpeligen Gange die beiden häutigen Canäle eng beisammen liegen. Ueber die entsprechende Bildung bei anderen Säugern und beim Menschen fehlen mir Erfahrungen.

Schallleitender Apparat.

Als angegliedert an die Aussenseite der Gehörkapsel möchte ich hier die Gehörknöchelchen bezw. deren knorpelige Vorläufer einer Betrachtung unterziehen, wobei auch noch einige andere Knorpelteile, Fortsatzbildungen der Kapsel, in ihrer Nachbarschaft berücksichtigt werden sollen.

All diese Gebilde finden sich an der Aussenseite des Labyrinthknorpels gerade am Uebergangsteil von Pars cochlearis und Pars vestibularis.

Zu oberst, nahe der oberen Kante der Gehörkapsel, sitzt ein platter, ziemlich ansehnlicher Zapfen, der Processus perioticus superior (Gradenigo). Er ragt nach vorwärts empor und ist dabei von oben nach unten etwas zusammengedrückt, so dass eine Fläche abwärts sieht, den Amboss deckend, die andere aufwärts (Fig. 4). An der Wurzel mit ihm verschmolzen, ihm abwärts unmittelbar angefügt, entspringt ein langer, dünner, spangenartiger Fortsatz, er wird gewöhnlich als Reichert'scher Knorpel bezeichnet.

Nach Broman (99) teilt sich (beim Menschen) der Hyoidbogen proximal in 2 Gabeln, mit denen er an der Ohrkapsel und am Steigbügel inseriert, durch Zwischenscheiben angeheftet.

Der genannte Autor bezeichnet die beiden Aeste als Laterohyale und Interhyale und nur den distalen Teil des Bogens als Reichert'schen Knorpel. Ich komme damit zur ganzen Gehörknöchelchen-Frage, zu deren Lösung ich vorläufig noch nichts beitragen kann; ich will nur die Form dieser Teile im ausgebildeten Knorpelstadium beschreiben. Ebenso werde ich auch auf die ausgedehnte Litteratur nicht eingehen, mich hauptsächlich an die jüngste, die sehr eingehende Arbeit Broman's (99) halten.

Wie gesagt, setzt sich an den unteren Rand des Processus perioticus superior eine lange Knorpelspange an; dies ist das Laterohyale (Fig. 3 u. 4). Es sitzt am hinteren Ende der Basis jenes Fortsatzes und auf der Labyrinthkapsel selbst fest auf, continuierlich aus deren Knorpelmasse hervorgehend. Von der früheren Zwischenscheibe zwischen ihm und der Gehörkapsel haben sich nur an einer Stelle Reste erhalten in Form einer noch nicht verknorpelten kleinen in die Knorpelmasse des Laterohyale von aussen her einspringenden Blasteminsel. (Das Modell — das nur Knorpelteile darstellt — weist also hier eine enge, blind endigende Grube auf [Fig. 2 u. 4*].) Distal geht das Laterohyale ohne Grenze über in einen rundlichen Knorpelstab, den Reichert'schen Knorpel, der sich seinerseits continuierlich in das kleine Zungenbein fortsetzt (Fig. 3).

Ein medialer Ast dieses Knorpels, eine Verbindung mit dem Stapes fehlt, ein Interhyale ist also nicht (mehr) vorhanden.

Das proximale Stück des Reichert'schen Knorpels und das Laterohyale werden wohl ohne Zweifel (wie auch Broman vermutet) zum späteren Processus styloideus; die Anordnung dieser Teile ist beim Menschen ebenso, nur ist die Ansatzstelle des Laterohyale weiter basalwärts gerückt, ein ganzes Stück getrennt, abwärts von der Wurzel des Processus perioticus superior, doch ergiebt sich die Homologisierung leicht und sicher. Anders

liegt aber die Sache, wenn man die entsprechenden Teile am niederen Amniotenschädel sucht.

Gaupp (1900) beschreibt und zeichnet eine Leiste, die dem Wulst des äusseren Bogenganges aufsitzt, die Crista parotica, der sich aussen das Quadratum anlegt. Sie entspricht wohl dem Processus perioticus superior (Gradenigo), der von oben her den Amboss deckt; aus ihm geht dann wohl — auch Gaupp hält das für wahrscheinlich — das Tegmen tympani hervor. Nach Gaupp sitzt nun bei der Eidechse auf dieser Crista parotica ein Knorpelstückchen lose darauf, der Processus paroticus. Er ist durch einen kurzen Strang dichtzelligen Gewebes mit der Ohrcolumella verbunden.

Dieser Zusammenhang, die sonstige Lage dieses Fortsatzes und sein Verhalten zur Chorda tympani sind für Gaupp Gründe, aus denen ihm eine Zugehörigkeit des Fortsatzes zum Zungenbeinbogen und eine Vergleichbarkeit mit einem der verschiedenen Abschnitte des Processus styloideus bei den Säugern wohl höchst wahrscheinlich, wenn nicht fast sicher« erscheint. Ich kann hierfür keine neuen Beweise bringen, dazu gehörte die Untersuchung zahlreicherer jüngerer und älterer Stadien und verschiedener Species von Säugern, aber ich halte Gaupp's Ansicht für die richtige und möchte, auf ihr fussend, zwar nicht als Thatsache und Behauptung, aber als Vermutung annehmen, dass jener Processus paroticus und seine Verbindung mit dem Stapes dem Interhyale Broman's entspricht. Es geht dann beim Säuger frühe zu Grunde und nur der äussere Ast des Hyoidbogens, das Laterohyale, bleibt bestehen, welches umgekehrt bei den Sauropsiden schwindet; vielleicht sind in noch jüngeren Stadien die Uebereinstimmungen zwischen beiden Amniotengruppen noch grösser, prinzipiell sind sie auch in der beschriebenen Form noch gewahrt. Wie gesagt, kann diese rein hypothetische Ansicht erst durch weitere Forschung bestätigt oder widerlegt werden, eine Forschung, die allerdings das ganze

Problem des schallleitenden Apparates in der Amniotenreihe in sich schlösse.

Vor und abwärts von den beschriebenen Gebilden liegen die knorpeligen Vorläufer der Gehörknöchelchen, von hinten und aussen her gedeckt vom Laterohyale und Reichert'schen Knorpel, von oben her überdacht vom Processus perioticus superior. Eine Paukenhöhle, eine Aufnahme des schallleitenden Apparates ins Innere des Knochens (oder Knorpels) existiert also noch nicht, die Gebilde sind frei an der Aussenseite des Schädels sichtbar, nur der Stapes ist schon stark in die Tiefe gesenkt.

Medial und etwas nach vorn von der Basis des Laterohyale klafft in der Gehörkapselwand eine Oeffnung von flachovaler Form. Ihre Längsachse geht fast horizontal von vorn nach hinten (das Vorderende steht eine Kleinigkeit höher). In ihr müssen wir die Fenestra vestibuli erkennen. Mit einem Abschnitt seiner Circumferenz in dieses Fenster eingelassen lagert der Stapes. Er ist ein völlig kreisförmiger, annähernd horizontal liegender Knorpelring. Der die Fenestra abschliessende Teil des Ringes ist etwas verdickt; ein fester gefügtes Gewebe spannt sich zwischen ihm und dem Rand des Fensters aus, die Anlage des Ligamentum annulare stapedis. Die Arteria stapedialis, ein ganz ansehnliches Gefäss, durchzieht den Ring. Von einem Knochenkanale durch den Stapes durch, der bekanntlich bei Insectivoren häufig vorkommt, (Pessulus, canalis intercruralis) ist keine Spur vorhanden.

Gegenüber dem in der Fenestra lagernden Teile setzt am Steigbügelring die Sehne des Muskulus stapedius an, zieht von hier aus nach hinten und etwas nach aussen, wo der Muskel der beschriebenen Grube entspringt. Etwas vor der Ansatzstelle der Stapediussehne verbindet eine zellreiche Zwischenscheibe den Steigbügelring mit dem Crus longum incudis (Fig. 4 »stapes«). Dieser lange Schenkel des Ambos zieht von hier als runder,

gerader Stab nach aussen und aufwärts, um sich plötzlich zu einer breiten flachen Scheibe zu entfalten. Diese, der Incus-Körper, hat eine hintere platte und eine vordere eingewölbte Fläche. Jene sieht nach hinten oben, ist nur durch eine enge, mit lockerem Gewebe ausgefüllte Spalte von der Unterseite des Processus perioticus superior getrennt; diese dagegen, die vordere zugleich abwärts schauende Fläche hat eine geteilte Gelenkgrube für den Hammerkopf. An der Uebergangsstelle des Amboskörpers in das Crus longum entspringt ein kurzer, rückwärts gerichteter Zapfen (Fig. 4) der Processus brevis incudis, der spitz endet und an dieser Spitze mittelst einer Zwischenscheibe der Labyrinthwand anhaftet. Die Ansatzstelle ist die Wurzel des Processus perioticus superior, oberhalb des Ursprungs des Laterohyale*).

Mit der vorhin beschriebenen Gelenkfläche des Ambos articuliert nun der Hammer. Er stellt sich dar als dicker, unregelmässig gestalteter Knorpel, der nach vorn in eine lange, von zahnbewehrten Deckknochen umlagerte Knorpelspange continuierlich übergeht, den Meckel'schen Knorpel. Malleus und Cartilago Meckeli sind also noch eine einzige Knorpelmasse. An deren oberem Teil, dem künftigen Hammer, kann man einzelne Fortsätze unterscheiden.

Der dicke, plumpe Kopf trägt oben eine Gelenkfläche. Sie hat zwei Facetten, nach hinten eine und eine nach aussen; die entsprechenden Flächen des Amboskörpers passen hinein. Gerade nach unten wird der Knorpel allmählig dünner und geht — ohne dass es zur Ausbildung eines eigentlichen Halses kommt — in einen winklig nach vorn und innen abgebogenen Fortsatz über, das Manubrium mallei (Fig. 4); an der Basis dieses langen

*) Ich glaubte diesen thatsächlichen Befund genau angeben zu sollen, weil er wohl von Wichtigkeit sein wird für eine künftige Bearbeitung der Frage nach der Phylogenese des schallleitenden Apparates.

runden Zapfens deutet ein ganz kleinen Höcker den späteren Processus longus an. Oberhalb davon ist die Stelle, wo Hammer und Meckel'scher Knorpel ohne Grenze ineinander übergehen. Hier liegt diesem eine dünne Knochenspange auf, erst seinem Verlauf etwas folgend, dann abwärts gebogen, so dass etwa das Viertel eines Kreises dargestellt wird. Hierin müssen wir die Anlage des Annulus tympanicus (Fig. 2 u. 3) erkennen. Oberhalb der Mitte dieser Anlage findet sich, jener Uebergangsstelle zwischen beiden Knorpeln angelagert, ein ganz kleines Knochenbälkchen, der künftige Processus folianus (Fig. 2). Auch grössere Deckknochen kommen hier in Betracht. Eine etwa dreieckige Knochenplatte deckt diese ganze Gegend von aussen zu. Ihr oberer Rand ist oberhalb des Processus perioticus superior, gegenüber dem Unterrand des Parietale; es ist das Squammosum (Fig. 3). Seine Innenseite ist mittelst einer Art Membran mit jenem Fortsatz verbunden, wodurch wenigstens ein Stück weit ein Dach (allerdings nur bindegewebig) für die künftige Paukenhöhle hergestellt wird.

Die eben versuchte Darstellung der Knorpelgebilde im künftigen Mittelohr stimmt fast genau mit derjenigen überein, die Broman für den Menschen angiebt im Stadium eines Embryo (VII) von ca. 55 mm Sch.-St.-L., höchstens kommen einzelne Punkte schon Broman's VIII. Stadium (Embr. 70 mm Sch.-St.-L.) nahe.

Oeffnungen für die Nerven im Gebiet der Ohrkapseln.

Auf der Innenseite der Labyrinthkapsel, etwa an der Grenze von Pars cochlearis und Pars vestibularis liegt eine seichte, quer-ovale, nach hinten schauende Grube, sie stellt den Beginn des Meatus acusticus internus dar (Fig. 1). An ihrem Grunde öffnen sich drei Löcher, zwei für den Acusticus, das dritte für den Facialis. Damit ist der definitive Säugertypus principiell schon erreicht.

Bei der Eidechse sind nach Gaupp die Löcher für Acusticus und Facialis frei auf der Innenfläche der Gehörkapselwand, beim Huhn (Tonkoff) liegen die Oeffnungen für die Gehörnerven in einer gemeinsamen Vertiefung, dagegen ist der Facialisverlauf ein anderer, einen Meatus acusticus internus giebt es also am knorpeligen Sauropsidenschädel noch nicht, er ist erst beim Säuger in seinen Anfängen vorhanden.

Die Verschiebungen der ursprünglich hinter einander liegenden drei Nervenlöcher, die zur Erreichung dieser Stufe des Säugers nötig waren, beschreibt Gaupp ausführlich, ich verweise auf seine Arbeit. Bei unserem Maulwurf finden wir das wohl für alle Säuger gleiche Verhalten. Hinten münden im Meatus das obere und untere, hier eher lateral und medial zu nennende Acusticusloch für die beiden Hörnervenäste (Fig. 1 links). In der linken Schädelhälfte ist das obere (laterale) Loch durch eine kleine Knorpelspange in zwei Hälften geteilt, der Nerv hier schon in zwei Aeste gespalten.

Nach vorn, gerade oberhalb der die beiden Acusticuslöcher trennenden Knorpelspange klafft die dritte Oeffnung, das Facialisloch. Hier beginnt der Facialiscanal und zieht direct nach aussen (oder etwas nach vorn). Der Canal ist recht kurz, breit und niedrig. Den Boden bildet die Oberseite der Gehörkapsel, das Dach eine dünne, flache Knorpellamelle. Diese spannt sich von der Pars canalium semicircularium nach vorn bis auf die höchste Erhebung der Schneckenkapsel. Ihr lateraler und medialer Rand, beide frei, ziehen gerade nach vorn. So sieht die Mündung des Facialiscanales, d. h. des primären knorpligen Canales, direct nach aussen und öffnet sich über und etwas vor der Fenestra ovalis. Es besteht also hier ein Canal für den VII. Hirnnerven ganz gebildet aus der Masse der Gehörkapsel — bei allen niederen Amnioten tritt der Nerv dagegen zwischen ihr und Basalplatte durch! Gaupp führt die Canalbildung der Säuger auf eine Volumzunahme der Schneckenkapsel auf Kosten

der Basalplatte zurück, wodurch aus der praefacialen basikapsulären Verbindung der Saurier eine interkapsuläre der Mammalier geworden sei, die oben beschriebene Dachlamelle des Canales. (Näheres siehe im Original.) Wichtig erscheint mir nur noch eine Thatsache. Der Facialis verlässt also die Schädelhöhle durch den beschriebenen Canal — dass ihn dabei keine Vene begleitet, dass also das Stadium, wo das Hirnblut grossenteils mit dem Facialis zusammen die Schädelhöhle verlässt, (Salzer 95) schon überschritten ist, sei nur beiläufig erwähnt — innerhalb des Canales aber giebt der Nerv schon einen Ast ab!

Man findet nämlich in der Vorderwand des Canals ein Loch. Die Dachlamelle setzt sich nicht einheitlich, sondern mit zwei Schenkeln auf der Schneckenkapsel an, so dass eine nach vorn gerichtete Lücke zwischen diesen ausgespart bleibt, und das ist der Hiatus canalis facialis (Fallopii) [Fig. 1]; hier tritt der N. petrosus superficialis major vom Facialis ab. Nur eine ganz dünne Knorpelspange trennt also die eigentliche Facialiscanalöffnung von diesem Hiatus spurius des Petrosus ab. Ich finde die gleichen Verhältnisse auch an einem Specialmodelle der Ohrkapsel des menschlichen Embryo nach O. Hertwig, (das oft verglichene Hauptmodell hat nur eine einzige Oeffnung): demnach scheint sie in der Säugerreihe constant zu sein.

Gaupp (1900) weist bei der Vergleichung dieser Gegend zwischen Saurier nnd Säugetier besonders darauf hin, von welch principieller Bedeutung das Verhalten des Nervus petrosus ist, der bei niederen Formen peripher aus dem Facialis entspringt, am menschlichen Schädel dagegen völlig intracraniell. Er führt als Grund dafür die mächtige Ueberwachsung der Ohrkapseln durch das Gehirn an, wodurch »ein Teil des lateralen Ohrkapsel-Umfanges, der z. B. bei den Sauriern durchaus extracraniell liegt, beim Menschen in intracranielle Lagerung gekommen« ist. Der Nerv ist übrigens der einzige Ast, der den Facialis schon intracraniell (am Knorpelschädel) verlässt, die

anderen beim erwachsenen Menschen intracraniell abgehenden Aeste liegen am knorpeligen Schädel noch ausserhalb, wie Vrolik (73) zeigt, da nur der erste Abschnitt des Facialis in einem Knorpelkanal zieht. Diesen Kanal lässt genannter Autor am Hiatus endigen; »die eigentliche Austrittsstelle, wo der N. facialis die Primordial-Schädelhöhle verlässt, ist am Hiatus Fallopii zu suchen«; einen Petrosus, innerhalb jenes Canales abgehend, scheint er danach auch nicht gesehen zu haben, ebensowenig wie die gesonderte Austrittsstelle des Facialis neben dem Hiatus (Lupenpräparation!)

Der N. petrosus superficialis selbst nun hat einen Verlauf, wie ihn auch der Erwachsene zeigt. Aus seinem Hiatus heraus an die Vorderfläche der Gehörkapsel gelangt, senkt er sich auf ihr abwärts; er gewinnt also die Schädelbasis durch die breite Lücke zwischen der Gehörkapsel und dem Hinterrand der Ala temporalis-Wurzel. Er liegt dabei unmittelbar lateral von der das Foramen caroticum bildenden Knorpelspange, der Trabecula ali-cochlearis (s. o.) und erhält hier ein dünnes Aestchen vom Plexus caroticus her, den N. petrosus profundus (maior.) Diese breite Lücke entspricht natürlich der späteren Fissura spheno-petrosa. Dann zieht er auf der Unterseite der Schläfenflügelbasis nach vorn und gewinnt an deren Vorderrand den zweiten Trigeminusast. Sein Weg geht lateral und über dem noch isolierten Pterygoidknorpel vorbei. Wir sehen also bei diesem Nerven ganz ähnliche Verhältnisse wie beim Facialis selbst; sein langer Verlauf durch Knochenkanäle beim Erwachsenen — Fissura spheno-petrosa, canalis Vidianus — kommt erst secundär zustande durch Ausbildung der knöchernen Teile; am Primordialschädel ist der Austritt aus dem Hiatus auch zugleich der aus dem Schädel.

Das frühe Abgehen des Petrosus aus dem Facialis — noch innerhalb dessen Canales — wird sich vielleicht aus dem Studium des Echidna-Knorpelschädels verstehen lassen. Vrolik

meint, dass hier auch beim erwachsenen Tier der Hiatus Fallopii die Austrittsstelle des Facialis aus dem Schädel ist; bei solch primitiven Zuständen findet sich vielleicht auch ein primäres Verhalten des Petrosus!

Und nun zurück zum N. facialis selbst, wie verläuft der Hauptstamm weiter? — Aus seinem Canal an der Vorder- und Aussenseite der Pars cochlearis herausgetreten, zieht er zwischen Processus longus incudis und Labyrinthwand oberhalb des Stapes nach aussen, schlüpft unter dem Laterohyale durch, um sich an dessen Hinterrand im Bogen nach vorn und aussen zu wenden. Lateral vom Reichert'schen Knorpel nach vorn ziehend, giebt er die Chorda tympani ab.

Diese liegt also ebenfalls lateral vom Reichert'schen Knorpel, ein Befund, der ganz im Einklang ist mit dem von Broman (99) für den menschlichen Embryo gemachten. Gaupp war es, der zuerst auf die Wichtigkeit dieses Verlaufes der Chorda aufmerksam gemacht hat als bedeutungsvoll für die Homologisierung der Kiemenbogenderivate bei Säugern und Sauropsiden; Gaupp's (99) Annahme, dass der Verlauf des Nerven auch beim Säuger ausserhalb des Reichert'schen Knorpels vorbeiführe, kann ich also bestätigen. Auch Kingsley, der zuerst (99) auf einer Abbildung (Fig. 3) beim Schweineembryo die Chorda innen vom Processus styloideus vorbeigehen lässt — (schon Gaupp macht auf das Unwahrscheinliche dieser Darstellung aufmerksam 99) — giebt jetzt (1900) an, dass die Chorda tympani »crosses the external surface of the hyoid«, bildet aber noch immer (Fig. 14) den Nerven auf der Innenseite des Zungenbeinbogens vorbeiziehend ab. Gaupp hält einen solchen fundamentalen Unterschied im Verlauf eines Nerven bei verschiedenen Säugern für äusserst unwahrscheinlich, mein Befund bei einem andern Säuger muss seine Ansicht nur stützen.

Nach ihrem Abgange vom Facialis steigt dann die Chorda aufwärts, läuft zwischen Processus longus incudis und der Basis

Fig. 3

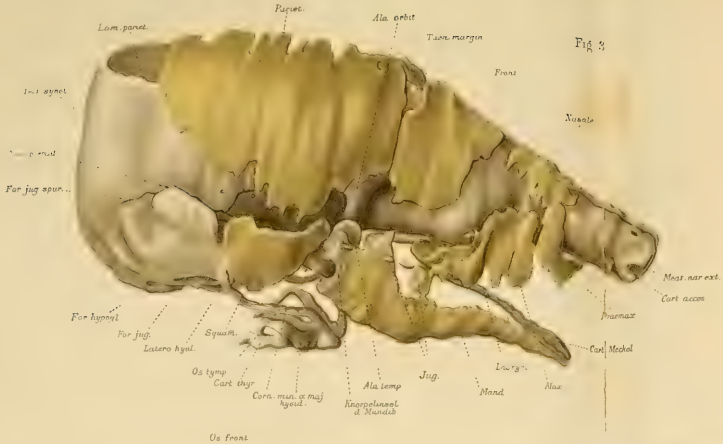

Fig. 5.

Fig. 4.

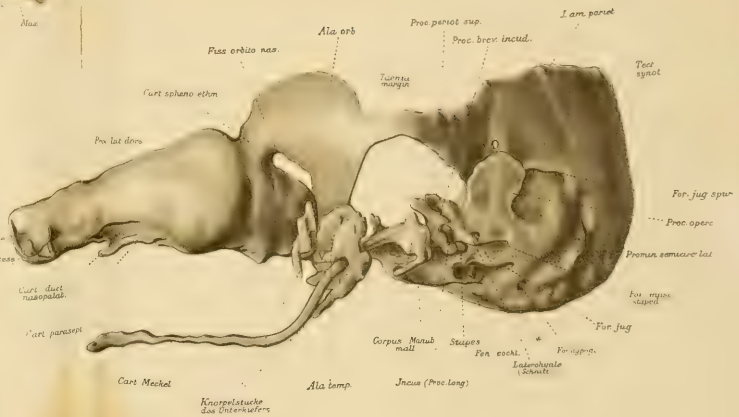

Fig. 6.

R. Schilling del.

Verlag von J. F. Bergmann Wiesbaden

des Manubrium mallei hindurch, von diesem gedeckt,*) wendet sich dann nach vorn, um dem Meckel'schen Knorpel ein kleines Stück zu folgen, bis sie den III. Trigeminusast trifft. Dieser ganze Nervenverlauf stimmt mit dem von Broman für den Menschen gegebenen genau überein, ist auch von principieller Bedeutung für das Verständnis der betr. Gebilde beim Saurier (cfr. Gaupp 1900 und 98.)

Ein Facialiscanal im Gebiet der Paukenhöhle, ebenso wie ein Foramen stylomastoideum sind noch nicht vorhanden. Dessen Platz allerdings, die Austrittsstelle des Facialis hinter dem Laterohyale, lässt sich schon sicher bestimmen.

Für den Menschen hat bekanntlich Vrolik (73) den Verlauf des Facialis im primordialen Schädel untersucht, auch einige andere Säuger zur Vergleichung beigezogen. Auch er constatiert, dass nur der erste Abschnitt des späteren Facialiscanals, vom Meatus auditorius internus bis zum Hiatus canalis facialis (Fallopii) knorpelig vorgebildet ist, die übrige Strecke des späteren Canales aber noch fehlt. Die von Vrolik weiter vorgenommene Untersuchung, wie der definitive Knochencanal entsteht, habe ich nicht ausgeführt als über den Plan meiner Arbeit vorläufig hinausgehend.

Im Anschluss an diese Nervendurchtrittstellen möchte ich schliesslich noch einer anderen Oeffnung gedenken, die die Gehörkapsel aufweist, der Fenestra cochleae. Auf der Unterseite der Kapsel, am hinteren Ende des Schneckenabschnittes öffnet sich ein grosses rundliches Loch. Es liegt unmittelbar vor dem vorderen Ende des Foramen jugulare (Fig. 2), eine Lage, die erwähnenswert erscheint, wenn man weiss, dass die Fenestra cochleae der Eidechse (wie es Gaupp beschreibt) noch in den Bereich der grossen Fissura metotica fällt, aus der das Foramen jugulare sich ableitet.

*) Vergl. die Abbild. bei Broman.

Das Fenster wird von Gewebe verschlossen, das etwas fester gefügt, kernreicher ist als die Umgebung, also schon die Membrana tympani secundaria andeutet. Ein Aquaeductus cochleae ist nicht vorhanden. Eine Vene, die später den knöchernen Aquaeduct durchsetzt, geht durch die Fenestra selbst, an deren hinterem Rand eine leichte Rinne verursachend. Lymphbahnen (Aquaeductus) konnte ich hier keine finden, doch glaube ich, dass schon der eben genannte Verlauf der Vene eine Vermutung Gaupp's bestätigt, mindestens stützt. Dieser glaubt nämlich, die ursprünglich einheitliche Fenestra cochleae (der Saurier) werde bei den Mammaliern z. T. geschlossen durch die Membrana tympani secundaria, das sei dann die Fenestra cochleae der Säuger, ein Teil bleibe offen, der Aquaeductus cochleae derselben. — Ich finde nun beim Maulwurfembryo, wie es Gaupp für die Saurier beschreibt, ebenfalls eine einzige Oeffnung, ich nehme an, dass sich aus ihr später der knöcherne Aquaeductus cochleae abschnürt. Die Rinne für die kleine Vene — wie der spätere Aquaeductus unmittelbar vor der Fossa jugularis gelegen — ist der Vorläufer desselben.

IV. Regio sphenoidalis.

Die Sphenoidregion zerfällt in die unpaare Pars media und die Alae, deren es zwei Paare sind, Alae temporales und Alae orbitales.

In dieser Gegend ist der Bau des Schädels, wenn ich so sagen darf, am unsolidesten; ein relativ dünner medianer Längsbalken verbindet (Fig. 1, 2, 7) den massiveren hinteren Schädelabschnitt mit der festgeschlossenen Nasenkapsel. Von ihm gehen

seitlich Fortsätze, »Flügel«, aus, entweder frei endigend, temporale, oder höchstens mit dünnen, schmalen Brücken an festere Nachbarteile angeheftet, orbitale.

Die ganze Sphenoidregion weicht von dem Bild, wie es der fertige Knochenschädel darbietet, viel mehr ab als alle anderen Teile ausser Schädeldach und Gehörknöchelchen; sie erinnert in einzelnen Punkten noch recht auffallend an das leichtconstruierte Spangenwerk niederer Amniotenschädel; besonders mahnt der dünne Mittelbalken an das dünne, die gleichen Teile verbindende Interorbitalseptum der Sauropsiden — ich komme darauf unten noch zurück.

Von Einzelheiten ist in der Sphenoidregion folgendes hervorzuheben.

Ueber die Verlaufsrichtung des medianen Teils und über ihre Beziehungen zur Nachbarschaft wurde oben schon das Nötige bemerkt, nur über ihren Abschluss nach vorn will ich nachtragend einiges beifügen.

Unmittelbar am vorderen Rand der Wurzel der Orbitalflügel wird der sphenoidale Knorpelbalken, die Fortsetzung der Basalplatte nach vorn, plötzlich fast dreimal so hoch wie weiter hinten, aus dem Balken wird eine sagittal stehende Platte, das Nasenseptum (Fig. 1). Da wo dieser plötzliche Uebergang von Balken in Platte ist, müsste diese nun mit nach hinten freiem senkrechten Rand anstehen. An diesen Rand setzen sich aber, mit ihm fest verschmolzen, von rechts und links her die Hinterwände der Nasenkapsel an, so dass eine vom Sphenoidalbalken sich erhebende breite glatte Fläche entsteht, das Planum antorbitale (Fig. 7), das bei Betrachtung der Nasenkapsel uns wieder beschäftigen wird.

Dagegen müssen wir nun ausführlich die beiden Flügelpaare behandeln. Für die morphologische Auffassung dieser Teile hat Gaupp in seiner jüngsten umfassenden Arbeit eine ganze Reihe neuer und, wie mir scheint, sehr glücklicher Er-

klärungen gegeben; er behandelt dabei ausführlich auch die Säuger, und ich kann hier nur an einem concreten Fall — was bis jetzt in dieser neuen Beleuchtung noch fehlt — seine Deductionen bestätigen.

Die beiden Flügel sind sehr ungleich; am weitesten hinten entspringen die breiten kurzen Alae temporales, ein Stück weit vor ihnen die schmal angewurzelten aber aussen breit und mächtig entfalteten Alae orbitales.

Die Temporalflügel beginnen unmittelbar vor dem Foramen lacerum (ant.) dessen vordere Umrandung darstellend; eine scharfe Grenze zwischen ihrer Basis und dem medianen Balken lässt sich nicht angeben, sie ziehen in seiner Flucht nach aussen und etwas abwärts.

Vom hinteren Rand ihrer Basis geht die beschriebene Brücke zum vorderen Pol der Pars cochleae, Trabecula alicochlearis, hier haben wir bereits das Foramen caroticum constatiert (Fig. 1 u. 7). Der vordere Rand der Flügel ist ganz frei; sie wölben sich nur wenig, ziehen vielmehr als flache, etwas ausgebuchtete Knorpelschalen nach aussen. Eben dieser vordere Rand ist von oben her vom Orbitalflügel gedeckt, jedoch nur in seinem Seitenteil, an der Basis bleibt der Vorderrand der Temporal- hinter dem Hinterrand der Orbitalflügel. So entsteht hier eine Lücke, eine weite Spalte, die Fissura orbitalis (superior) (Fig. 7). Durch sie gehen die Augenmuskelnerven, einschliesslich des N. abducens, sowie die beiden ersten Aeste des Trigeminus. In der flachen Mulde, die der Temporalflügel darstellt, liegt das mächtig entwickelte Ganglion trigemini (Gasseri) überdacht von der Dura mater.

In den seitlichen Rand der Mulde ist eine tiefe Kerbe eingeschnitten, durch die der III. Ast des Trigeminus seinem Bestimmungsort neben dem Unterkiefer zustrebt, das noch nicht ganz geschlossene Foramen ovale (Fig. 2 u. 7). Ein Foramen spinosum konnte ich nicht entdecken, ebensowenig eine Arteria

meningea media bestimmen. Vor dem Foramen ovale ist eine kleine Gefässlücke im Knorpel, die Gefässe versorgen aber nur das Ganglion. Auch kein Foramen rotundum besteht; der II. Trigeminusast verlässt das Ganglion am Vorderrand des Temporalflügels, also durch die äussere Partie der Fissura orbitalis superior, er ist übrigens schon jetzt von ganz bedeutender Grösse. Parker (85) hält das eben erwähnte Gefässloch für die Austrittstelle des II. Astes (makroskopische Präparation!). die Resultate meiner Schnittserien widersprechen dem entschieden. Auffallend ist, dass Jacoby (98) beim Menschen umgekehrt eine tiefe Rinne für den II. Trigeminus (Foramen rotundum) und kein Foramen ovale findet. In der ganzen Form weicht ja allerdings die Ala temporalis des menschlichen Primordialschädels von der des Maulwurfs recht weit ab. Beim Menschen (Hertwigs Modell) stellen die betr. Flügel dreieckige annähernd frontal gestellte Scheiben dar, die auf drehrunden kurzen Stielen sitzen, sie liegen fast im gleichen Niveau wie die Ala orbitalis, ähneln viel mehr dem untersten Abschnitt der knöchernen Schläfenflügel. Der Maulwurf hat hier viel primitivere Verhältnisse gewahrt mit seinen stummelartigen, kurzen nur eine Stütze für das Trigeminusganglion darstellenden »Flügeln«! Als entfaltete Flügelflächen, die an der Bildung der Schädelwand teilnehmen, kommen sie hier gar nicht in Frage, dazu sind sie viel zu klein und viel zu sehr nach der Schädelbasis gerückt.

Ein solches genaueres Betrachten der Temporalflügel macht dem Beschauer die Ansicht Gaupps, dass sie das Homologon der Processus basipterygoidei der Reptilien sind, recht plausibel. die lichtvolle bei Gaupp gegebene Begründung will ich hier nicht wiederholen.

Ebenso kann ich mich bei der Beschreibung der Orbitalflügel auf einiges Thatsächliche beschränken, da ich etwas Neues kaum bieten kann und die morphologischen Ergebnisse

Gaupp's umfassende Bearbeitung bereits enthält; um sie gleich vorweg zu nehmen, sei bemerkt, dass die Ala orbitalis des Säugers den hinteren Teilen des Solum supraseptale der Saurier entspricht (Gaupp).

Von speciellen Einzelheiten der Ala orbitalis des Maulwurfs sei folgendes erwähnt.

Im Gegensatz zu den vorhin betrachteten Gebilden fällt sofort ihre Grösse auf, was schon Spöndli, Decker und andere bei verschiedenen Säugern bemerkten; auch beim menschlichen Embryo übertrifft sie ja die der Temporalflügel erheblich.

Sie entspringen schmal, verbreitern sich aber nach aussen zu mächtigen Platten, die das Gehirn umschliessen helfen und vorn und hinten durch dünne Brücken mit Nachbarteilen verbunden sind (Fig. 1, 4 u. 7).

Der Ursprung besteht aus einer schmalen, horizontalziehenden Spange. Ihr freier hinterer Rand, quer über das Ganglion Trigemini wegziehend, liegt in einem viel höheren Niveau als der Temporalflügel (um die Dicke des Ganglion!); er würde in die Flucht der primitiven »protocoelen« Schädelwand Gaupp's fallen gegenüber dem an der Basis liegenden Temporalflügel. Der vordere Rand lehnt sich an die Hinterwand der Nasenkapsel, das Planum antorbitale an (Fig. 7). Er ist damit fest verbunden durch Bindegewebe. Die Spalte zwischen beiden ist äusserst eng, in späteren Stadien völlig verschlossen, so dass (wie es auch in der Litteratur geschildert wird) der Orbitalflügel mit dem Ethmoidknorpel verwachsen ist.

In früheren Stadien dagegen ist die Spalte noch weiter und durch lockeres Gewebe ausgefüllt.

Zwischen der am Planum antorbitale aufgeschlagenen und der horizontalziehenden Partie der Wurzel ist ein länglichrundes Loch ausgespart, das Foramen opticum. Ein gleichnamiger Sulcus, wie er bei anderen Säugern nach Decker am Primordialschädel existiert, ist für den hier ja recht unansehnlichen Nerv

nicht vorhanden. Jenes schmale Basalstück des Orbitalflügels verbreitert sich lateralwärts, etwa vom Foramen opticum an, zu einer ausgedehnten Fläche. Ihr unterstes Stück ist von vorn nach hinten stark gewölbt. Hier sendet ihr Vorderrand ein kleines dreieckiges flügelartiges Knorpelplättchen nach vorn und innen, das sich dem oberen Rand des Planum antorbitale anlegt, also bis fast zum hinteren Ende der Siebplatte reicht. (Fig. 7 »Ala minima«). Es ist wohl nicht zu gewagt, wenn ich das Gebilde als Ala minima Luschka's (57) anspreche, es stimmen damit genau die Lage und Beziehung zu Nasenkapsel und Orbitalflügel.

Noch weiter lateral entfalten sich die Alae orbitales wie erwähnt zu den breiten Platten. Sie reichen ebenso hoch nach oben wie die Lamina parietalis (Fig. 4). Mit ihr stehen sie durch eine Knorpelbrücke in Verbindung. Rückwärts verschmälert sich nämlich ihre Platte und läuft schliesslich in ein schmales Knorpelband aus, das mit der Seitenplatte verschmilzt. Decker nennt die Brücke Commissura orbito-parietalis.

Eine ähnliche Verbindung besteht mit der Nasenkapsel. Der Vorderrand des Orbitalflügels ist in der Mitte zu einem Fortsatz ausgezogen, der sich am Rand der Siebplatte ziemlich breit inseriert, so dass auch hier eine Knorpelbrücke entsteht, Decker's Commissura orbito-ethmoidalis. (Orbitalflügel des Siebbeins bei Dursy (69); ein Teil der Frontalplatte bei Spöndli).

Diese letztere Knorpelspange möge den von Gaupp für die entsprechende Bildung der Reptilien eingeführten Namen der Cartilago spheno-ethmoidalis führen. Ich halte sie für die direkte Fortsetzung der Taenia marginalis, von der sie allerdings beim Saurier abgesetzt ist, da diese hier frei endigt, Verhältnisse, die wohl nur durch secundäre Differenzierung entstanden sind. Gaupp hat nachgewiesen, dass diese Bildung der Taenia marginalis, wie er die ganze Spange nennt, ein alter

Besitz des Wirbeltiercraniums ist. Dieser dorsalen „Randspange", die von der Ohrkapsel bis zum hinteren Umfang der Nasenkapsel reicht, gehört also der oberste Teil der Orbitalflügel an, ohne nachweisbare Grenze mit ihnen selbst verwachsen. Die viel tiefer (basal) bleibenden Enden der Temporalflügel haben nichts damit zu thun.

Der vordere Rand des breiten Aussenteils der Orbitalflügel und der untere Rand der Cartilago spheno-ethmoidalis begrenzen von hinten und oben her eine Lücke, deren vordere Wand die Nasenkapsel bildet, das Foramen spheno-ethmoidale (Decker's) [spheno-frontale (Spöndli's), orbito-nasale (Gaupp's)]. Es ist eine grosse dreieckige Lücke (deren Bedeutung unten gewürdigt werden wird). Schon Decker betont, dass am knöchernen Schädel hier keine Lücke besteht. Dagegen ist diese alte, schon dem Reptilienschädel eigene Oeffnung wohl am Primordialcranium aller Säuger erhalten, auch dem Menschen kommt sie zu. Hier sind die Alae orbitales zwar auch grösser wie die temporales, wachsen aber nicht zu derartig entwickelten Platten aus, wie wir sie bei niederen Säugern finden. Sie enden frei, die Verbindung mit der Lamina parietalis fehlt, nur ein gegen sie gerichteter frei endigender Fortsatz blieb als Rest davon vorhanden (Jacoby)*). Dagegen ist die Commissura orbito-ethmoidalis auch beim Menschen ausgebildet (Dursy, Jacoby u. A.) und damit das Foramen spheno-ethmoidale.

Der andere Fortsatz, den die knorplige Ala orbitalis des Menschen trägt, Processus clinoideus anterior, fehlt unserem Tiere völlig, wie ja die ganze Sattelgrube nur sehr wenig ausgeprägt erscheint.

Endlich sind noch die Pterygoidfortsätze zu erwähnen.

Das auffallendste an diesen ist die Thatsache, dass die sie darstellenden Knorpelstücke ohne jeden continuierlichen Zu-

*) Auch das Schaf hat nach Decker nie eine Commissura orbito-ethmoidalis.

sammenhang mit dem übrigen Knorpelschädel sind. Erst später, wenn schon die Verknöcherung beginnt, verwachsen auch die Pterygoidknorpel mit der Schädelbasis*). Ich finde diese Thatsache nirgends erwähnt. Vielleicht darf man darin einen Ausdruck für ihre relativ junge Erwerbung sehen, dies deuten als Beweis dafür, dass sie eine neue Zuthat zum Säugerschädel sind, was sie sein müssen, falls Gaupp's Homologisierung des Processus basipterygoideus der Saurier mit der Ala temporalis der Säuger richtig ist! Bei meinem Maulwurf sind die Pterygoide kleine, vieleckige Knorpelstücke, an der Schädelbasis, rechts und links neben der balkenförmigen mittleren Partie der Regio sphenoidalis gelegen, unter der Fissura orbitalis. (Fig. 2.) Sie sind sehr unregelmässig geformt, etwa zwei länglich vierseitige Klötzchen, mittelst eines dünneren Stäbchens verbunden. Das eine Klötzchen steht quer, nahe der Unterseite der Orbitalflügelbasis. Diese Stelle verwächst später mit ihm. Das andere Klötzchen zieht längs, reicht mit seinem Vorderende bis nahe zum Os palatinum und ist weiter vom Schädel abgerückt wie jenes; es begrenzt seitlich den Nasenrachengang.

Eine Anlage von Deckknochen für das Pterygoid (innere Lamelle) konnte ich nicht finden. Von sonstigen Deckknochen in der Sphenoidregion ist nur das Parietale zu nennen. Es stellt eine sehr grosse langovale Platte dar, die auf der Taenia marginalis und dem vordersten Teil der Lamina parietalis aufruht (Fig. 3). Nach vorn berührt sie beinahe das Frontale, welches seinerseits den hintersten Abschnitt der Nasenkapsel und den vorderen Bezirk der Randspange deckt. Abwärts steht der untere Rand des Parietale dem oberen des Squamosum gegenüber, doch bleibt ein gewisser Abstand zwischen beiden offen.

*) Dass ich bei diesem Befund nicht einen unfertigen Zustand für einen ausgebildeten hielt, beweist der Umstand, dass in einem nur ganz wenig älteren Stadium, zu gleicher Zeit mit der Verwachsung des Pterygoids auch schon die Verknöcherung (an mehreren Stellen) einsetzt, das Höhestadium des Knorpelschädels also überschritten ist.

V. Regio ethmoidalis.

Die Nasenkapsel des erwachsenen Tieres hat jüngst Spurgat (96) bei Vertretern der meisten Säugetierordnungen untersucht.

Das Skelet der Nase ist ja nun dasjenige Stück des Primordialcraniums, das sich beim Uebergang in den Zustand des fertigen Kopfskeletes am wenigsten verändert. So zeigt der Bau der knorpligen Nasenkapsel meines Embryo schon ganz die Form, die dem erwachsenen Tiere zukommt, die Ausgangsform, wie sie Spurgat für alle Säuger aufstellt. Man findet eine einheitlich gestaltete Kapsel, bestehend aus zwei knorpligen Röhren, die gleich den Läufen einer Doppelflinte aneinander gelagert sind.

Besonders für die vordere Hälfte des Gebildes ist diese Vergleichung zutreffend, da hier eine auf dem Nasenrücken sagittal verlaufende Rinne die beiden Röhren schärfer hervortreten lässt (Fig. 1).

Die Form der ganzen Doppelkapsel ist etwa die einer Birne, jedoch dorso-ventral etwas abgeflacht. Auch aus dem stumpfen Ende der Birne, das an die Sphenoidregion stösst, ist dorsal ein Stück herausgeschnitten, so dass hier eine Ebene entsteht, die vom oberen Pol des birnförmigen Körpers schief zu dessen grösster Circumferenz führt, die Ebene der Lamina cribrosa (Fig. 7).

Die Form der einzelnen Teile des Nasenskelets ist nun folgende:

Von hinten bis vorn zieht das sehr vollständige Septum nasi. Es stellt eine unmittelbare Fortsetzung des Keilbeinkörpers dar, ohne jede Grenze aus ihm hervorgehend, wenigstens ohne Grenze, die durch die Structur, etwa durch zwischen-

gelagertes Bindegewebe gegeben wäre. Äusserlich ist die betreffende Stelle dadurch kenntlich, dass im Niveau des vorderen Randes der Orbitalflügel der den Keilbeinkörper darstellende Knorpelbalken plötzlich viel höher wird, während seine Breite abnimmt. Sehr rasch erreicht er die doppelte Höhe, d. h. er ist Nasenseptum geworden, wie ich bereits schilderte, als solches nun sofort auch dadurch gekennzeichnet, dass sich von den Seiten her die Nasenhinterwand ihm anlegt, mit ihm verschmilzt. Als Crista galli steigt nun der obere Rand des Septums aufwärts, um am Vorderende der Lamina cribrosa seine höchste Höhe zu erreichen.

Während also das basale Drittel dieses senkrechten Septalabschnittes durch Verwachsung mit der Hinterwand der Nase (Planum antorbitale s. u.) nicht sichtbar ist, imponiert die ganze übrige Strecke als freier Rand, eben als zwischen die beiderseitigen Siebplatten hervorragende Crista galli (Fig. 7). Von deren Vorderende an ist dann wieder der gleichmässig nach vorn abfallende obere Septalrand durch das Tegmen narium (Spurgat) dem Blick entzogen. Der untere, horizontal ziehende Rand endlich, von der Unterseite des Keilbeinkörpers auch äusserlich nicht abgesetzt, tritt von hier an in seinem ganzen Verlauf frei zu Tage bis nahe zur Nasenspitze, wo er in die Cartilago basalis narium (Spurgat) übergeht. So haben wir das Septum als grosses Dreieck, dessen eine Ecke der Uebergang zum Keilbeinkörper, die andere das Vorderende der Crista galli und die dritte die Nasenspitze markiert.

An dieser mächtigen Platte ist von Einzelheiten noch zu bemerken, dass der untere freie Rand durchgehends verdickt ist, sehr stark gegen das vordere Ende zu, so dass er hier nach Parker's Angabe aussieht wie »the round intertrabecula — like that of an embryo Bird«. Noch weiter vorn, im Gebiet der äusseren Nasenöffnung allerdings, findet es Parker im Gegenteil sehr verdünnt, ich finde sogar eine Lücke an dieser Stelle,

sodass hier nur Bindegewebe beide Nasenräume scheidet. Solche Lücken zeigt das Septum vieler erwachsener Tiere, man deutet sie als im Interesse der freien Beweglichkeit der »Schnauze« entstanden (Spurgat).

Aus dem Oberrand des Septums geht nach rechts und links das Nasendach, Tectum nasi, hervor (der Processus lateralis dorsalis, wie Spurgat diese Teile nennt). Auf der hinteren Hälfte der Nasenkapsel bilden die beiderseitigen Platten eine einzige Fläche, Tectum nasi, während auf der vorderen eine deutliche Rinne, wie schon erwähnt, rechte und linke Hälfte scheidet (Fig. 1). In dieser Rinne liegt, schon jetzt auf dem eben angelegten Os nasale entspringend, das Ligamentum suspensorium, ein Strang, der bei vielen Rüsselträgern vorkommt und die leicht bewegliche Schnauze tragen hilft [Igel, Rüsselbär (Spurgat)]. Nahe der Spitze findet sich im Dach ein kleines Gefässloch. Seitlich biegt die ganze Dachplatte in sanfter Wölbung nach abwärts, stellt so die Seitenwand dar. Dach und Seitenwand weisen auf ihrer Aussenfläche keinerlei Skulpturierung auf, sie sind gleichmässig glatt. Auffallend ist, dass gerade in den hintersten Partien die Wand ganz regelmässig, als mächtige Kuppel sich seitlich ausläd (Fig. 6), während bei den Säugern mit wohlausgebildeten Augen sich hier eine Abflachung oder gar eine Delle zeigt. So konnte ich beim Maus-Embryo eine deutliche Delle bemerken, beim Igel besteht sogar eine förmliche Knickung dieser Wand, wie Parker's (85) Fig. 10, Taf. 18. sehr schön darthut und beim Schwein ist das hintere Ende der Nasenkapsel stark verschmälert (Parker (74) Taf. 31. Fig. 13 und 14). Auch die Decker'schen (83) Abbildungen zeigen grossenteils dies Verhältnis, wenn auch nicht so deutlich wie Querschnitte. Auf einer Querschnittserie durch einen Didelphys-Embryo sah ich gleichfalls diesen Teil der seitlichen Nasenwand tief eingebuchtet, so dass er eine Nische für das Auge darbietet.

Den Grund, die Rückbildung der Augen, brauche ich wohl nicht nochmals erwähnen, will aber hinzufügen, dass auch in jüngeren Stadien, wo die Augen relativ noch nicht so klein sind, schon die gleichen Verhältnisse vorliegen. Die Augen finden sich gerade neben der stärksten Vorwölbung der Nasenseitenwand, über die das Os frontale als glatte, völlig ebene Platte wegzieht (Fig. 6). Von einer Einbiegung des unteren Randes dieses Knochens zur Bildung des Orbitaldaches, wie sie sonst fast überall besteht, ist keine Spur zu finden. (Auch bei Sorex (Parker 85) nur angedeutet.) Die Augen scheinen mir auch weiter rostralwärts vorgeschoben als bei anderen Thieren (Maus).

Ein Processus uncinatus wie ihn Decker auf der Aussenseite der Nasenkapsel bei einigen Spezies findet, kommt dem Maulwurf nicht zu. Dagegen ist einer anderen sehr wichtigen Bildung, die bis jetzt erst kurz erwähnt wurde noch ausführlicher zu gedenken.

An der Grenze von oberem und unterem Quadranten der runden Lamina cribrosa entspringt jederseits eine Knorpelspange und setzt sich rückwärts an den obersten Teil der Ala orbitalis an, es ist die Cartilago spheno-ethmoidalis, die Fortsetzung des vordersten Abschnittes der Taenia marginalis. Dadurch wird eine Lücke geschaffen, die Fissura orbito-nasalis (Gaupp), deren Grenzen oben schon angegeben wurden (Fig. 4 und 7). Gaupp macht auf deren grosse Wichtigkeit für die Morphologie dieser Gegend aufmerksam, er zeigt zuerst, wie der eigentümliche Verlauf des N. ethmoidalis am Knochencranium zu Stande kommt. Schon am Knorpelschädel finde ich in Uebereinstimmung mit Gaupp, dass der Nerv durch diese Oeffnung wieder in den Innenbereich des Schädels gelangt, auf die Lamina cribrosa zu liegen kommt (wie es die Querschnittfigur 8 zeigt), um dann sein Endgebiet im Innern der Nase zu erreichen. Auch die Lage der Lamina cribrosa, die Entstehung

der Crista galli kommt bei Gaupp zur Betrachtung, auch ihre morphologische Deutung wird gegeben, ich verweise auf die ausführlichen Auseinandersetzungen in Gaupp's Arbeit, deren Inhalt ich hier nicht wiederholen möchte.

An letzter Stelle haben wir noch das untere Ende, den Unterrand der Nasenseitenwand, zu betrachten, der von Strecke zu Strecke recht verschiedenes Verhalten zeigt.

Im hinteren Viertel geht diese Seitenplatte in gleicher Wölbung, wie sie aus dem Dach entspringt, ihrerseits in einen Nasenboden über, eine Lamina transversalis (Fig. 2), wie sie Paulli (99) mit Harrison-Allen nennt.*) Sie zieht völlig horizontal nach innen bis zum Septum, wo sie mit einem zugeschärften, an diesem eine Kleinigkeit emportretenden Rande endigt. Eine Vereinigung beider Knorpelteile findet nicht statt, es bleibt eine enge Spalte bestehen, worin ich wohl mit Parker (85) übereinstimme, der angiebt, dass »each plate articulates with its (i. e. »perpendicular ethmoid«) bulbous base«, (vergl. auch Seydel (96) »Halmaturus«), während Paulli dies für den hintersten Teil behauptet. (Ich habe andere Tiere daraufhin nicht untersucht.) Der vordere Teil der Lamina transversalis bleibt etwas weiter vom Septum ab, indem sich der Vomer dazwischen schiebt (Fig. 8). Nach vorn endet diese Lamina transversalis mit einem quer verlaufenden freien Rand, etwa an der Vordergrenze des hinteren Viertels der Nasenhöhle. Hier tritt aus dem Innern der Nasenhöhle der Nasenrachengang abwärts, so dass die Lamina transversalis (im Verein mit ihrem Deckknochen, Processus horizontalis Ossis palatini) diesen Gang deckt und vom hinteren blinden Abschnitt der Nasenhöhle scheidet (Fig. 8 eben beginnend).

Vom Beginn dieses Ganges an nach vorn endigt die Seitenplatte der Nase abwärts frei, d. h. mit etwas eingerolltem ver-

*) Im Anschluss an die Besprechung der Hinterwand will ich nochmals auf sie zurückkommen.

dicktem Rand. Aus dieser Strecke, die sich stärker einbiegt, wird später die Muschel, das Maxilloturbinale, indem der im Knorpel fehlende Boden durch Deckknochen, Maxillare und Palatinum, gebildet und dadurch jener Rand in's Innere der Nase verlagert wird. Am Knorpelschädel besteht also hier eine lange Spalte (Choanenöffnung, Fig. 2), hinten ist eine freie Verbindung mit dem Mundraum (Nasenrachengang), vorn zieht die Nasenschleimhaut vom Rand der Seitenplatte quer herüber zum Septum, von unten her durch jene Knochen gestützt.

Vorn endlich, von der Höhe der Schneidezähne an, also im Gebiete der eigentlichen Schnauze, besteht wieder ein Boden der Knorpelröhre. Hier schlägt sich die Seitenwand der Röhre nach unten um und verwächst mit der anderseitigen und zugleich mit dem Septum.

Im ganzen Bereich der vorhin geschilderten Spalte findet man nun noch einen Knorpel neben dem unteren Septalrand entlang ziehen, die Cartilago paraseptalis (Spurgat 96) — Gaumenfortsätze, Spöndli (46) — recurrent cartilage, Parker (85), Jacobson'scher Knorpel (Aut.).

Es ist bei meinem Maulwurf eine hinten flachere, vorn fast zur Hälfte einer Röhre gebogene Rinne (Fig. 3), die mit der Mitte ihrer Convexität dem unteren Rand des Septums eng anliegt. Sie beginnt mit abgestumpftem Ende kurz hinter der Mitte der Nasenkapsel. Es besteht also zwischen dem vorderen Rand der Lamina transversalis und diesem Ende eine grosse Lücke. Hierin prägen sich schon abgeänderte Zustände aus. Auch die Säuger hatten ursprünglich einen von Hinter- und Unterrand der Nasenkapsel continuirlich nach vorn ziehenden Paraseptalknorpel. Des zum Zeugnis fand Seydel (96) bei einem Halmaturus-Embryo den Paraseptalknorpel rückwärts continuirlich übergehen in die Lamina transversalis. (Für Talpa finde ich bei Seydel meinen Befund bestätigt.) Kurz ehe der Knorpel das vordere Ende der Spalte im Nasenboden erreicht,

gabelt er sich in zwei Spangen. Die innere Wand der Rinne geht — aber jetzt ziemlich flach geworden — neben dem Septum weiter nach vorn, verschmilzt mit ihm und bildet noch eine Strecke weit innerhalb der zur Röhre geschlossenen Schnauze eine kleine Hervorragung am Septum. Der andere Teil dagegen biegt an der Trennungsstelle stark abwärts, ihm folgt eigentlich die »Rinne« als solche eine kurze Strecke weit; dann werden ihre Seiten niedrig und sie endigt als kurzer, stumpfer Zapfen frei. Dies ist der Rest der bei anderen Formen stärker entwickelten Cartilago ductus nasopalatini Spurgat's (96) (Fig. 2 und 3). In dieser Knorpelrinne eingelagert ist das Jacobson'sche Organ. An der Stelle, wo die Cartilago paraseptalis mit dem Zapfen der Cartilago ductus nasopalatini verwachsen ist, hört das Sinnesepithel des Jacobson'schen Organs auf, hier beginnt sein Ausführungsgang.

Die Cartilago paraseptalis reicht also nur soweit wie das Jacobson'sche Organ, dient offenbar dazu, dieses Gebilde zu schützen und zu stützen. Sehr früh in der Säugerreihe scheint sich der Knorpel zur mehr oder weniger geschlossenen Röhre gebildet zu haben, wie sie viele Tiere zeitlebens haben; bei anderen Formen finden wir nur eine schmale Spange, doch auch hier war vorher wohl stets die Röhrenform vorhanden. Diese Rückbildung zeigt auch mein Maulwurf.

Nach Miholkovics (99, hier auch die von mir nicht weiter citierte Litteratur über Jacobson'sches Organ) besitzt der Maulwurf nur einen kleinen, bedeutend oberhalb des Jacobson'schen Organes gelegenen, platten Knorpel; wie aber meine Beobachtung der Ontogenese nachweist, kann man aus diesem Befund nicht »beweisen«, dass der Paraseptalknorpel und das Jacobson'sche Organ bei den Säugern »ganz unabhängig« von einander sind, wie es Miholkovics thun will; ich bin damit zu ganz derselben Ansicht gekommen, wie sie sich Grosser (1900) auf anderem Wege bei den Chiropteren bildete.

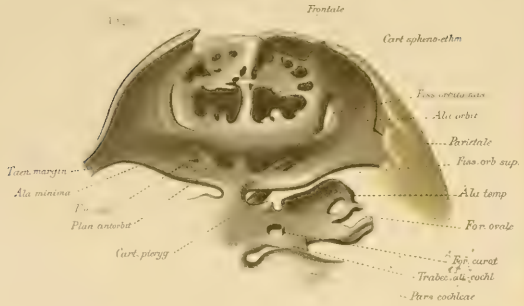

Fig. 10

Fig. 8

Fig. 11

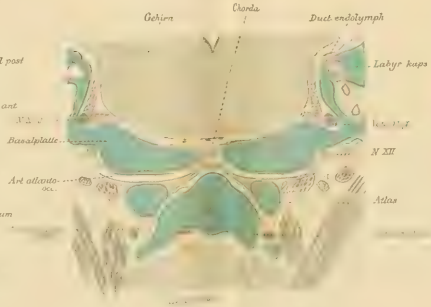

Fig. 12.

Kgl. Hofbuchdruckerei v. H. Stütz, Würzburg

Verlag von J. F. Bergmann Wiesbaden

Am meisten differenziert ist Seiten- und Unterwand der Nasenkapsel im Gebiet der äusseren Nasenöffnung. Ich habe bis jetzt von den Spurgat'schen Bezeichnungen für verschiedene Teile der Nasenwände nur wenige gebraucht, sie beziehen sich eben auf den Zustand des erwachsenen, wo sich »als die Folgezustände mehr oder weniger stark regressiver Veränderungen« aus der geschlossenen Röhre einzelne Knorpelstücke und Spangen herausgebildet haben (Processus lateralis ventralis, Cartilago alaris, navicularis etc.).

Von all dem ist bei meinem Embryo noch keine Rede, die Röhre ist, wie meine Schilderung darthat, noch recht einfach gebaut, ein entwicklungsgeschichtlicher Beweis für Spurgat's Schlüsse aus der vergleichend anatomischen Betrachtung. Nur vorn an der Mündung der Röhre besteht, wie gesagt, schon Differenzierung. Das vordere Ende des Septum geht vorn über in zwei nach rechts und links sich umbiegende Fortsätze. Diese Processus laterales anteriores (Fig. 2), von dreieckiger Gestalt, wölben sich von unten und vorn her als Boden um die äussere Nasenöffnung herum. Am oberen (vorderen) Rande trägt jeder noch eine kleine Zacke. Von oben her biegt sich über die Nasenöffnung ein Knorpelteil, der noch in festem Zusammenhang steht mit Dach und Seitenwand der Nase überhaupt, aber durch etwas stärkere Wölbung beginnende Selbständigkeit andeutet (Fig. 3 u. 4). Er trägt seitlich einen nach vorn ragenden Fortsatz, die Cartilago accessoria. Auf dünnem Stiel sitzt ein bisquitförmiges Knorpelchen, das zur Stütze des äusseren Nasenflügels dient. Es steht der Spitze des Processus anterior gegenüber, so dass durch diese beiden Gebilde ein Loch im Boden der Nasenhöhle seine vordere Abgrenzung erhält (Fig. 2). In dieses Loch senkt sich der Thränennasengang, der also ganz vorn in den vordersten Teil der Nasenhöhle einmündet. Eine schwach ausgeprägte Furche unten aussen an der Nasenkapsel zeigt seinen Verlauf auf dieser an. Irgend eine Knorpelstütze, wie sie z. B. beim

menschlichen Embryo für den Kanal vorhanden ist, besteht nicht. Bei diesem springt aussen an der Nasenkapsel »ein kurzer runder Knorpelstab vor und umgreift den Thränennasengang von der Seite« (Hertwig 98). Ich sah bei Mäuse-Embryonen ähnliches, sodass ich den völligen Mangel des Gebildes beim Maulwurf auf die rudimentäre Ausbildung des ganzen Sehorganes samt dessen Hilfsapparaten zurückführe, parallel der geringen Entwicklung des Os lacrymale, dem sonst der Knorpelfortsatz als Stütze beim Knochenbildungsprocesse zu dienen scheint.

Endlich bedarf noch die Rückwand der Nasenkapsel, die Verbindung mit der Sphenoidregion einer Betrachtung, worauf ich dann den Bau des Muschelapparates im Innern schildern will.

Wie oben gezeigt wurde, ist vom Pol des birnförmigen Körpers, den die Nasenkapsel darstellt, ein Stück abgeschnitten. Die querovale Schnittfläche ist die Ebene der Lamina cribrosa. Sie bildet mit der Horizontalebene — und in diese fällt annähernd die Längsachse von Nasenkapsel und Schädel — einen nach vorn offenen Winkel von etwa 45°. Beim erwachsenen Tiere ist dieser Winkel spitzer, die Voreinanderlagerung von Riechapparat und Gehirn zeigt sich also beim Embryo noch deutlicher. Der Länge nach teilt die sagittale, aber nur recht niedrige Crista galli beide Siebplatten voneinander, während von ihr im knöchernen Schädel fast gar nichts mehr zu sehen ist. Die Sieblöcher sind, besonders die unteren (hinteren) sehr gross, die Spangen, die sie trennen sollen z. T. noch bindegewebig; nur in der oberen (vorderen) Hälfte lässt ein ausgebildetes knorpliges Sparrenwerk ein »Sieb« entstehen. Die ganze Siebplatte als solche ist entsprechend dem sehr starken Riechnerven recht umfänglich. Da die Schnittebene der Siebplatte durch den Pol der Nasenkapsel gehen soll, muss deren basale Hälfte noch eine gewölbte, geschlossene, cerebralwärts sehende Kapsel

darstellen. Dies kommt so zustande, dass die Seitenwand der Nasenhöhle und ihr Boden (die Lamina transversalis) sich nach hinten und innen umbiegen, eine Art nach hinten sehender Kuppel bilden und median mit dem Septum fest verwachsen. So entsteht eine flach gewölbte, der ausgeschnittenen Siebplatte wegen, sich allerdings nur auf die untere Hälfte der ganzen Nasenkapsel beschränkende Hinterwand (Fig. 7), eine Pars plana, wie der entsprechende Teil bei niederen Formen von Parker genannt wird, Planum antorbitale, wie Gaupp (1900) in Aenderung seiner früheren Parker'schen Nomenclatur, diese Fläche auf Grund vergleichender Resultate jetzt bezeichnet. Dieses Planum antorbitale liegt, wie oben gezeigt wurde, unmittelbar vor dem Vorderrand der Orbitalflügel des Keilbeins, die sich hinter ihm aufwärts wölben. Ein äusserst enger Spalt trennt die das Foramen opticum nach vorn abschliessende Spange jener Flügel von der Kuppel dieses Planum antorbitale. Ich habe schon oben auseinandergesetzt, dass in etwas früheren Stadien die Spalte weiter ist, besonders hart neben dem Septum, da wo die Alae orbitales ziemlich dünn am Keilbeinkörper ansitzen. Ein einfaches Durcharbeiten der Serien oder makroskopische Praeparation sind wohl unmöglich im Stande, dieses Verhältnis richtig auffassen zu lassen, und daraus erkläre ich mir, warum ich es nirgend ausführlich geschildert und in seiner morphologischen Bedeutung gewürdigt finde. Denn theoretisch ist es äusserst wichtig, es wirft Licht auf eine ganze Reihe von Erscheinungen.

Das Vorkommen einer solchen Rückwand beim Säugerembryo scheint den bisherigen Untersuchern entgangen zu sein; im Gegenteil constatiert Seydel (96) eine »Loslösung der ganzen hinteren Partie der Nasenkapsel vom Septum«, und es ist sehr bemerkenswert, dass während wir »bei allen höherstehenden Formen die Lösung der hinteren Kapselteile aus dem Verbande mit dem Septum wiederkehren sehen (Saurier, Ophidier, Kroko

dilier, Mammalier)«, dies wie ich glaube hiermit nachweisen zu können in der Ontogenese niederer Säuger noch nicht der Fall ist!

Ein sehr ausgebildetes Planum antorbitale treffen wir bei den Reptilien, bei den Sauriern, (vergl. Born (79), Parker (79), Gaupp (97, 1900), eine grosse Platte als hinteren Abschluss der Nasenkapsel, über der das Foramen olfactorium in das Innere führt. Dass diese Platte dem Planum antorbitale meines Embryo völlig homolog ist, imponiert auf den ersten Blick; die Lage zur Nasenkapsel als deren Abschluss, zum Foramen olfactorium (d. h. Lamina cribrosa) als dessen untere Begrenzung sind bei Reptil und Säugerembryo völlig gleich. Ebenfalls völlig entsprechend, wenn auch etwas abgeändert, ist das Verhältnis zum Orbitalflügel. Die Pars plana und die vordere Fläche der Ala orbitalis i. e. hintere Partie des Solum supraseptale stehen sich beim Reptil gegenüber. Fläche sieht gegen Fläche und dazwischen ist die grosse Bucht für das Auge, welche nach innen, medial, vom Interorbitalseptum begrenzt ist.

Ein Horizontalschnitt (oder genauer, die Combination eines solchen durch die Mitte der Nasen- und die Mitte der Gehirnhöhle, also der ganzen Schädellängsachse parallel geführt) ergäbe für diese Lagebeziehungen folgendes Schema:

Textfigur 1. „Reptil".

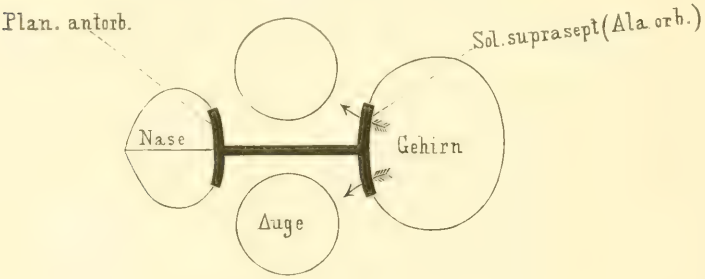

Der Pfeil bedeutet den N. opticus.

Denke ich mir nun das Interorbitalseptum stark verkürzt, die Augen aus ihrer Lage heraus und weiter nach vorn gebracht,

so müssen Nasen- und Gehirnkapsel einander näher rücken, ich erhalte das folgende Schema, das genau bei meinem jüngeren Maulwurfembryo (V.) realisiert ist!

Eben die Veränderung der Augengrösse und die andere Lage dieser Organe bedingen die Verkürzung des Interorbitalseptum, und die nahe Nachbarschaft der sich nun entgegensehenden Planum antorbitale und Ala orbitalis, wird an beiden modificierend sich geltend machen, sie verschmelzen mit einander. Deshalb sehen wir beim älteren Embryo — und ebenso am knöchernen Schädel — die Wurzel der Ala orbitalis völlig mit dem medialen unteren Teil des Planum antorbitale verschmolzen. So bewahrt uns die Ontogenese des Maulwurfs wichtige Fingerzeige für die Phylogenese des Säugerschädels überhaupt. Wie verhalten sich nun die Schädel der anderen Säuger in diesem Punkte? Leider steht mir selbst keine Schnittserie gerade des Embryonalstadiums irgend eines Säugers zur Verfügung, bei dem alle Knorpelteile schon gebildet sind, jene Verschmelzung aber noch nicht eingetreten ist, doch sah ich dieselben Verhältnisse bei einem Mausembryo, dessen Knorpelschädel allerdings noch nicht völlig entwickelt ist; (dessen Querschnittserie überliess mir Herr Prof. Tonkoff gütigst zur Durchsicht). Die Beschreibung und Abbildungen Decker's, Parker's und Spöndli's geben keinerlei Auskunft, wohl aber finde ich einige Stützen für die Richtigkeit und allgemeine Geltung meiner Beobachtung bei einigen anderen Autoren. Dursy (96) hat zuerst nachgewiesen, dass die Keilbeinhöhlen aus dem hintersten, blinden Abschnitt der knorpligen Nasenhöhle entstehen. Er schildert und zeichnet bei Rinds- und Schweineembryonen im hinteren Abschnitt der Nase

Textfigur 2. „Maulwurfembryo".

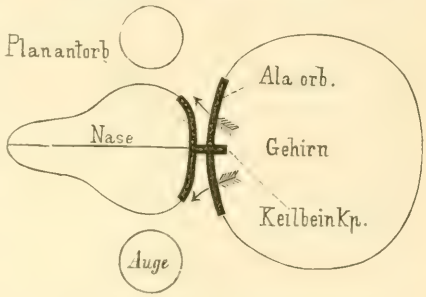

Der Pfeil bedeutet den N. opticus.

einen »dicken transversalen einstweilen durch Knorpel gestützten Boden, welcher die obere Partie der Nasenhöhle (Regio olfactoria) von der unteren (Regio respiratoria) abscheidet«, d. h. also unter der Nasenhöhle, oberhalb des Nasenrachenganges gelegen ist, mithin meine oben beschriebene Lamina transversalis darstellt*). Er beschreibt dann, wie die hinteren Enden der Nasenhöhle in den Keilbeinkörper eintreten, in ihm als blinde Kuppeln enden, was Kölliker (97), Toldt (83) und Zuckerkandl (87) bestätigen. Die Rückwand der Nasenkapsel soll somit durch den Keilbeinkörper dargestellt werden; ob, oder dass dagegen ursprünglich hier eine eigene, dem Ethmoidalknorpel angehörige Knorpelwand bestand und diese erst secundär mit der Vorderseite des Sphenoidkörpers verschmilzt, das finde ich nirgend erwähnt! Ehe ich nun untersuche, was aus Planum antorbitale und Lamina transversalis beim erwachsenen Tier wird, will ich erwähnen, was über diese Verhältnisse beim menschlichen Embryo bekannt ist. Die neueren Arbeiten über das menschliche Primordialcranium (v. Noorden (87), Jacoby (95), Levi (1900) und andere) enthalten keine Angaben. Nach dem Hertwig'schen Modell**) endet die Seitenwand der Nase längs ihrer Hinterkante und der hinteren Hälfte der unteren Kante frei, d. h. es fehlen Hinterwand und Boden. Durch die Knickung des Schädelbodens am hinteren Ende der Lamina cribrosa, wodurch diese schon beim Embryo horizontal liegt, ist es bedingt, dass die offene Hinterseite der Nasenhöhle gegen die Unterseite des vordersten Keilbeinabschnittes sieht. Die Seitenplatte der Nasenkapsel reicht aber nicht ganz bis dahin. Dagegen beschreibt Toldt (l. c.) um diese Zeit (vom Ende des 3. Mts. an) das hintere Ende des seitlichen Nasenknorpels in der Gestalt

*) Ich sehe eine gleiche bei einer Schnittserie durch einer älteren Embryo von Mus musculus.

**) Die zugehörige Beschreibung im Lehrbuch (98) giebt keine Bemerkung über den fragl. Punkt.

»einer eingerollten Knorpelplatte« aber zu einem völligen knorpeligen Verschluss von Hinterseite und Boden kommt es nicht. Dursy (l. c.) sagt ausdrücklich: »Bei dem Menschen dagegen fehlt der Riechgegend (abgesehen von den Sinus sphenoidales) ein solcher von der Regio respiratoria sie abschliessender Knorpelboden, indem die knorpligen Seitenplatten (Taf. VII, Fig. 11, k. i.) mit ihrem unteren Ende nicht wie bei den Säugetieren medianwärts sich umrollen, sondern mit einer abgerundeten Anschwellung endigen«. Besonders genau hat Killian (95, 96) diese Verhältnisse erörtert. Nach ihm besteht das hintere Ende der Nasenkapselwand (wie es auch Dursy und Toldt fanden) aus einer medialen dicken und lateralen dünnen Knorpelwand; ein Boden fehlt. Im 9—10 embr. Monat findet man dann »eine eigenthümliche, zugespitzte Form« des hinteren unteren Endes der Nasenkapsel (Killian [95] Tafel VII, Fig. 35). »Die Spitze ist direkt nach hinten gegen das Keilbein gerichtet und von diesem durch derbes Bindegewebe geschieden. Medial legen sich die Kapselenden dem Septum dicht an«. In dieser Spitze — erst hier besteht ein Boden — liegt der sogenannte Sinus sphenoidalis, abgeschnürt von der Nase als »sackförmiges Anhängsel«.

Also besteht ein wohl ausgebildeter, das hintere unverengte Kuppelende des Nasenraumes stützender Boden, wie er bei den anderen Säugerembryonen (Maulwurf, Maus, Rind und Schaaf) vorkommt, beim Menschen nicht. Eine flache, breit ausgeladene Hinterwand (planum antorbitale) wie es mein Maulwurf hat, ist beim Menschen zu einem dünn und spitz zulaufenden »Knorpelhütchen« reduciert, in welchem sich der sackförmige Anhang, die Keilbeinhöhle findet. (Wie dieser Teil bei den anderen Säugern sich verhält, werden erst künftige Untersuchungen zeigen müssen).

Interessant ist nun die definitive Verwendung dieser Knorpelteile bei Mensch und Tier und zwar, offenbar der Reductionserscheinungen in der menschlichen Nase und der ver

schiedenen Ausbildung der Keilbeinhöhlen wegen, recht verschieden. Beim Menschen — ich folge ganz den Angaben Toldts (l. c.) — bilden sich im lateralen und medialen Schenkel des hintersten Nasenwandabschnittes Knochenherde, ebenso unten im Bindegewebslager (ohne Knorpelbeteiligung), die alle zu einem die spätere Keilbeinhöhle ganz umschliessenden Knöchelchen verschmelzen. Aus ihnen werden dann später durch bestimmte Wachstums- und Resorptionsprocesse die Conchae sphenoidales (Ossicula Bertini) des ausgebildeten menschlichen Schädels. Die übrigen, nicht verwendeten Knorpelteile des hinteren Abschnittes der Nasenkapsel werden in Bindegewebe umgewandelt.

Anders beim Maulwurf. Hier verwächst die Hinterwand (planum antorbitale) der Nasenkapsel mit dem Sphenoidalabschnitt noch ehe hier Verknöcherung auftritt, so dass sie nicht mehr zu scheiden ist. So kommt es, dass dann die Vorderseite des Keilbeins — in Wirklichkeit Keilbein plus Planum antorbitale — die Nase von hinten begrenzen. Ebenso denke ich mir die Verhältnisse bei vielen anderen Säugern, daher die wiederholte Bemerkung der Autoren, der Keilbeinkörper bilde die Rückwand der Nasenhöhle. Ob sich als Spur jener Verschmelzung noch isolierte Verknöcherungscentren nachweisen lassen, kann ich bis jetzt nicht sagen.

Der Boden endlich des hinteren Nasenabschnittes verknöchert beim Säuger zur Lamina terminalis. Bei diesem findet man nämlich (Zuckerkandl) »basalwärts von den letzten zwei bis drei Riechwülsten und symmetrisch zu beiden Seiten des Vomer je eine dreieckige Knochenplatte gelagert, die die genannten Riechwülste von unten her verdeckt und sich vorne an die Haftplatte des Siebbeines, hinten und aussen an das vordere Keilbein und median an das Pflugschaarbein anlegt«. Diese Lagebeziehungen bestehen schon bei jener Bodenplatte der Nasenkapsel des Maulwurfembryo, die ich oben als Lamina transversalis beschrieb. Sie wurde schon von Dursy und

Cleland (»ethmo-vomerine plate«) aufgeführt, dann von Harrison-Allen (Lamina transversalis), von Zuckerkandl (Lamina transversalis«)*), Paulli, die sie alle den Ossiculis Bertini gleichsetzen.

Diese Homologisierung ist nun — ich glaube es erhellt schon aus meiner bisherigen Darstellung — nur cum grano salis zu nehmen. Die Ossicula Bertini gehen aus der Rück- und z. T. Seitenwand des hintersten Teiles der Nasenkapsel hervor, die Lamina transversalis aus dem Boden. Allerdings ist Boden und Rückwand beim Embryo eine einzige gebogene Platte, ohne scharfe Grenze; das Planum antorbitale schlägt sich eben abwärts nach vorn um, wird Lamina transversalis. Doch sind es immerhin verschiedene Abschnitte desselben Mutterbodens, die in die bezüglichen Knochenbildungen übergehen. So haben wir (jene Ungenauigkeit mit in Kauf genommen) Ossicula Bertini — Lamina horizontalis — Planum antorbitale — Processus antorbitalis — die gleiche Bildung vom Menschen über niedere Säuger und Reptilien herab zum Amphib und Selachier!

Die in ihren Einzelheiten geschilderte Nasenkapsel enthält nun in ihrem Innern den Muschelapparat. Das knorplige Maxilloturbinale fällt zunächst durch äusserst geringe Entwicklung auf; von der später mächtigen Entfaltung ist einstweilen noch nichts zu sehen. Der untere freie Rand der Seitenplatte wulstet sich unter leichter Verdickung längs der ganzen Strecke, wo kein knorpliger Nasenhöhlenboden besteht, etwas nach innen. Ein Beginn von Windungen ist noch nicht zu bemerken, während dem erwachsenen Tiere eine doppelt gewundene Muschel zukommt, die bis an das Nasendach emporreicht (Zuckerkandl 87).

*) Ich halte die Bezeichnung „transversalis" als die der Lage am meisten entsprechende für die beste.

Besser entwickelt ist bereits der beim erwachsenen Maulwurf ganz bedeutend ausgebildete Riechmuschelapparat. Hier findet Zuckerkandl (87) die Riechwülste in zwei, stellenweise in drei Reihen. Die »Mediale Reihe« (»Endoturbinalien« nach Paulli (99) mit Owen und Allen — »frei vorstehende« nach Mihalkovics (99) — hat fünf Riechwülste. Sie sind teils doppelt, teils einfach eingerollt, wie es am besten die Schnittfiguren bei Mihalkovics (l. c.) zeigen.

Bei meinem Embryo sind alle 5 Endoturbinalien bereits angelegt, von medialen und lateralen Ektoturbinalien 3 (wieviele es deren beim erwachsenen Tiere sind, konnte ich nirgend ersehen). Von diesen liegen zwei zwischen 4. und 5. Endoturbinale, das dritte unter dem letzten, alle drei sind niedere Knorpelleistchen, die die Haftplatte nicht erreichen. Die Ausbildung der Ektoturbinalien ist verschieden. Sie beginnen alle an der Rückwand der Nasenhöhle, d. h. an der Lamina cribrosa und dem Planum antorbitale, ziehen längs der Seitenwand nach vorn und endigen an einer schräg von vorn oben nach hinten unten ziehenden Haftplatte. (Mihalkovics (99) nennt diese gemeinsame »Platte« Zuckerkandl's stets »Haftfalte«). Deren hinteres Ende verschmilzt mit dem Vorderrand des Bodens der Nasenhöhle, der Lamina transversalis. Eine gewisse Sonderstellung nimmt hier schon das Nasoturbinale ein. Es stellt eine grosse fast frontal verlaufende Platte dar, von deren Mitte aus eine niedrige Leiste horizontalgestellt an der lateralen Wand der Nase nach vorn zieht. Das Nasoturbinale steht mit der Haftplatte nur in ganz losem Zusammenhang. Das 2. und 3. Ethmoturbinale sind einfache, niedrige Knorpellamellen. Das vierte ist beim Erwachsenen »ballonartig ausgeweitet« (Zuckerkandl) und stellt ein ähnliches Gebilde schon beim Embryo vor, indem das verbreiterte und verdickte Ende der Lamelle eine tiefe, halbkuglige Ausbuchtung aufweist. Das letzte Ethmoturbinale endlich ist wieder eine einfache Platte, doch von ansehnlicher Höhe.

Im Laufe der Beschreibung wurde hie und da der Deckknochen Erwähnung gethan, ich will diese Angaben zum Schluss etwas vervollständigen. (Fig. 1.)

Auf der Oberseite deckt den hintersten Teil des Daches und der Seitenwand das Os frontale, eine rundliche völlig glatte Knochenplatte. Sie ist von recht ansehnlicher Dicke und besteht in ihrem oberen, medialen Teil aus 2 Platten, die zwischen sich stark entwickelte, ausgedehnte Hohlräume haben, (Fig. 6, 7, 8) gefüllt mit Blut, das mit dem Blut der Duralsinus communiciert. Vorwärts vom Frontale, ohne noch mit ihm zusammenzustossen, liegt das unregelmässig zackig gestaltete Nasale, eine dünne Knochenscheibe auf dem Dach der Nasenkapsel. (Fig. 1.) Complicierter geformt sind die Knochen auf der Unterseite. Vorn erscheint zunächst das Praemaxillare mit wohlausgebildetem, zahnbewehrten Alveolarteil. (Fig. 2.) Der aufsteigende Fortsatz reicht fast bis zum Nasale und nach hinten besteht Verwachsung mit dem Maxillare. Vom horizontalen, die Nasenhöhle von unten her schliessenden Teile des Knochens geht der Processus palatinus nach hinten, nahe der Mittellinie entspringend. (Fig. 2.) Er ist ein ganz dünner Knochenstab, der erst unter der Cartilago ductus nasopalatini wegzieht und sich dann an die mediale Seite der Cartilago paraseptalis anschmiegt, um sie fast bis an ihr hinteres Ende zu begleiten. Sein letztes Stück liegt dabei noch lateral neben dem Vorderende des Vomer. Wenn man diese Lage und den sehr dünnen Ansatz des Processus palatinus am Praemaxillare selbst beachtet — die Verbindungsbrücke zwischen beiden Knochenteilen ist etwa halb so dick wie der Palatinfortsatz selbst — dann scheint allerdings die Ansicht Broom's (95) dass es sich um einen Praevomer, um das Homologon des Reptilienvomer handelt, äusserst einleuchtend. Aber eine genauere Prüfung der Thatsachen ergiebt doch ganz schwerwiegende Punkte, die gegen eine solche Homologisierung sprechen. Das Verbindungsstück zwischen

Processus palatinus ossis praemaxillaris und diesem selbst ist beim jüngeren Embryo breiter als beim älteren, es ist dort ein ziemlich dicker Fortsatz, der lange nicht so weit nach rückwärts reicht, wie hier. Ob in noch jüngeren Stadien dieser Teil sich als gesonderter Knochen anlegt, konnte ich nicht sicher entscheiden, glaube es aber nach dem oben erwähnten Befund nicht schliessen zu dürfen, so dass Broom's (95) Beobachtung an Miniopterus Schreibersii aus der Ontogenese des Maulwurfs keine Parallele erhält.

Hinten an das Praemaxillare schliesst sich das Maxillare an. Es hat eine wohl entwickelte Pars horizontalis (palatina) und einen aufsteigenden Teil. An der Grenze von beiden besteht ein Processus alveolaris. Der aufsteigende Teil deckt die Seitenwand der Nase, verbindet sich aber noch nicht mit dem Nasale. In der horizontalen Gaumenplatte, die sich mit der anderseitigen vereinigt, findet sich ein Loch für den Palatinast des Trigeminus II. Etwa in der Mitte dieser Platte fand sich nahe der Medianlinie ein rundliches Knorpelstück in festem Zusammenhang mit dem Knochen. (Fig. 2.)

Rückwärts steht das Maxillare in festem Zusammenhang mit dem Palatinum, das vorn eine Platte, weiter hinten einen ziemlich dicken im Querschnitt etwa dreiseitigen Knochen darstellt. Eine Seite liegt der Nasenkapsel auf (deren Lamina transversalis) eine sieht gegen die Mundhöhle und die dritte medialwärts gerichtete begrenzt den Nasenrachengang. (Fig. 8.)

Am Mundhöhlendach bleibt nun noch ein Knochen zu erwähnen, der Vomer. (Fig. 2.) Er umfasst als Hohlrinne den freien unteren Rand des Septum. Er ist schon völlig unpaar; sein Anfang ist etwas vor der Mitte der ganzen Nasenkapsel, so dass er hier die Cartilagines paraseptales und die Enden der Processus palatini praemaxillaris jeder Nasenhälfte scheidet. Im Allgemeinen begleitet er als Hohlrinne, dem unteren Septalrand angefügt, diesen von vorn nach rückwärts (Fig. 6.) Hinten

reicht er noch in die Gegend, wo ein Boden der Nase besteht und hat insofern ein eigenthümliches Verhalten, als er hier einen Fortsatz ins Innere der Nasenhöhle sendet. Der Hauptteil des Knochens liegt nämlich auch da, wo der untere Septalrand zwischen rechter und linker Lamina transversalis eingezwängt wird, dessen Unterseite auf und deckt mit seinem rechten und linken Rand die Ansatzstellen der betreffenden Lamina am Septum. (Fig. 2.) Am vorderen Rande der Lamina horizontalis (wo also dies Verhalten beginnt) geht jedoch jederseits von der Hauptmasse des Vomer ein Knochenplättchen ab, wendet sich aufwärts, über die erwähnte Bodenplatte und spannt sich als kleines dreieckiges Scheibchen zwischen Boden und Septum aus, den Winkel, den diese miteinander bilden, überdachend. [Fig. 1. »Vomer«, durch die Löcher der Lamina cribr. hindurch sichtbar und Fig. 8). Hier erscheint ausserdem der Vomer paarig. Ueber seine Zugehörigkeit zum Vomer oder seine definitive Verwendung kann ich bis jetzt keine Angaben machen, der Lage nach würde das Knochenplättchen eine gewisse Ähnlichkeit mit dem letzten, hintersten Ende des Os septomaxillare der Saurier haben, doch will ich damit eine Homologisierung keineswegs aussprechen, es müssen erst Herkunft und Verbleib des Knöchelchens festgestellt werden, vielleicht geben Untersuchungen an Echidna Auskunft.

Seitlich über dem Maxillare trifft man das Jugale, von jenem als rundliche Spange nach rückwärts ziehend (Fig. 2). Über dem Ansatz dieser Spange läuft der N. infraorbitalis vorbei. Beim erwachsenen Tier wird er von den zwei Schenkeln, mit denen sich das Jugale an das Maxillare anfügt, von oben und unten umfasst, der obere Schenkel fehlt also hier noch. Auch rückwärts ist die Verbindung mit dem Squamosum noch nicht erreicht, das Jugale endet frei in der Kaumuskulatur, einige kleine, isolierte Knochenstückchen zeigen seinen künftigen Verlauf. Oberhalb des Jochfortsatzes liegt an der Hinterseite das sehr

kleine Lacrymale, ein rundes Knochenscheibchen. (Fig. 3.) Der hier beginnende Thränennasengang zieht ohne Knochenkanal zwischen knorpliger Nasenkapsel und Maxillare vorwärts.

VI. Unterkiefer und Zungenbein.

Bereits bei Besprechung der Gehörknöchelchen wurde des Meckel'schen Knorpels Erwähnung gethan. Wie dort gezeigt wurde, geht das Knorpelstück, das den Hammer vorstellt, nach abwärts continuirlich in eine lange dünne Knorpelstange über; dies ist der Meckel'sche Knorpel. Die Spange ist überall ungefähr drehrund, doch sehr ungleich dick. Eine kleine Strecke, ehe sich beide Spangen zur Symphyse vereinigen, ist ihre Stärke auf etwa die Hälfte verringert (Fig. 4), umgekehrt schwillt sie unmittelbar vor jener Vereinigung stark an. Die Vereinigung selbst ist eine vollkommene, d. h. man erkennt in dem gemeinsamen Endstück — »Basimandibular« nennt es Parker — keinerlei Grenze oder Spuren früherer Aneinanderlagerung. Es endet mit abgerundeter Spitze.

Der Verlauf ist nicht ganz gerade, vielmehr hat die Spange mehrere Krümmungen, »wellige Biegungen« wie Decker sagt. Sehr gut entwickelt ist in diesem Stadium bereits die Anlage des Deckknochens auf diesem Knorpel (Fig. 3). Eine breite Platte begleitet ihn, hart vor der Anlage des Annulus tympanicus beginnend und bis beinahe zur Spitze reichend. Diese Platte liegt an der Aussenseite des Knorpels auf, ihr unterer Rand ist etwa in gleicher Höhe wie der seine.

Im hinteren Abschnitt ist die Platte bedeutend höher wie vorn, sodass hier eine Art aufsteigender Ast des Kiefers ent-

steht. An dem späteren horizontalen Ast zieht innen von der Platte eine zweite, schmälere, ihr hie und da verbunden, im Ganzen aber etwas von ihr abbleibend; dadurch entsteht eine tiefe Alveolarrinne, in der man die Zahnanlagen findet. An der erwähnten dünneren Stelle des Knorpels reicht die innere Platte medial über ihn herunter und verbindet sich auch unter ihm mit der äusseren, so dass hier der Knorpel von Knochen rings eng umlagert ist. Vorn endet der Knochen etwas hinter der Knorpelspitze. Die beiderseitigen Knochen berühren sich nicht. Der hinterste Teil der Mandibularanlage ist nicht Knochen sondern Knorpel. Die Thatsache, dass sich hier Knochenteile nicht direkt aus Bindegewebe, sondern aus einem knorpligen Vorläufer entwickeln, ist ja bekannt (Stieda, Baumüller, Parker u. A.).

In Uebereinstimmung mit Parker's Abbildungen finde ich an Stelle des Processus coronoideus ein Knorpelstück (Fig. 3), das sich dem aufsteigenden Unterkieferast anfügt, in sein oberes Ende, in die Knochenmasse eingelassen ist. Ein zweiter Knorpel bildet den Processus condyloideus, ein derbes, rundliches Stück, das sich abwärts (knorplig) längs des Hinterrandes des aufsteigenden Unterkieferastes erstreckt (Fig. 3 u. 4). Am Kieferwinkel schwillt es zu einer dickeren Knorpelmasse an, von der aus ein Fortsatz nach vorn zieht längs des unteren Kieferrandes etwa auf ein Viertel von dessen Länge (Fig. 3). Die Knorpelstücke gehen continuirlich in das Knochengewebe über, die Uebergangsstellen sind stets noch von fertigen Knochen überlagert, so dass die Knorpel sozusagen in den Knochen hineingesteckt sind.

Vom Processus condyloideus zieht ein kurzer Strang verdichteten Gewebes (Zwischenscheibe) zum Os squammosum, um sich hier anzuheften, so das spätere Gelenk andeutend.

Vom Reichert'schen Knorpel wurde schon berichtet. Er setzt sich unmittelbar vom Laterohyale ausgehend continuirlich

fort in's kleine Zungenbeinhorn (Fig. 4). Es ist ein im Durchschnitt fast kreisrunder Knorpelstab von durchgehends etwa gleicher Dicke. Das erste Drittel zieht abwärts, das mittlere mehr nach vorn und das letzte wieder abwärts, so dass zwei Knickungen bestehen. In der Nähe des Zungenbeinkörpers schwillt das Horn kolbig an und diese Anschwellung verbindet sich mittelst Zwischenscheibe mit dem Körper.

Der Körper des Zungenbeins ist ein kurzer querziehender Balken (Fig. 4). Seine Enden setzen sich continuirlich in die grossen Hörner fort. Diese sind von etwa gleicher Dicke und Länge wie der Körper selbst, ziehen von ihm aus winklig abgeknickt nach hinten; der Winkel beträgt etwa 120°, so dass beide Hörner und Körper zusammen gerade die Hälfte (drei Seiten) eines regelmässigen Sechseckes bilden. Vom Ende der grossen Hörner zieht ein dünner Knorpelstab abwärts und inseriert an der Schildknorpelspange; das menschliche Ligamentum thyreo-hyoideum laterale ist also hier knorpelig, ohne Grenze verbunden mit Zungenbeinhorn und Schildplatte.

Die Cartilago thyreoidea (Fig. 4) verdient die Vergleichung mit einem Siegelring noch besser wie der Cricoidknorpel der menschlichen Anatomie. Die Platte des Ringes ist klein, rund, mit jederseits einem kleinen nach oben gerichteten Höcker. An der Mitte jeder Seite setzt die drehrunde Spange des Ringes an (= „Platte" des menschlichen Schildknorpels). Der Ring ist aber gegenüber der Siegelplatte offen, es fehlt ein kleines Stück. Die Enden verbinden sich mit der wohlausgebildeten Cartilago cricoidea, über deren Form Besonderes nicht zu melden ist.

Auch Cartilago arytaenoidea und cuneiformis sind gut entwickelt, Besonderheiten weisen sie nicht auf.

Schluss.

Ich habe versucht, an der Hand der Tafeln ein möglichst getreues Bild des Primordialschädels des Maulwurfs zu geben, des Primordialschädels auf der Höhe seiner Ausbildung, vor Beginn seines Ersatzes durch Knochen.

Dieses Ziel der Entwicklung des Chondrocraniums der Säuger — wenn ich so sagen darf — muss man erst kennen, und es fehlte zu seiner Kenntnis noch recht viel, um den Entwicklungsgang dieses Gebildes, seine Onto- und Phylogenese erspriesslich bearbeiten zu können, ich hoffe deshalb nicht ganz Unwillkommenes geliefert zu haben.

In gar vielen Punkten konnte ich den Aufbau des Maulwurfschädels vergleichen und zurückführen auf das Gerüste des Sauropsidenschädels. Vergleichungen und Schlüsse, die grösstenteils schon früher aufgestellt waren; ich konnte insbesondere auf den wichtigen Ergebnissen Gaupp's fussen. Gaupp hat ja für die Zurückführung des Säugerschädels auf den der Sauropsiden eine grosse Zahl neuer, und, wie ich glaube, fruchtbringender Gesichtspunkte aufgestellt — ich konnte zum ersten Male an einem konkreten Fall, systematisch den ganzen Schädel einer bestimmten Säugerspecies betrachtend, jene Homologisierung prüfen und ihre Anwendbarkeit bestätigen und bekräftigen, in einzelnen Punkten auch mit neuen Thatsachen stützen. So rückt der kunstvolle Bau des Säugercraniums unserem Verständnis näher, ich will seinen wichtigsten Zügen noch einmal folgen:

Eine mittlere balkenartige Grundlage durchzieht den ganzen Schädel von vorn, von der Nase bis zum Hinterhauptsloch, die

Basalplatte, der basale Sphenoidabschnitt und das Nasenseptum, alle 3 Stücke continuirlich in einander übergehend. So ist mit einem gleichsam durch das ganze Gebäude durchgezogenen Längsbalken ein fester Zusammenhalt gegeben. Basalgerückt — wie wir sahen erst bei den Säugern — liegen hinten rechts und links davon die Gehörkapseln, darüber die mächtige Gehirnkapsel. Vor dieser folgt dann die Nasenkapsel, deren Rückwand, Planum antorbitale, ursprünglich ganz frei gegen die Vorderwand des Gehirnabschnittes sieht, durch eine tiefe Spalte von ihm getrennt. Der die beiden Abschnitte median verbindende Teil des oben beschriebenen Balkens entspricht dem Interorbitalseptum der Sauropsiden, die Spalte ist dort Augenbucht. Abgesehen von diesem mittleren nach Art eines Interorbitalseptum angeordneten Verbindungsbalken hängen Nasal- und Cerebralkapseln seitlich nur durch ganz dünne Spangen zusammen, Cartilago spheno-ethmoidalis und Taenia marginalis durch Vermittelung der Ala orbitalis. Erst später tritt eine festere Verlötung auf, die Orbitalflügel legen sich der Nasenrückwand an, lateral entstehen Spangenbildungen — Jochbogen — durch die Umformung der benachbarten Partien wird eine in der Säugerreihe in dieser Form neu erworbene Augenhöhle seitlich von der Nase geschaffen. Ich erwähne nochmals die Wichtigkeit der Thatsache, dass ein Planum antorbitale, eine geschlossene Rückwand der Nasenkapsel, frei der Ala orbitalis gegenüberstehend, in gewissen Stadien auch beim niederen Säuger vorhanden ist.

Vielleicht noch interessanter ist dann der Nachweis, dass zu bestimmter Zeit der Maulwurf-Embryo eine monocondyle Gelenkverbindung zwischen Atlas und Hinterhaupt besitzt, dass in gleicher Weise Seitenteile und ventrale Spange des Atlas mit den Seitenteilen der Occipitalregion und dem hintersten Teil der Basalplatte articulieren.

Und nun noch Einiges von dem ganzen übrigen Bau: Ein gut gebildetes Tectum synoticum verbindet die basalgerückten, mächtigen Labyrinthkapseln. Ueber diesen erhebt sich die breit entfaltete Lamina parietalis, durch welche das für die Gehirnblut-Abfuhr wichtige Foramen jugulare spurium geht, gedeckt vom Processus opercularis.

Nach vorn geht die Lamina parietalis über in die Taenia marginalis, die sich als dünne Spange hinüberschlägt zur Ala orbitalis und von da zur Nasenkapsel als Cartilago sphenoethmoidalis.

Aussen an der Gehörkapsel, noch nicht in irgend eine Höhlung eingebettet, liegt der schallleitende Apparat, der Steigbügel, ein arteriendurchsetzter Knorpelring, der wohlgebildete Amboss und der Hammer, noch nicht getrennt vom Meckelschen Knorpel.

Ein Facialiscanal, hinaufgerückt auf die Labyrinthkapsel, besteht nur für die allererste Strecke jenes Nerven, innerhalb desselben wird bereits der N. petrosus superficialis abgegeben (Hiatus).

Eine flache Grube, in der der Facialiskanal und die beiden Durchlässe des Acusticus zusammen liegen, ist die erste Andeutung eines Meatus acusticus internus.

Im Innern der ebengenannten Sinneskapseln finden sich die halbzirkelförmigen Kanäle, deren äusserer und hinterer noch nicht getrennt sind.

Ein Balken setzt die Schneckenkapsel an das Keilbein an, Trabecula alicochlearis, durchbohrt vom Foramen caroticum, das getrennt ist vom Foramen lacerum. Ein Sulcus caroticus leitet das Gefäss auf der Unterseite der Schneckenkapsel.

Die kleine, schalenartige Ala temporalis, als unansehnlicher Fortsatz auf die Schädelbasis beschränkt, nimmt das Ganglion trigemini auf, hoch überwölbt von den mächtig ausgebildeten

Alae orbitales, welche einen bedeutenden Anteil an der Bildung der Schädelwand nehmen.

Ihr Vorderrand und die Cartilago spheno-ethmoidalis schliessen die Fissura orbito-nasalis ab, die den N. ethmoidalis (Trig. I.) durchlässt.

Rückwärts geht von der Ala orbitalis eine Knorpelspange aus, um oberhalb der Gehörkapsel mit der Lamina parietalis zu verschmelzen, die Taenia marginalis.

Pterygoidknorpel bleiben bis zur Verknöcherung ohne Zusammenhang mit dem Schädelgrund.

Die Nase, eine gut geschlossene Doppelkapsel, endet hinten mit dem eben schon in seiner Bedeutung gewürdigten Planum antorbitale, darüber mit der Lamina cribrosa; sie enthält im Innern wohlausgebildete Riechwülste.

Die Deckknochen sind alle angelegt, nur ein Interparietale und innere Pterygoidlamellen fand ich nicht.

Litteraturverzeichnis.

(Die Zahlen vor den Autornamen bezeichnen das Jahr des Erscheinens, vor den zweistelligen ist 18 zu ergänzen).

79. Born, G. Die Nasenhöhlen und der Thränennasengang der amnioten Wirbeltiere. I. Morph. Jahrb. 5. Bd.

99. Bromann, J. Die Entwicklungsgeschichte der Gehörknöchelchen beim Menschen. Anat. Hefte, I. Abt., Heft 37 (11. Bd. H. 4) und Inaug. Dis. med. Lund. 1899.

95. Broom, R. On the Homology of the palatine process of the mammalian Premaxillary. Proc. of. the Linneau Soc. of N. S. Wales. Vol. X. 2. Serie.

62. Cleland. On the relations of the vomer, ethmoid and intermaxillary bones. Philos. Transact.

69. Dursy, E. Zur Entwicklungsgeschichte des Kopfes des Menschen und der höheren Wirbeltiere. Tübingen.

1901. Fischer, E. Bemerkungen über das Hinterhauptgelenk der Säuger. Anat. Anz. Bd. 19. No. 1.

88. Flower, W. H. Einleitung in die Osteologie der Säugetiere. Leipzig.

93. Gaupp, E. Beiträge zur Morphologie des Schädels. I. Primordialcranium und Kieferbogen von Rana fusca. Morph. Arb. 2. Bd.

97. — — Zur Entwicklungsgeschichte des Eidechsenschädels (Vorl. Mitt.). Berichte der naturforsch. Ges. Freiburg i. B. Bd. 10. H. 3.

99. — — Ontogenese und Phylogenese des schalleitenden Apparates bei den Wirbeltieren. Ergebn. der Anat. und Entwicklungsgesch. (Merkel und Bonnet). Bd. 8. 1898.

1900. — — Das Chondrocranium von Lacerta agilis. Anat. Hefte (Merkel u. Bonnet) H. 49. (15. Bd. 3. H.).

72. Gegenbaur, C. Untersuchungen zur vergleichenden Anatomie der Wirbeltiere. III. H. Das Kopfskelet der Selachier, ein Beitrag zur Erkenntnis der Genese des Kopfskelettes der Wirbeltiere. Leipzig.

98. — — Vergleichende Anatomie der Wirbeltiere. I. Bd. Leipzig.

59. Giebel, C. G. Die Säugetiere. Leipzig.

1900. Grosser, O. Zur Anatomie der Nasenhöhle und des Rachens der einheimischen Chiropteren. Morph. Jahrb. 29. Bd.

1900. Hagen, W. Die Bildung des Knorpelskelets beim menschlichen Embryo. Arch. f. Anat. u. Phys. Anat. Abt.

82/83. Harrison-Allen. On a revision of the ethmoid bone in the mammalia, with special reference to the description of this bone and of the sense of smelling in the Chiroptera. Bul. of the mus. of comp. Zool. at Harvard Coll. Cambridge Vol. 10.

98. Hertwig, O. Lehrbuch der Entwicklungsgeschichte des Menschen und der Wirbeltiere. 6. Aufl. Jena.

95. Jacoby, M. Ein Beitrag zur Kenntnis des menschlichen Primordialcraniums. Arch. f. mikr. Anat. 44. Bd.

95. Killian, G. Zur Anatomie der Nase menschlicher Embryonen. II. Die ursprüngliche Morphologie der Siebbeingegend. Archiv für Laryng. und Rhinolog. 3. Bd.

96. — — Zur Anatomie der Nase menschlicher Embryonen. II. Die ursprüngliche Morphologie der Siebbeingegend (Fortsetzung). Arch. f. Laryngolog. und Rhinolog. 4. Bd.

99. Kingsley, J. S. und Ruddick, W. H. The ossicula auditus and mammalian ancestry. The American Naturalist Vol. 33. Boston.

1900. Kingsley, J. S. The ossicula auditus. Tufts Coll. Studies No. 6.

93. Kohl, C. Rudimentäre Wirbeltieraugen. Zweiter Teil. Das Auge von Talpa europaea. Bibl. zool. herausgegeben v. Leuckert und Chun. Heft 14.

79. Kölliker, A. Entwicklungsgeschichte des Menschen und der höheren Tiere. 2. Aufl. Leipzig.

96. Kopetsch, J. Ueber das Foramen jugulare spurium und den Canalis (meatus) temporalis am Schädel der Säugetiere. Inaug. Dissert. Königsberg i. Pr.

44. Köstlin, O. Der Bau des knöchernen Kopfes in den vier Klassen der Wirbeltiere. Stuttgart.

1900. Levi, G. Beitrag zum Studium der Entwickelung des knorpeligen Primordialcraniums des Menschen. Arch. f. mikr. Anat. und Entwg. 55. Bd.

95. Loewenstein, E. Ueber das Foramen jugulare spurium und den canalis temporalis am Schädel des Menschen und einiger Affen. Inaug. Dissert. Königsberg i. Pr.

57. Luschka, H. Die kleinsten Keilbeinflügel. Zeitschr. f. wiss. Zool. 8. Bd.

96. v. Mihalkovics, V. Anatomie und Entwicklungsgeschichte der Nase und ihrer Nebenhöhlen. Heymann, Handb. d. Laryng. u. Rhinol. Wien.

99. v. Mihalkovics, V. Nasenhöhle und Jacobson'sches Organ. Anat. Hefte. (Merkel u. Bonnet). I. Abt. 11. Bd.

87. v. Noorden, W. Beitrag zur Anatomie der knorpeligen Schädelbasis menschlicher Embryonen. Arch. f. Anat. und Entwicklungsgesch. Jahrg. 1887.

74. Parker, W. K. On the Structure and Development of the Skull in the Pig (Sus scrofa) Philosoph. Transact. of the Royal. Soc. Vol. 164.

79. — — On the structure and development of the Skull in the Lacertilia. Part. I. (Skull of the common Lizards). Philos. Transact. of the Royal. Soc. Vol. 170.

85. — — On the Structure and Development of the Skull in the Mammalia. Part II. — Edentata. Part III. — Insectivora. Philos. Transact. of the Royal Soc. Vol. 176.

99. Paulli, S. Ueber die Pneumaticität des Schädels bei den Säugetieren. Morph. Jahrb. 28. Bd., 1. u. 2. H.

84. Retzius, G. Das Gehörorgan der Wirbeltiere II. Das Gehörorgan der Reptilien, der Vögel und der Säugetiere. Stockholm.

95. Salzer, H. Ueber die Entwicklung der Kopfvenen des Meerschweinchens. Morph. Jahrb. Bd. 23.

1900. Schauinsland, H. Weitere Beiträge zur Entwicklungsgeschichte der Hatteria. Arch. f. mikr. Anat. Bd. 57.

82. Schwalbe, G. Ueber die Nasenmuscheln der Säugetiere und des Menschen. Sitz. Ber. d. physik. ökon. Ges. zu Königsberg. 22. Bd.

91. Seydel, O. Ueber die Nasenhöhle der höheren Säugetiere und des Menschen. Morph. Jahrb. 17.

96. — — Ueber die Nasenhöhle und das Jacobson'sche Organ bei Land- und Sumpfschildkröten. Festschrift f. Gegenbaur. 2. Bd. Leipzig.

96. Graf v. Spee, F. Kopf, 2. Abt. der Skeletlehre in K. v. Bardeleben, Handbuch der Anatomie des Menschen. Jena.

96. Spurgat, F. Beiträge zur vergleichenden Anatomie der Nasen- und Schnauzenknorpel des Menschen und der Tiere. Morph. Arb. 5. Bd.

82. Toldt, C. Die Knochen in gerichtsärztlicher Beziehung. In Maschka, Handbuch der gerichtlichen Medicin. 3. Bd. Tübingen.

83. — — Osteologische Mitteilungen. 1. Die Entstehung und Ausbildung der Conchae und der Sinus spenoidales beim Menschen. Lotos Jahrb. f. Naturw. N. F. 3. und 4. Bd.

1900. Tonkoff, W. Zur Entwickelungsgeschichte des Hühnerschädels. (Vorl. Mitteil.) Anat. Anz. 18. Bd.

56. Verga. Sul sistema venoso della fossa media della base del cranio, e specialmente, sudi un nuovo canale osseo od aquedutto per cui esso communica con quello della fossa posteriore. Annali universali di Med. Genajo 1856. — Cannstatt's Jahresber. über die Fortschr. der ges. Medic. in allen Ländern. Würzburg 1857, I. Bd. pag. 56.

73. Vrolik, A. J. Die Verknöcherung des Schläfenbeins der Säugethiere. (Studien über die Verknöcherung und die Knochen des Schädels der Teleostei IV.) Niederl. Arch. f. Zool. Bd. I.

98. Wiedersheim, R. Grundriss der vergleichenden Anatomie der Wirbeltiere. 4. Aufl. Jena.

96. Wincza, H. Ueber einige Entwickelungsveränderungen in der Gegend des Schädelgrundes bei den Säugetieren. Anz. der Akademie der Wissensch. in Krakau. (Auszug aus dem in polnischer Sprache erschienenen Original, publ. bei derselben Akademie; mit 4 Tafeln).

87. Zuckerkandl, E. Das periphere Geruchsorgan der Säugetiere. Stuttgart.

92. — — Geruchsorgan. Ergebn. d. Anat. und Entwickelungsgesch. II. Abt. 2. Bd.

Erklärung der Tafeln.

Die Figuren 1, 2, 3, 4 und 7 sind in $^1/_2$ der natürlichen Grösse angefertigt. Sie stellen das in 30facher Vergrösserung ausgeführte Modell des Primordialcraniums eines Maulwurfembryo dar, dessen Steiss-Scheitellänge 27,3, Rückenlänge (Fadenmaass: Nase bis Schwanzwurzel) 42,3 mm betrug; die Kopflänge war 13, der Schnauzen-Ohr-Abstand 9,5 mm. (Alle Maasse nach der Fixierung in Chromessigsäure und Alkoholbehandlung). Auf der rechten Kopfhälfte wurden auch alle Deckknochen mit modelliert und erhielten in den betr. Figuren einen gelben Ton.

Die Figuren 5, 6, 8—12 sind Schnitte, die Umrisse der Gebilde sind mit His'schem Embryograph entworfen; der Knorpel erhielt einen blauen Ton. Fig. 5 wurde bei 10facher, alle anderen bei 20facher Vergrösserung aufgenommen. Fig. 5 stammt von einem jüngeren Embryo (16,5 mm Sch.-St.-L.) alle anderen von dem zum Modell benützten.

Fig. 1. (Auf Tafel XXVII/XXVIII). Schädel genau von oben.

Fig. 2. (ebenda). Schädel genau von unten. Der Unterkiefer ist etwa an der Grenze von Hammer und Meckel'schem Knorpel abgeschnitten, ebenso der Reichert'sche Knorpel nahe seiner Basis (Laterohyale). Zungenbein entfernt.

Fig. 3. (Auf Tafel XXIX/XXX). Schädel genau von der rechten Seite.

Fig. 4. (ebenda). Linke Schädelhälfte von links her. (Auf der linken Schädelhälfte wurde nur der Knorpel modelliert, die rechte Schädelhälfte ist völlig weggelassen). Der Reichert'sche Knorpel ist abgeschnitten wie bei Fig. 2, ebenso der Zungenbeinapparat entfernt.

Fig. 5. (Auf Tafel XXIX/XXX). Sagittalschnitt durch einen Embryo (nicht ganz genau sagittal) etwas neben der Medianebene.

Fig. 6. (Auf Tafel XXIX/XXX). Frontalschnitt (im Sinne der menschlichen Anatomie) durch die mittlere Nasen- und Augengegend. (Rechte Hälfte).

Fig. 7. (Auf Tafel XXXI/XXXII). Vorderes Ende der Schädelhöhle (des Modells) von innen, hinten und etwas oben gesehen.

Fig. 8. (Auf Tafel XXXI/XXXII). Frontalschnitt durch das hintere Ende der Regio ethmoidalis, etwas vor der Fissura orbito-nasalis. (Rechte Hälfte).

Fig. 9. (Auf Tafel XXVII/XXVIII). Frontalschnitt hinter dem Foramen jugulare.

Fig. 10. (Auf Tafel XXVII/XXVIII). Desgl. durch das Foramen jugulare und vor dem vorderen Umfang des Foramen magnum.

Fig. 11. (ebenda). Desgl. etwas hinter vorigem Schnitt (bereits im Bereich des Foramen magnum).

Fig. 12. (ebenda). Desgl. noch weiter hinten, etwa durch die Mitte des Foramen magnum.

Aus dem Böhmischen Institute für norm. Anatomie des Prof. Janošik in Prag.

Beziehungen des Nervus accessorius zu den proximalen Spinalnerven.

Von

K. Weigner,
Prag.

Mit 37 Abbildungen im Text.

Als ein typischer gemischter Nerv wird in der Anatomie ein Spinalnerv bezeichnet, der aus einer motorischen und einer wenigstens überwiegend sensitiver mit einem Ganglion versehener Wurzel zusammengesetzt ist. Diese durch das ganze Rückenmark sich wiederholende Disposition führte dazu, dass einige Forscher bemüht waren eine gleiche Anordnung auch bei den Kopfnerven nachzuweisen. Sobald wir aber diese Frage lösen wollen, stossen wir auf solche Schwierigkeiten und so komplicierte Verhältnisse, dass eine morphologische Zergliederung der Kopfnerven noch lange nur eine theoretische Bedeutung haben wird; so wurde auch der Accessorius für einen rein motorischen Nerv gehalten und mit einer ventralen Wurzel homologisiert.

Ich will in dieser vorliegenden Arbeit darauf aufmerksam machen, dass die Beziehungen des Accessorius zu den dorsalen Wurzeln der proximalen Cervicalnerven darauf hindeuten, dass eine Homologisierung nicht so leicht möglich ist und dass wir uns über die rein motorische Natur des betreffenden Nerven nur sehr vorsichtig aussprechen dürfen.

Was die Litteraturangaben anbelangt, weise ich auf die Arbeit Holl's*) und Kazzander's**) hin. Dieser behandelte die Accessoriusfrage ausführlich und kam dazu, dass die I. dorsale Wurzel von den Accessoriuswurzeln ganz unabhängig ist, oder dass sie Fäden vom N. accessorius oder von der dorsalen Wurzel

*) Holl, M. Ueber den Nervus accessorius Willisii — Arch. für Anat und Entwickelungsgeschichte 1878.

**) Kazzander, J. Beziehungen des Accessorius zu den Cervicalnerven beim Menschen. Arch. für Anat. und Entwickelungsgeschichte 1890.

des II. Cervicalnerven bezieht, oder aber dass sie vom zweiten Halsnerven geliefert wird, oder endlich vollständig fehlt. Die Behauptungen der Autoren bezüglich des Auftretens von gangliösen Bildungen im Accessorius an verschiedenen Stellen seines Verlaufes müssen nach Kazzander sehr behutsam beurteilt werden, da es sich um Bindegewebefasern handeln kann, oder können wirkliche hier vorkommende Ganglien der dorsalen Wurzel des I. Cervic. angehören. Kazzander bezweifelt die Existenz der Ganglien im Stamme des Accessorius. Das relativ nicht selten vorkommende absolute Fehlen der dorsalen Wurzel des ersten Cervicalnerven erklärt Kazzander im Sinne Froriep's*) und Chiarugi's**).

Staderini und Pieraccini***) fanden in der Höhe des II. und III. Cervicalnerven eine dorsale Accessoriuswurzel, von welcher sie meinen, dass sie sensitive Fasern enthält, sie sahen dieselbe nur bei Embryonen und Neugeborenen. Die Ansichten Kazzander's hat vollkommen Poirier****) in seine Anatomie übernommen.

Janošík*****) gibt an, dass man an verschiedenen Stellen der peripheren Nerven Ganglienzellen vorfindet, und dass auch im Accessorius sensitive Fasern, die den proximalen Halsnerven angehören, verlaufen könnten, worauf die Anwesenheit von Ganglien am Accessorius hinweisen würde.

Bei den im Nachfolgenden mitgeteilten Fällen wurde bei der Präparation in folgender Weise fortgeschritten: nach der

*) Froriep, A. Ueber ein Ganglion des Hypoglossus und Wirbelanlagen in der Occipitalregion. Arch. für Anat. und Entwickelgesch, 1882.

**) Chiarugi, G. Cit. nach Kazzander.

***) Staderini, A. e Pieraccini, G. Sopra la origine reale e più particolamente sopra le radici posteriori del nervo accessorio dell' uomo. (Ref. Jahresber. über die Fortschritte der Neurol. u. Psych. II.)

****) Poirier, P. Traité d'anatomie humaine 1899.

*****) Janošík, J. Anatomie člověka 1900.

Entfernung der Weichteile am Hinterhaupte und nach der Durchtrennung des Atlas- und Epistropheus-Bogens wurde die Dura hart am Os occipitis (welches in einigen Fällen auch abgesprengt wurde) und bei dem III. Halswirbel quer und länglich durchgeschnitten, die beiden Hälften auseinandergelegt und nach der Entfernung der Pia wurde sofort das topographische Bild dieser Region aufgezeichnet; dann nahm ich das Rückenmark sammt den Wurzeln und Hüllen heraus und untersuchte dasselbe entweder im frischen Zustande, oder nach vorhergehender Fixation und Härtung mit Formaldehyd-Alkohol unter der Präparierluppe mittels Nadeln, was sich aus dem Grunde als notwendig zeigte, weil sehr oft heterogene Nervenbündeln zum einheitlichen Stamm durch laxes Bindegewebe consolidiert waren und erst nach Entfernung desselben der wirkliche Verlauf derselben sichergestellt werden konnte. Alle Anschwellungen untersuchte ich mikroskopisch auf Ganglienzellen entweder an zerzupften Präparaten oder bei sehr verwickelten Verhältnissen an Schnittserien.

Es ist sehr schwer einzelne Befunde der anatomischen Beziehungen des N. accessorius zu den dorsalen Wurzeln der proximalen Halsnerven schematisch zu klassificieren. Uebersichtshalber will ich mich an folgende Einteilung halten:

I. Fälle, in welchen die dorsale Wurzel des I. Cervicalnerven vollkommen fehlt.

II. Fälle, in welchen dieselbe wenigstens in den Hauptteilen selbständig sich verhält.

III. Fälle, in welchen die I. dorsale Wurzel als ein Teil des II. Cervicalnerven erscheint.

IV. Fälle, in welchen die I. dorsale Wurzel vom N. accessorius oder dessen Wurzeln substituiert wird.

V. Kombinierte Fälle.

Was die Beschreibung der betreffenden Wurzelverhältnisse anbelangt, beschreibe ich alle Wurzeln also auch die hinteren als aus dem Rückenmarke austretend und zwar deshalb, damit die Beschreibung nicht zu sehr kompliciert und dadurch undeutlich und nicht übersichtlich ausfallen möchte und weiter weil es unmöglich ist bei einzelnen Wurzeln sicherzustellen, ob sie centripetale oder centrifugale Fäden enthalten, besonders dann, wenn in den Wurzeln Ganglienzellen sich befinden, über deren Bedeutung und Bezug wir gar keine Ahnung haben.

I. Fälle, wo die dorsale Wurzel des I. Cervicalnerven vollständig fehlt.

1. (Fig. 1.) Der N. accessorius beginnt auf beiden Seiten in der Höhe des III. Cervicalnerven. Auf der linken Seite ist eine senkrecht verlaufende Anastomose zwischen der II. und III. dorsalen Wurzel. Bevor die II. dorsale Wurzel die Dura durchsetzt, sind alle ihre Bündel mit kornartigen Gebilden versehen, die sehr hart sind, gebildet durch ein sclerosiertes Bindegewebe mit zahlreichen Corpora amylacea und können deshalb als Ganglien nicht gedeutet werden.

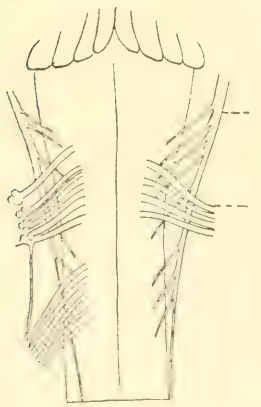

Fig. 1.

2. (Fig. 2.) Auf beiden Seiten fängt der Accessorius in der Höhe des III. Cervicalnerven an. An der rechten Seite ent-

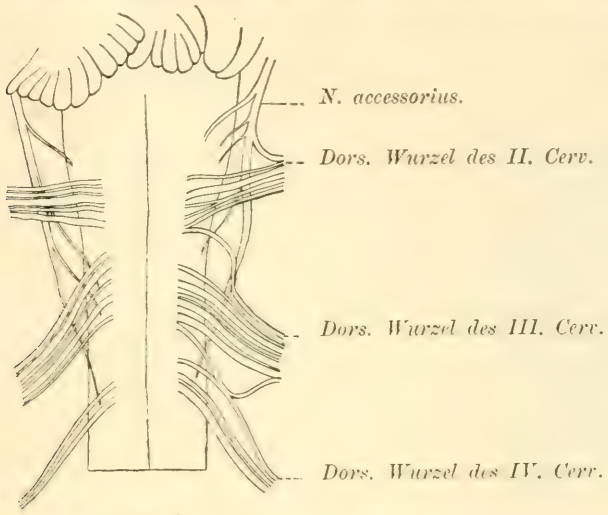

Fig. 2.

springt ein Faden von der lateralen Seite des N. accessorius und begibt sich zur II. dorsalen Wurzel; zwischen einzelnen dorsalen Wurzeln der proximalen Cervicalnerven existieren verschiedenartig gestaltete Verbindungszweige.

3. Der N. accessorius reicht bis zum VI. Cervicalnerven und nimmt auf der rechten Seite eine dicht ventral unter dem proximalsten Bündel der III. dorsalen Wurzel entspringenden Wurzel auf.

4. Der N. accessorius erreicht nur den proximalen Teil der III. dorsalen Wurzel; seine letzten eigenen Wurzeln treten auf der rechten Seite der Medulla oblongata nur 3 mm oberhalb der II. dorsalen Wurzel aus; wogegen auf der linken Seite der Austritt der Wurzeln viel mehr proximal reicht.

5. Der N. accessorius reicht rechts zum IV., links zum VI. Cervicalnerven, zwischen deren dorsalen Wurzeln keine Anastomosen bestehen.

6. Der N. accessorius tritt aus dem Rückenmarke distal vom III. Halsnerven; zwischen den dorsalen Wurzeln existieren einfache Anastomosen. Von den Accessoriuswurzeln teilt sich eine Wurzel in einen aufsteigenden Ast, der im Accessoriusstamme sich verliert und in einen denselben kreuzenden und sich den Bündeln der II. dorsalen Wurzel anschliessenden Ast.

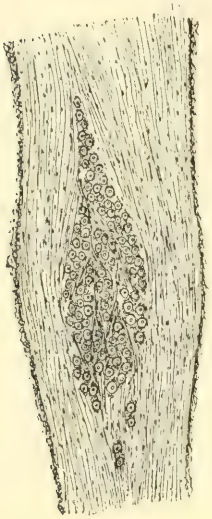

Fig. 3.

Im Accessoriusstamm der rechten Seite fand ich (Fig. 3) ein central gelegenes spindelförmiges Ganglion.

7. Der N. accessorius fängt an in der Höhe des III. Halsnerven und giebt einen feinen anastomotischen Faden zur II. dorsalen Wurzel.

II. Die dorsale Wurzel des I. Cervicalnerven ist selbstständig.

1. (Fig. 4.)*) Auf der rechten Seite entspringt der N. accessorius vom Rückenmarke in der Höhe des IV. Halsnerven; $3^1/_2$ mm proximalwärts von der II. dorsalen Wurzel entspringen mit derselben in einer Linie stehend zwei Wurzeln, von welchen die distale sich der zweiten anschliesst, wogegen die proximale durch drei feine Bündel gebildet den Accessoriusstamm kreuzt

*) Bei allen Figuren sind die ventralen Wurzeln des I. Cervicalnerven punktirte.

und als I. dorsale Wurzel sich in die Peripherie begiebt; ein makroskopisches Ganglion intervertebrale I. konnte nicht sichergestellt werden.

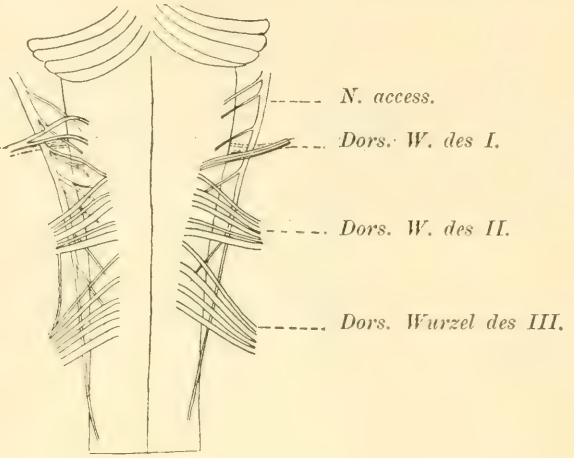

Fig. 4.

Auf der linken Seite reicht der Accessorius ebenfalls bis zum IV. Cervicalnerven. Von dem proximalsten Bündel der II. dorsalen Wurzel spaltet sich ein feiner Zweig ab, der sich mit einer Accessoriuswurzel verbindet und mit dieser in den Accessorius verschwindet. Oberhalb zweier Accessoriuswurzeln, die am höchsten vom verlängerten Marke ihren Ursprung nehmen, entspringen etwas dorsalwärts aber doch nicht aus der Linie der dorsalen Spinalwurzeln zwei Wurzeln, die den Accessorius kreuzen, wobei die proximale mit demselben anastomosiert und bilden dann die I. dorsale Wurzel.

2. (Fig. 5.) Der N. accessorius beginnt auf beiden Seiten in der Höhe des V. Halsnerven.

Auf der rechten Seite sind zwischen der II. und III., zwischen dieser und der IV. dorsalen Wurzel senkrecht verlaufende Anastomosen. Oberhalb der II. dorsalen Wurzel entspringen in derselben Linie zwei Wurzeln, von welchen die distale mit einer Accessoriuswurzel zusammenfliesst, die proximale

den Accessoriusstamm kreuzend an diesen durch Bindegewebe adhaeriert, eine Anschwellung zeigt, einen anastomotischen Faden vom Accessorius aufnimmt und dann als die I. dorsale Wurzel

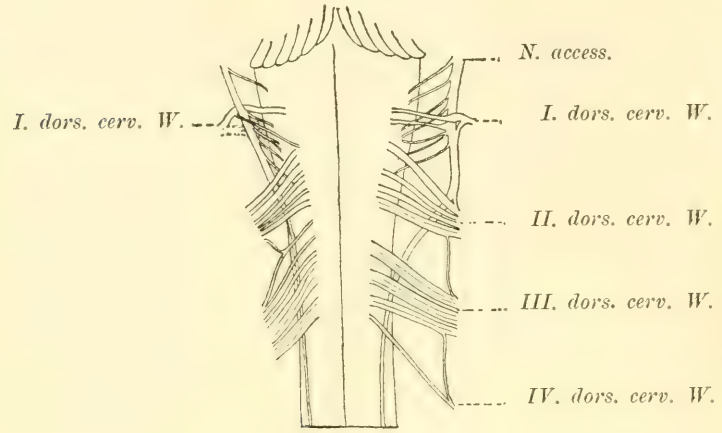

Fig. 5.

sich verhält; einen analogen Verbindungsfaden gibt der Accessorius an die II. dorsale Wurzel ab. In jener Anschwellung wurden zahlreiche gekapselte Ganglienzellen konstatiert.

Auf der linken Seite ist zwischen der II. und III. dorsalen Wurzel eine gabelförmig sich teilende Verbindung. Oberhalb der II. dorsalen Wurzel springt etwas mehr dem Sulcus medianus post. genähert eine schwächere Wurzel empor, proximalwärts tritt in der Linie der dorsalen Wurzeln noch eine stärkere aus, die ventral vom Accessorius verläuft, wogegen die proximale ihn dorsal kreuzt; beide Wurzeln fliessen lateral vom Accessorius zusammen und bilden die I. dorsale Wurzel.

3. (Fig. 6.) Der N. accessorius fängt bei dem V. Cervicalnerven an.

Auf der rechten Seite bestehen zwischen den dorsalen Wurzeln der ersten vier Nerven Anastomosen. Aus der Austrittslinie der dorsalen Wurzeln entspringen proximal von der

zweiten 4 Wurzeln: die distalste verbindet sich mit der zweiten dorsalen Wurzel, die nächste teilt sich in einen zur II. dorsalen Wurzel absteigenden und in einen aufsteigenden, den proximal austretenden zweien Wurzeln sich anschliessenden Zweig, die dann gemeinschaftlich den Accessorius kreuzen, bevor sie durch die Dura durchtreten, ein Ganglion mit zahlreichen Ganglienzellen bilden; aus diesem Ganglion nimmt dann die I. dorsale Wurzel ihren Ursprung und in diese senkt sich noch ein feiner Faden vom Accessorius ein.

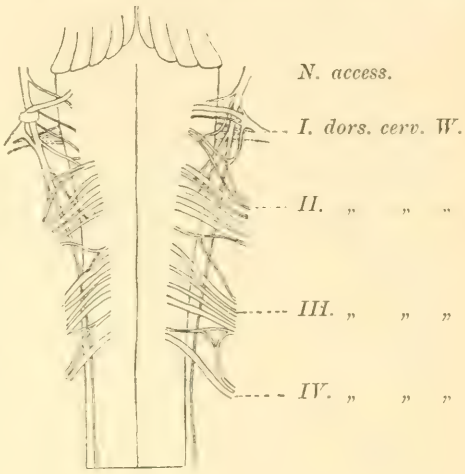

Fig. 6.

Auf der linken Seite sind einfache Verbindungszweige zwischen den dorsalen Wurzeln. Das proximalste Bündel der II. dorsalen Wurzel teilt sich in einen Zweig, der distal verlaufend ein Verstärkungsbündel vom Accessorius aufnahm und sich den übrigen Wurzeln des II. Halsnerven zugesellte; der andere Zweig verliert sich proximal im Accessoriusstamme.

Die proximalste Accessoriuswurzel verlief bogenartig über denselben hinweg, nahm von seiner lateralen Seite einen starken Faden auf und bildete ein Ganglion mit zahlreichen Ganglienzellen, welche man als der I. dorsalen Wurzel angehörig ansehen muss. Besonders kompliciert wurde dieser Fall dadurch, dass an der Kreuzungsstelle der eben angegebenen Wurzel mit dem Accessorius derselbe von einer ringartigen gangliös aussehender Bildung umschlossen war, die durch Präpariernadeln leicht entfernt werden konnte und gemäss der mikroskopischen Unter-

suchung bloss von Bindegewebsfassern zusammengesetzt war, aber gar keine Ganglienzellen aufwies.

4. (Fig. 7.) Der Accessorius geht auf beiden Seiten in der Höhe des IV. Halsnerven vom Rückenmarke ab.

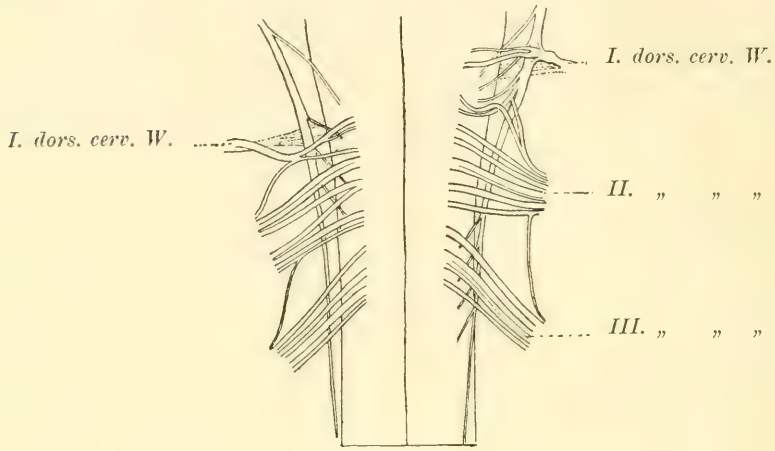

Fig. 7.

Auf der rechten Seite ist eine senkrechte Verbindung zwischen der II. und III. dorsalen Wurzel. In der Austrittslinie der dorsalen Wurzel entstehen oberhalb der zweiten noch drei, oberhalb deren etwas ventral noch eine: die unterste senkte sich in den Accessorius ein und gab einen über denselben dorsal verlaufenden Ast ab, der sich mit der proximaler entspringenden Wurzel verband und mit derselben peripherisch zur zweiten dorsalen Wurzel verlief. Die proximalsten zwei Wurzeln kreuzen den Accessorius, von welchem sie anastomotische Fäden aufnehmen und bilden ein 2 mm langes, 1 mm breites Ganglion, welches zahlreiche Ganglienzellen enthält; aus denselben nimmt die I. dorsale Wurzel ihren Ursprung.

Auf der linken Seite treten unmittelbar oberhalb der II. dorsalen aus dem verlängerten Marke noch 3 Wurzeln aus, die, nachdem sie den Accessorius gekreuzt haben, einen Stamm bilden, der sich bald teilt und zwar verläuft der eine Teil zur

II. dorsalen Wurzel der zweite verhält sich wie die I. dorsale Wurzel.

5. Dem eben angeführten Fall nähert sich stark folgender: Der Accessorius reicht bis zum III. Halsnerven.

Auf der rechten Seite ist eine einfache gabelige Verbindung zwischen der II. und III. dorsalen Wurzel; die I. dorsale Wurzel fehlt vollständig.

Auf der linken Seite tritt oberhalb der II. dorsalen Wurzel eine starke Wurzel, die ganz frei den Accessorius kreuzt und nachdem sie einen anastomotischen Faden zur II. dorsalen Wurzel abgegeben hat, verläuft sie peripherwärts als I. dorsale Wurzel, die eines macroscopischen Ganglions intervertebralis entbehrt, aber zwischen deren Bündeln schon intradural Ganglienzellenstränge sich befinden.

6. (Fig. 8.) Der Accessorius entspringt in der Höhe des V. Cervicalnerven, zwischen der II. und III. dorsalen Wurzel bestehen beiderseits einfache senkrechte Verbindungen.

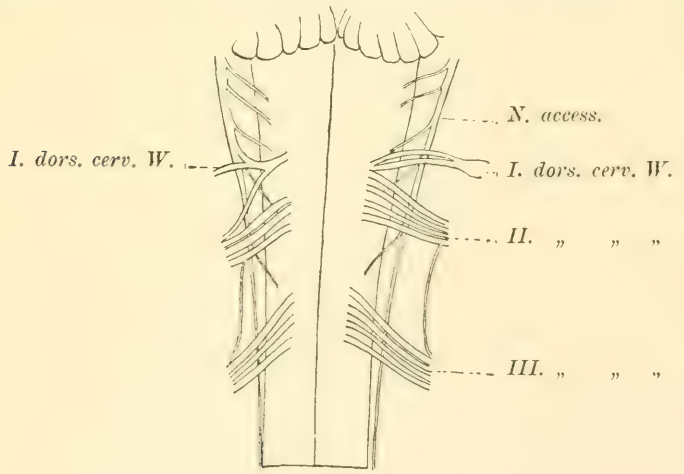

Fig. 8.

Auf der rechten Seite treten aus dem Rückenmarke unmittelbar oberhalb der II. dorsalen Wurzel zwei Wurzeln empor,

die dicht neben einander gelagert den Accessoriusstamm kreuzen und indem sie bei dem Durchtritte durch die Dura ein Ganglion bilden, repräsentieren sie die I. dorsale Wurzel.

Auf der linken Seite springt 3 mm proximalwärts von der II. dorsalen Wurzel ein ziemlich starkes Bündel hervor, welches medial vom Accessorius sich in einen zur II. dorsalen Wurzel absteigenden und in einen als I. dorsale Wurzel sich verhaltenden und deshalb den Accessoriusstamm kreuzenden Zweig spaltet; dieser Zweig gibt an den Accessorius einen Faden ab.

7. (Fig. 9.) Der Accessorius fängt auf beiden Seiten in der Höhe des IV. Halsnerven an.

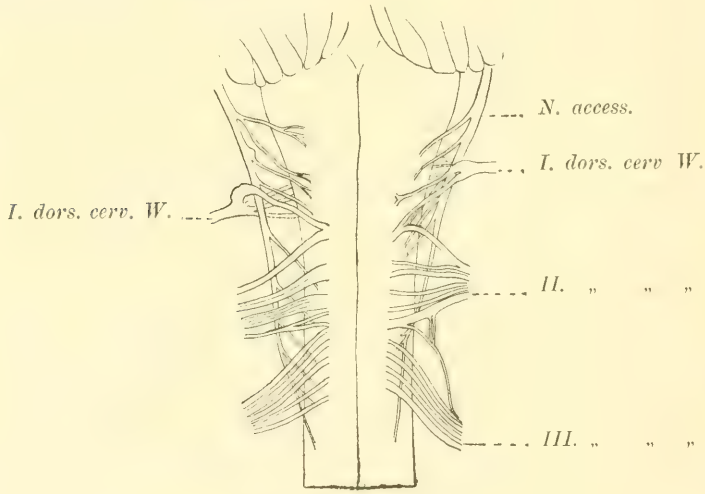

Fig. 9.

Auf der rechten Seite existiert eine durch drei feine Bündelchen gebildete Anastomose zwischen der II. und III. dorsalen Wurzel. Oberhalb der II. dorsalen Wurzel entspringen noch zwei Wurzeln: die distale ist ziemlich stark und teilt sich in einen absteigenden Zweig der sich der II. dorsalen Wurzel zugesellt und in einen aufsteigenden, der sich lateral vom Accessorius mit der proximalen verbindet, wobei es zur Bildung

einer Anschwellung kommt, die durch zahlreiche Ganglienzellen gekennzeichnet ist, und von welcher die I. dorsale Wurzel ihren Ursprung nimmt.

Auf der linken Seite entspringen proximalwärts von der II. dorsalen Wurzel dicht nebeneinander zwei Wurzeln, von welchen sich eine im bogenförmigen Verlaufe der zweiten anschliesst, wogegen die andere den Accessorius kreuzend ein Ganglion bildet und weiter als I. dorsale Wurzel sich verhält.

Der Accessorius zeigt an der Kreuzungsstelle auf seiner medialen Seite, wo sich eine Wurzel mit demselben vereinigt, eine runde, prominierende Anschwellung, die (Fig. 10) oberflächlich aus fibrillaren Bindegewebe besteht, welches den Stamm sowie die Wurzel umschliesst; im Stamme findet man zerstreute Ganglienzellen, die an einer Stelle einen spindelförmigen Haufen bilden.

Fig. 10.

8. Vom Accessorius, der beim IV. Halsnerven heraustritt, geht beiderseits unter einen spitzen Winkel ein feiner Verbindungsfaden zur II. dorsalen Wurzel ab.

Auf der rechten Seite entspringt 5 mm oberhalb der II. dorsalen Wurzel eine sehr schwache Wurzel, die zwischen dem Accessorius und dem Ligamentum denticulatum gelegen über dessen Rand umbiegt und mit den ventralen Wurzeln den I. Spinalnerven constituiert.

9. (Fig. 11.) Der Accessorius reicht zum IV. Halsnerven.

Auf der rechten Seite ist eine senkrechte Anastomose zwischen der II. und III. dorsalen Wurzel. Oberhalb der II. dorsalen Wurzel entspringt vom verlängerten Marke eine Wurzel, die sich in einen zur zweiten verlaufenden Zweig und in einen stärkeren Zweig spaltet, der den Accessorius kreuzt, von dem-

selben einen schwachen Faden aufnimmt und die I. dorsale Wurzel bildet, welche zahlreiche Ganglienzellen enthält. Die proximalste Accessoriuswurzel bildet, bevor sie sich mit dem Stamme verbindet, ein kleines im Durchmesser 1 mm messendes Ganglion mit zerstreuten Ganglienzellen.

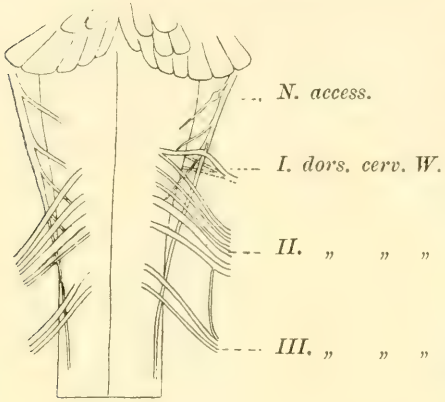

Fig. 11.

10. (Fig. 12.) Der Accessorius fängt beim IV. Cervicalnerven an.

Auf der rechten Seite treten aus der Ursprungsstelle der dorsalen Wurzeln oberhalb der zweiten 3 Wurzeln: die distale ziemlich starke Wurzel wendet sich der II. dorsalen Wurzel zu und die sehr feine mittlere, einer Accessoriuswurzel sich anschliessende, entspringen von demselben Punkte; um

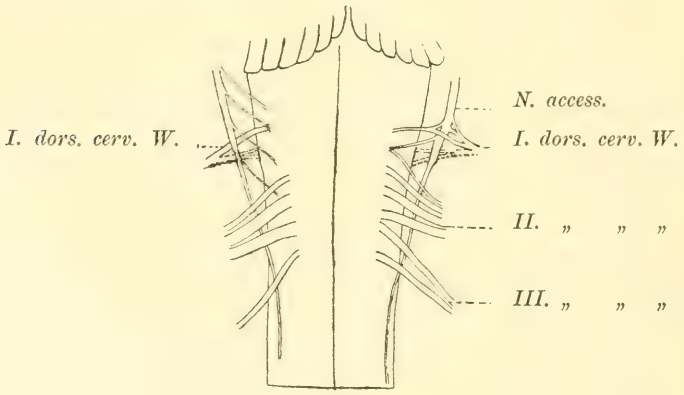

Fig. 12.

15 mm höher entspringt die stärkste, die einen Teil ihrer Fäden an den Accessoriusstamm abgiebt, dann denselben kreuzt, wobei sich von der lateralen Seite des genannten Nerven zwei Ver-

stärkungsbündel derselben anschmiegen und dadurch wird die I. dorsale Wurzel gebildet.

In allen drei letzt angeführten Fällen fehlt auf der linken Seite die I. dorsale Wurzel vollständig.

III. Die dorsale Wurzel des I. Cervicalnerven wird durch die II. dorsale Wurzel gebildet.

1. (Fig. 13.) Auf der rechten Seite reicht der Accessorius bis hinter die dorsale Wurzel des V. Halsnerven, seine Wurzeln nähern sich stark den Ursprungspunkten der dorsalen

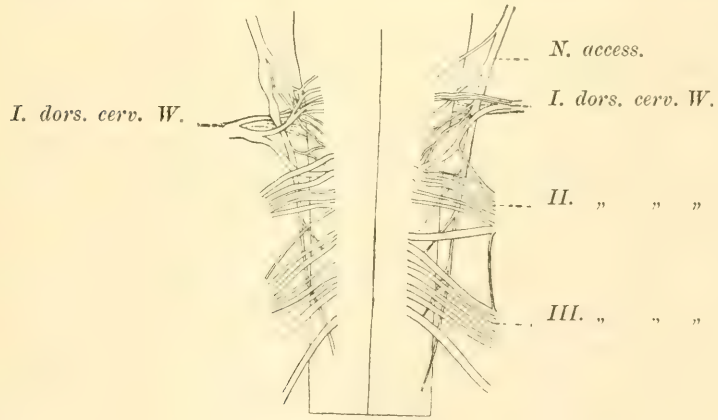

Fig. 13.

Wurzeln. Unter dem proximalsten Bündel der II. dorsalen Wurzel entspringen zwei Wurzeln, von welchen die feinere distale ventral von den übrigen Bündeln der genannten Wurzel verläuft, die stärkere emporsteigend mit der distalen anastomosiert. Aus derselben Austrittslinie entspringen 3 eigene Accessoriuswurzeln

und proximal endlich 3 sehr feine Bündelchen, die sich mit jener stärkeren verbinden und die I. dorsale Wurzel bilden.

Als ein Teil der II. dorsalen Wurzel manifestiert sich die I. dorsale Wurzel viel prägnanter auf der linken Seite; hier fängt der Accessorius etwas mehr proximal beim IV. Halsnerven an. Unter einem Bündel der II. dorsalen Wurzel steigt eine starke Wurzel empor, die weiter proximal an die laterale Seite des Accessorius gelangt. Oberhalb der II. dorsalen Wurzel treten aus einer etwas ventraler gelegenen Linie, als es die der dorsalen Wurzeln ist, viele sehr komplizierte Verhältnisse zeigende Bündeln empor: die distalsten tauchen fortschreitend in den Accessoriusstamm ein, die mittleren bilden einen ventral vom Accessorius verlaufenden Stamm, der sich dem oben beschriebenen, unter der II. dorsalen Wurzel austretenden Ast beilegt und zwar etwas mehr lateral als die dritte Gruppe von Wurzeln, von denen die proximalste mit den Accessoriuswurzeln anastomosiert. Es zeigt hier also die I. dorsale Wurzel verschiedene Provenienz: das stärkste Bündel ist ein Teil der II. dorsalen Wurzel, zwei Accessoriuswurzeln bilden eine Schlinge, durch welche der Stamm des genannten Nerven durchtritt; an der Vereinigungsstelle dieser Componenten findet man zahlreiche Ganglienzellen.

2. (Fig. 14.) Der Accessorius erreicht die Höhe des IV. Halsnerven. Zwischen den dorsalen Wurzeln bestehen einfache Verbindungszweige.

Auf der rechten Seite fehlt die I. dorsale Wurzel vollkommen. Oberhalb der II. dorsalen Wurzel entspringen von einer Linie, die zwischen der Ursprungsstelle der dorsalen Wurzeln und der Accessoriuswurzeln sich befindet, zwei Wurzeln, von welchen die distale im Accessorius sich verliert, von welchem lateral eine Verbindung zur II. dorsalen Wurzel verläuft, an dieser Stelle kommen wie im Accessoriusstamm so auch in der Wurzel Gruppen von Ganglienzellen vor, die medial eine

schwache Anschwellung bedingen. Die proximal abweichend entspringende Wurzel hat einen bogenförmigen Verlauf über den Accessorius hinweg auf seine laterale Seite, umschlingt den-

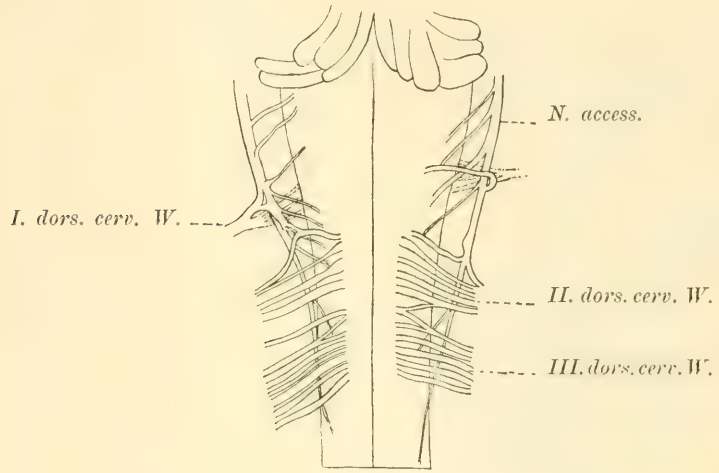

Fig. 14.

selben und verschwindet zwischen seinen Bündeln an seiner ventralen Seite.

Auf der linken Seite verläuft das proximalste Bündel der II. dorsalen Wurzel bogenförmig über den Accessorius, zu welchem sie einen Faden abgiebt, und gesellt sich der II. dorsalen Wurzel zu. Etwas höher giebt der Accessorius lateral zwei Äste ab, die sich zur I. dorsalen Wurzel verbinden. Mikroskopisch (Fig. 15) sehen wir, dass die Nervenbündel der II. dorsalen Wurzel an der medialen Seite des Accessorius verlaufen und zwar zuerst von demselben durch Bindegewebe geschieden, welches proximalwärts sich verliert, sodass man die Wurzelfasern von denen des Accessorius nicht mehr unterscheiden kann; hier sprengt sich ein Drittel von Fasern ab, das ein mächtiges Ganglion an der medialen Seite des Accessorius gelegenes bildet; aus diesem Ganglion nimmt ein Bündel den Ursprung, welches mit dem Accessorius parallel verlaufend sich in zwei Teile

spaltet, die medial und lateral verlaufen, sich dabei einer Accessoriuswurzel anschliessend, die ohne Beziehung zu diesem Nerven über ihn als die I. dorsale Wurzel ihre Bahn einschlägt; zwischen den Nervenfasern sind einzeln oder gruppenweise Ganglienzellen zerstreut.

Fig. 15.

Man kann also annehmen, dass die I. dorsale Wurzel Fasern von der zweiten und von einer Accessoriuswurzel enthält.

3. (Fig. 16.) Auf der rechten Seite beginnt der Accessorius unter den IV. Cervicalnerven, wobei sich seine Wurzeln sehr stark den Ursprungspunkten der dorsalen Wurzeln genähert haben, 5 mm oberhalb der II. dorsalen Wurzel entspringt als ein feines Bündel die I. dorsale Wurzel.

Auf der linken Seite sind die Verhältnisse etwas komplizierter:

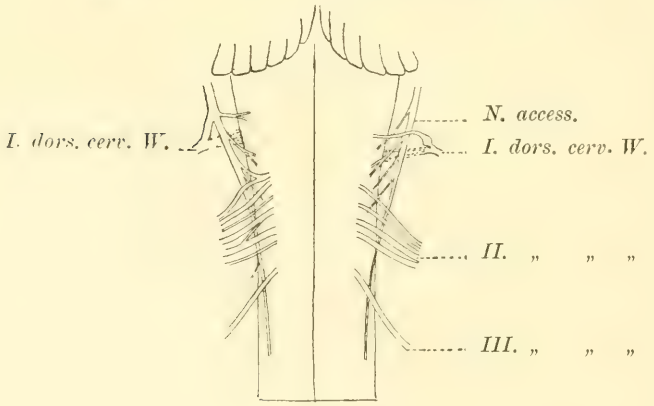

Fig. 16.

der Accessorius fängt bei dem III. Halsnerven an und giebt zum zweiten Zahne des Lig. denticulatum einen schwachen Ramus spinosus ab. Das proximalste Bündel der II. dorsalen Wurzel theilt sich in einen zum Accessorius aufsteigenden und einen zur II. dorsalen Wurzel verlaufenden Zweig. Etwas mehr proximal treten zwischen der Ursprungslinie der dorsalen und der Accessoriuswurzeln zwei feine Wurzeln aus, die mit dem Accessorius zusammenfliessen; derselbe giebt dann lateralwärts die I. dorsale Wurzel ab.

IV. Die dorsale Wurzel des I. Halsnerven nimmt vom Accessorius ihren Ursprung.

1. (Fig. 17.) Der Accessorius fängt zwischen dem IV. und V. Halsnerven an.

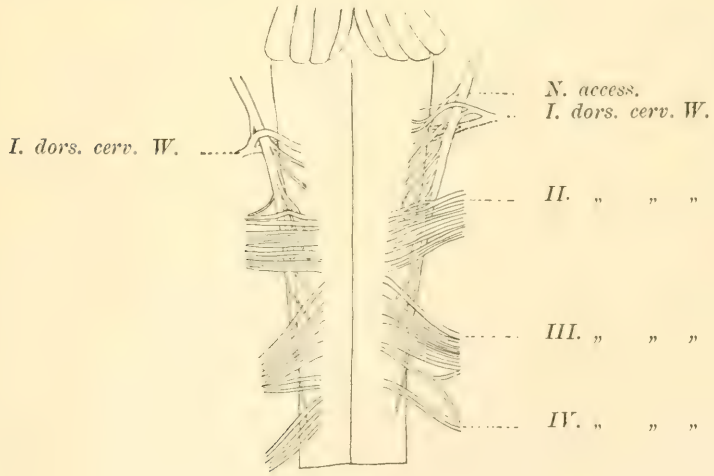

Fig. 17.

Auf der rechten Seite geht in den Accessorius ein Verbindungsfaden von der II. dorsalen Wurzel über, oberhalb welcher eine stärkere Wurzel und zwar etwas mehr dorsal, als die Ursprungslinie der dorsalen Wurzeln liegt, entspringt, die von der lateralen Seite des Accessorius ein Verstärkungsbündel aufnehmend, als I. dorsale Wurzel sich verhält. Das dieser Wurzel angehörende Ganglion ist makroskopisch unkennbar, ist aber mikroskopisch durch zahlreiche, hellgelb pigmentierte Ganglienzellen vertreten.

Auf der linken Seite anastomosiert der Accessorius mit der II. dorsalen Wurzel, von welcher ein Bündel den Accessorius etwas höher als die übrigen kreuzt, mit ihm in eine Verbindung eingeht und weiter peripherwärts als die I. dorsale Wurzel, die Ganglienzellen enthält, verläuft.

2. (Fig. 18.) Auf beiden Seiten beginnt der Accessorius bis beim VI. Halsnerven. Die eigene I. dorsale Wurzel fehlt

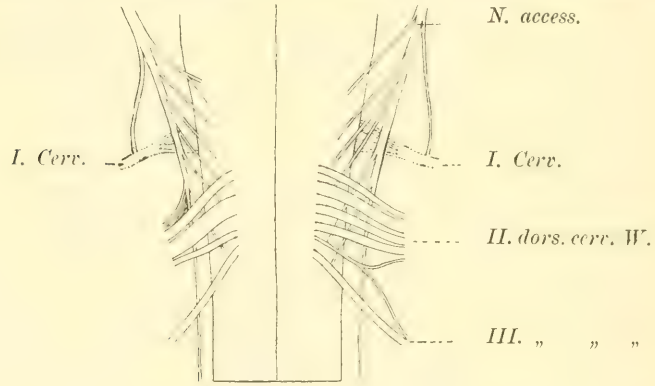

Fig. 18.

vollständig, es giebt aber der Accessoris sehr hoch, wo er sich an die Basis Ossis occipitis legt, einen Zweig ab, der distal und lateral verläuft, von der dorsalen Seite die Art. vertebralis umschlingt und an ihrer ventralen Seite sich mit den vorderen Wurzeln zu den I. Cervicalnerven verbindet; zwei schwache ventrale Wurzeln treten selbständig durch die Dura und ver-

binden sich dann mit dem I. Halsnerven. Makroskopisch fehlt das Ganglion intervert. I, Ganglienzellen sind aber nachweisbar.

Auf der linken Seite verlaufen 3 sehr feine Bündelchen lateral vom Accessoriusstamme zur II. dorsalen Wurzel.

3. (Fig. 19.) Der Accessorius reicht zwischen den IV. und V. Halsnerven.

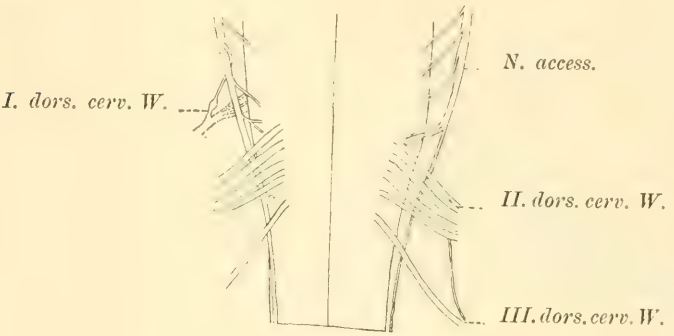

Fig. 19.

Rechts besteht eine senkrechte Anastomose zwischen der II. und III. dorsalen Wurzel. Die I. dorsale Wurzel fehlt.

Auf der linken Seite entspringt weit proximal vom Accessoriusstamm ein feines Bündel, welches distal verlaufend, von der medialen an die ventrale Fläche des Stammes sich wendet, dann lateral eine 1,5 mm lange Anschwellung mit zahlreichen Ganglienzellen bildet, von welcher die I. dorsale Wurzel ihren Ursprung nimmt.

4. (Fig. 20.) Der Accessorius erreicht die Höhe des III. Halsnerven.

Auf der rechten Seite bestehen komplizierte Verbindungswurzeln zwischen der zweiten und dritten. Das proximalste Bündel der II. dorsalen Wurzel geht medial in den Accessorius über, von dessen lateraler Seite ein Bündel sich zu den übrigen Bündeln der II. dorsalen Wurzel begiebt und welches man teilweise als Fortsetzung jenes proximalsten halten kann und an welches die Gegenwart von Ganglienzellen im Accessoriusstamm

höchst wahrscheinlich zu beziehen ist. Proximalwärts zeigt der Accessorius eine Anschwellung, die durch Bindegewebe mit verkalkten Amyloidkörperchen aber auch durch mikroskopische Ganglien gebildet wird und von der die I. dorsale Wurzel hervorgeht

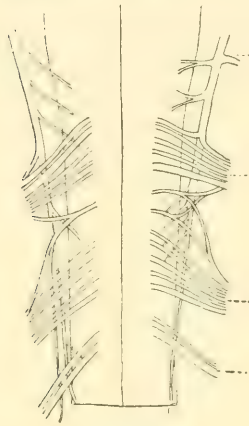

Fig. 20.

5. (Fig. 21.) Der Accessorius fängt in der Höhe des III. Halsnerven an.

Auf der rechten Seite verläuft gleich vom Rückenmarke ein Teil der II. dorsalen Wurzeln in den Accessorius, welcher in der Höhe des ersten Zahnes des Lig. denticul. anschwillt und von hier aus die I. dorsale Wurzel abgiebt. Die proximalsten zwei Accessoriuswurzeln bilden eine kleine gangliöse Formation.

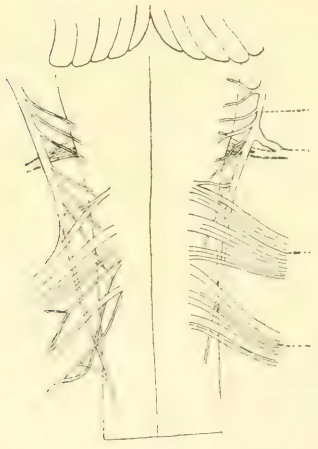

Fig. 21.

Mikroskopisch untersucht (Fig. 22) trifft man an der lateralen und etwas dorsalen Seite des Accessoriusstammes ein Ganglion an, an dessen Bildung sich das laterale Drittel des genannten Nerven beteiligt, in welches wenigstens teilweise die Fasern durch den Verbindungszweig aus der II. dorsalen Wurzel übergangen waren. Von den Accessoriuswurzeln dringt eine mit Ganglienzellen versehene Wurzel fast unter einem rechten

Winkel ganz oberflächlich durch den Stamm durch ohne mit ihm irgendwelche Verbindung einzugehen und verliert sich in dem beschriebenen Ganglion, von welchen die I. dorsale Wurzel auftaucht. In einzelnen Accessoriuswurzeln befinden sich an verschiedenen Stellen zahlreiche Ganglienzellen.

Links fehlt die I. dorsale Wurzel gänzlich.

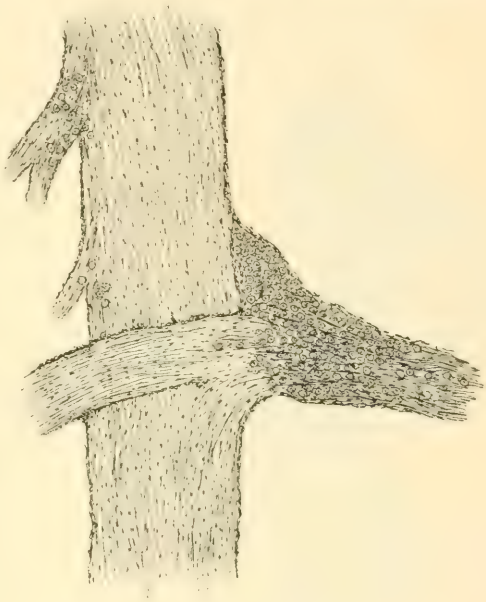

Fig. 22.

6. Der Accessorius reicht bis zum IV. Halsnerven. (Fig. 23).

Auf der rechten Seite giebt der Accessorius in der Höhe des I. Zahnes des Lig. denticul. lateralwärts einen Ast, der retrograd verlaufend ein spindelförmiges Ganglion mit zahlreichen Nervenzellen bildet und weiter als die I. dorsale Wurzel sich verhält.

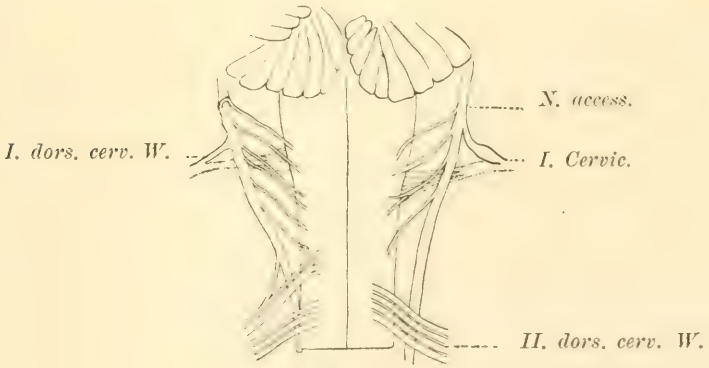

Fig. 23.

Auf der linken Seite anastomosiert der Accessorius mit der II. dorsalen Wurzel, hat dann einen spiralig gewundenen Verlauf mit verschieden gestalteten Anschwellungen, von welchen die I. dorsale Wurzel ihren Ursprung nimmt.

An einer Schnittserie sieht man (Fig. 24), dass die Unebenheit des Accessorius durch verdicktes Perineurium mit zahlreichen Corpora amylacea und durch mikroskopische Ganglien bedingt ist. An der Austrittsstelle der I. dorsalen Wurzel, die durch vom Centrum wie von der Peripherie kommende Fasern gebildet wird, sieht man ein mikroskopisches Ganglion, von welchem man Ganglienzellenstränge in die Peripherie verfolgen kann.

Fig. 24.

7. (Fig. 25.) Auf der rechten Seite tritt der Accessorius unmittelbar unter der III. dorsalen Wurzel, zwischen welcher und der II. eine einfache Anastomose ist. Oberhalb der genannten Wurzel steigt eine schwache Wurzel empor, welche teilweise sich in den Accessorius verliert, teilweise sich zur II. dorsalen Wurzel begiebt. Die zum Accessorius verlaufende verbindet sich mit einer Accessoriuswurzel; es entstehen hier komplizierte Verhältnisse, die in der Figur nachzusehen sind. Der Accessorius giebt etwas höher die I. dorsale Wurzel ab, in welcher aus Schnittserie (Fig. 26) Fasern ersichtlich sind, die von der lateralen Seite des Accessorius proximodistal sich abspalten und Fasern, die von medialer Seite verlaufend, den Accessoriusstamm kreuzen und wahrscheinlich dem proximalsten Bündel der II. dorsalen

Wurzel angehören. Oberhalb der Ursprungsstelle der I. dorsalen Wurzel ist der Accessorius verdickt und spiralig gewunden, was teils durch stark entwickeltes Perineurium mit zahlreichen

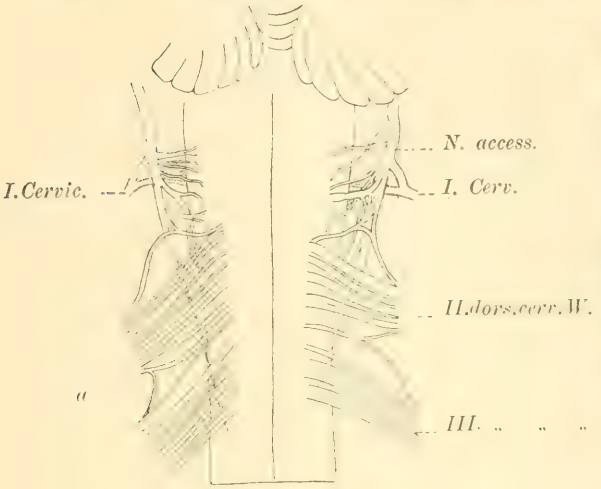

Fig. 25.

Fig. 26.

Corpora amylacea, teils durch vielfältiges Geflecht von Nervenfasern bedingt ist, wozu besonders zwei Accessoriuswurzeln, die auf der betreffenden Stelle den Nervenstamm umschliessen, beitragen. An der Abgangsstelle der I. dorsalen Wurzel befinden sich mit den Nervenfasern parallele Ganglienzellenstränge.

Auf der linken Seite beginnt der Accessorius bis beim IV. Halsnerven; zwischen der II. und III. dorsalen Wurzel ist eine senkrechte Verbindung (a). Das proximalste Bündel der II. dorsalen Wurzel verhält sich so wie auf der rechten Seite und auch der Accessorius giebt die I. dorsale Wurzel ab.

8. (Fig. 27.) Der Accessorius reicht bis zum V. Halsnerven.

Auf der rechten Seite verbindet sich der Accessorius mit der II. dorsalen Wurzel, oberhalb welcher einige Accessoriuswurzeln fast unter einem rechten Winkel vom Rückenmarke entspringen; der Stamm zeigt hier durch Bindegewebe bedingte

Anschwellungen. Wo die Art. vertebralis durch die Dura mater tritt, liegt der Accessorius derselben hart an und giebt die I. dorsale Wurzel ab.

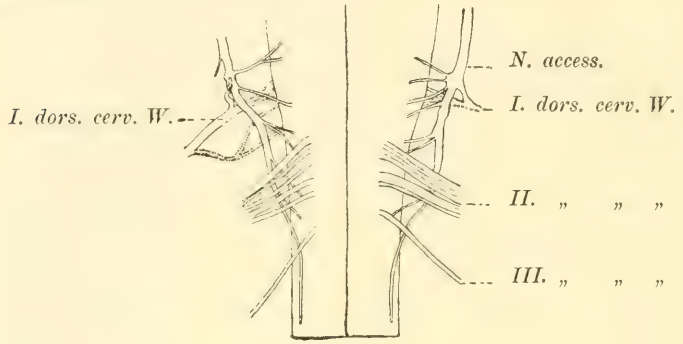

Fig. 27.

Auf der linken Seite ist das Arrangement der Accessoriuswurzeln dasselbe wie rechts und ebenfalls ist die Stelle wo sie in den Stamm übergehen, etwas verdickt; von ventraler Seite dieser Anschwellung nimmt die I. dorsale Wurzel ihren Ursprung.

Das distalste Bündel der I. ventralen Wurzel steigt über den Rand des Lig. denticulatum dorsal und schliesst sich einem ventralen zwischen der II. und III. Wurzel selbständig austretenden Bündel an, die zusammen ein Stämmchen bilden, welches viel dorsaler als die übrigen durch die Dura durchtritt und sich mit dem I. Halsnerven verbindet.

V. Kombinierte Fälle.

1. (Fig. 28.) Der Accessorius verlässt das Rückenmark in der Höhe des III. Cervicalnerven.

Auf der rechten Seite ist zwischen der II. und III. dorsalen Wurzel eine einfache gabelförmige Anastomose und lateral giebt

der Accessorius an die erstgenannte Wurzel einen Verstärkungszweig ab. In der Ursprungslinie der dorsalen Wurzeln entspringt 4 mm oberhalb der zweiten ein schwaches in den Acces-

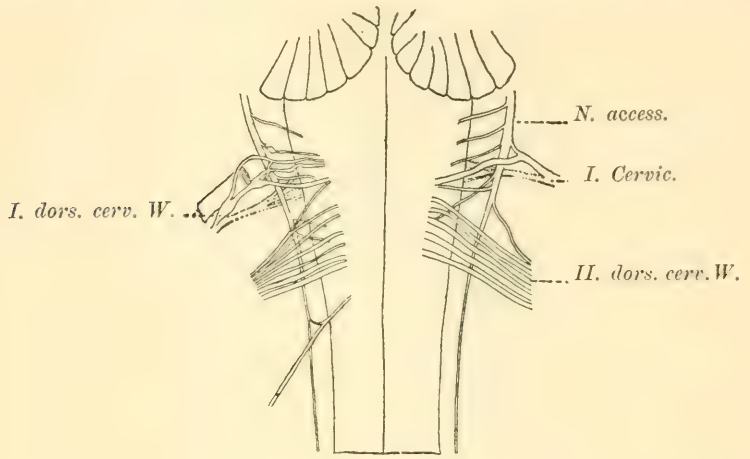

Fig. 28.

sorius übergehendes Bündel und ein starkes, welches leicht wellenförmig den Accessorius kreuzt, von diesem einen Ast aufnimmt und weiter als die I. dorsale Wurzel sich verhält.

Auf der linken Seite entspringen oberhalb der II. dorsalen Wurzel noch 4 Bündel: das distalste unmittelbar über der zweiten austretende, und die zwei mittleren verbinden sich zur I. dorsalen Wurzel; das proximalste schwache Bündel giebt an den gemeinschaftlichen Stamm der zwei mittleren einen Verbindungsast ab, nimmt von der lateralen Seite des Accessorius einen Verstärkungszweig auf und tritt oberhalb der Arteria vertebralis selbständig durch, im weiteren Verlaufe ventral von der Arterie sich dem I. Halsnerven anschliessend.

Es wird also die I. dorsale Wurzel durch selbständig aus dem Rückenmarke austretende Bündel und Verstärkungszweige vom Accessorius gebildet.

2. (Fig. 29.) Der Accessorius fängt in der Höhe zwischen dem II. und III. Halsnerven an.

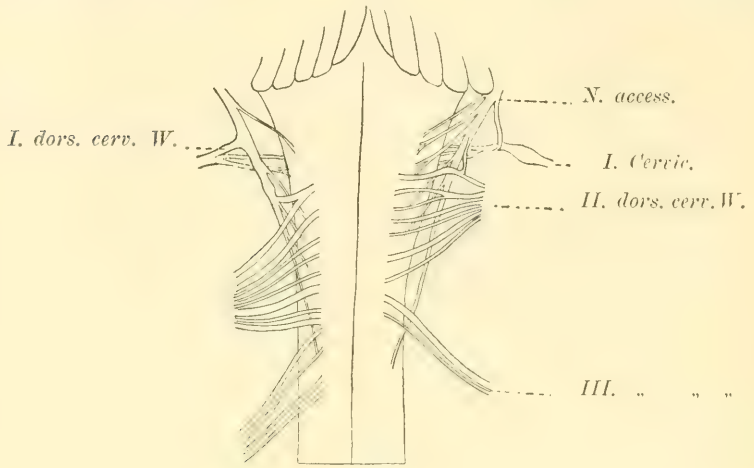

Fig. 29.

Auf der rechten Seite ist das oberste Bündel der II. dorsalen Wurzel mit dem Accessorius durch einen langen distoproximal verlaufenden Ast verbunden. Wo der Accessorius die Art. vertebralis kreuzt, giebt er lateral die I. dorsale Wurzel ab.

Auf der linken Seite spaltet sich auch vom proximalsten Bündel der II. dorsalen Wurzel ein Teil zum Accessorius ab, der etwas verdickt einen uneben conturierten grauroten Ast abgiebt, der über den Rand des Lig. denticul als die I. dorsale Wurzel hinwegzieht.

Jene Verdickung des Accessorius ist durch die Anwesenheit eines grossen Ganglion, das von der medialen an die laterale Seite den Stamm schief durchzieht und bis zwischen die Nervenbündel der I. dorsalen Wurzel hinreicht, bedingt. (Fig. 30.) Im Accessorius sieht man nur ein ganz schwaches Bündel, das ohne Ganglienzelleninterpolation an der medialen Seite des Stammes verläuft.

An der Bildung der I. Wurzel beteiligen sich also das proximalste Bündel der II. dorsalen Wurzel und einige Accessoriusfasern.

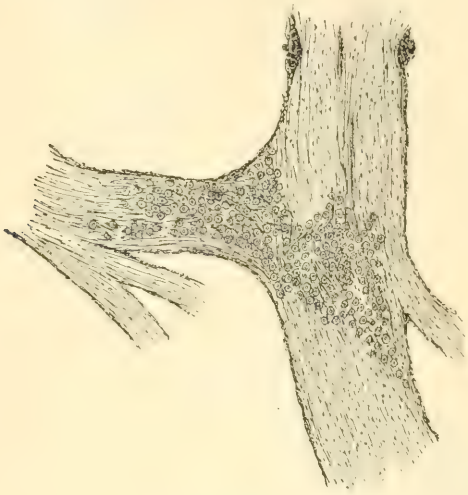

Fig. 30.

3. (Fig. 31.) Auf der rechten Seite reicht der Accessorius bis distal von dem II. Cervicalnerven; in der Höhe des

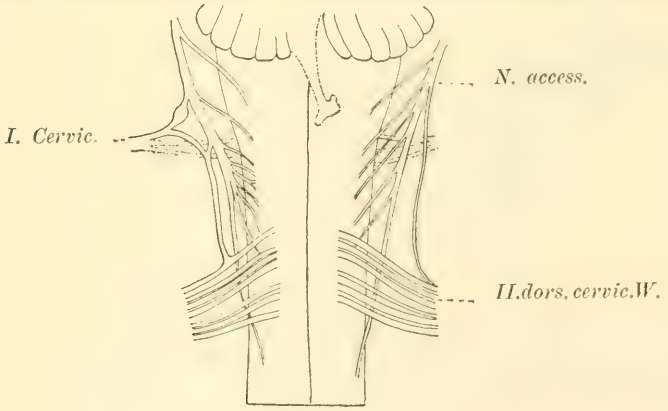

Fig. 31.

I. Zahnes des Lig. denticul. geht von der lateralen Seite des Accessorius ein feines Bündelchen an die II. dorsalen Wurzel ab. Die I. dorsale Wurzel fehlt.

Auf der linken Seite entspringt der Accessorius in der Höhe des III. Cervicalnerven.

Vom proximalen Bündel der II. dorsalen Wurzel steigt ein Ast hinauf, der in der Höhe der ventralen Wurzeln des I. Halsnerven sich teilt, der mediale Zweig geht in den Accessorius über, der laterale verbindet sich mit einem höher vom Accessorius kommenden Bündel, das ein Ganglion besitzt. Dadurch wird die I. dorsale Wurzel gebildet.

Dieses Ganglion (Fig. 32) hat an seiner dorsalen Seite eine grössere Menge eines konzentrisch angeordneten fibrillären Bindegewebes mit zahlreichen Amyloidkörperchen, Ganglienzellen reichen in Streifen und einzeln zerstreut bis in den Accessorius und in die von der II. dorsalen Wurzel kommende Anastomose.

Fig. 32.

Es wird also die I. dorsale Wurzel durch Bündel von der II. dorsalen Wurzel und vom Accessorius stammende konstituiert.

Im Sulcus longit. post. des Rückenmarkes befand sich ein birnförmiges Gebilde, welches stark adhärierte, eine graurote Farbe zeigte und stielartig bis an die Oberfläche des Cerebellum reichte; histologisch untersucht zeigte es eine Zusammensetzung von Pialgewebe mit zerstreuten Nervenfasern.

4. (Fig. 33.) Der Accessorius fängt in der Höhe des IV. Cervicalnerven an.

Auf der rechten Seite besteht eine komplizierte Anastomose zwischen der II. und III. dorsalen Wurzel. Die I. dorsale Wurzel wird durch das proximalste Bündel der

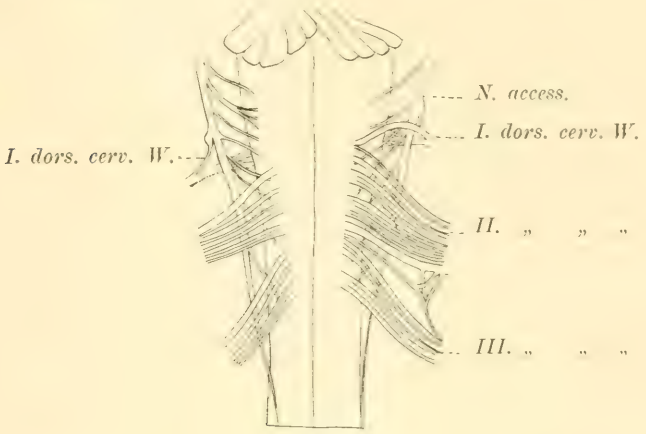

Fig. 33.

II. dorsalen Wurzel, welches durch einige Fasern vom Accessorius verstärkt wird, gebildet; der Accessorius zeigt eine bindegewebige Anschwellung.

Auf der linken Seite sind sehr einfache Verhältnisse: auf der lateraten Seite des Accessorius sieht man eine gangliöse Formation, die oberflächlich durch Bindegewebe mit Amyloidkörperchen, in der Tiefe durch Anhäufung von Ganglienzellen bedingt ist, und von welcher die I. dorsale Wurzel entspringt.

5. (Fig. 34.) Der Accessorius beginnt beim IV. Cervicalnerven.

Auf der rechten Seite treten oberhalb der II. dorsalen Wurzel, aus derselben Linie wie diese, 3 feine Bündel, welche bald zu einem Stamme zusammenfliessen und eine Anastomose an den Accessorius abgeben, nachdem dieser Stamm den Accessorius gekreuzt hat, verbindet er sich mit einer Accessoriuswurzel, die bogenförmig verläuft und zum Accessorius einen Faden abgehen lässt; an der Verbindungsstelle begegnet man

einem Ganglion, von welchem die I. dorsale Wurzel ihren Ursprung nimmt, in welcher also Fasern vom Accessorius und von der II. dorsaler Wurzel enthalten sind.

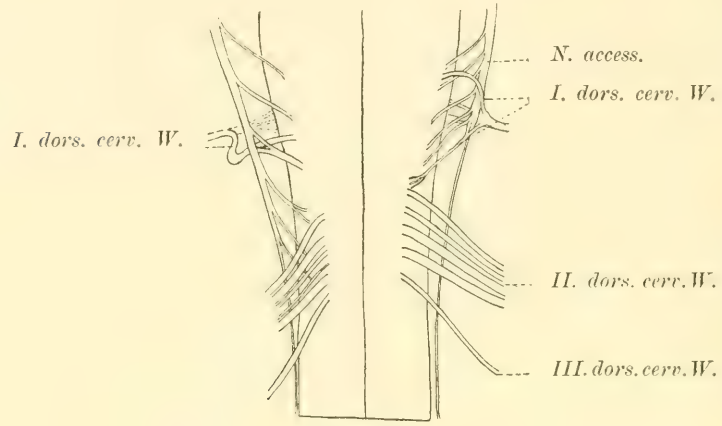

Fig. 34.

Auf der linken Seite zeigen zwei Accessoriuswurzeln einen eigentümlichen Verlauf: die distale giebt einen Zweig an den Accessorius ab, gelangt dann, sowie auch die proximale an die ventrale Seite des genannten Nerven, bildet am Rande des Lig. denticul. oberhalb seines II. Zahnes ein Ganglion mit zahlreichen Ganglienzellen, von welchem die I. dorsale Wurzel bogenförmig mit medial gerichteter Convexität entspringt.

Das eigentliche Ganglion intervertebrale I. fehlt makroskopisch beiderseits.

6. (Fig. 35.) Der Accessorius entspringt hier ebenfalls in der Höhe des IV. Cervicalnerven.

Auf der rechten Seite bezieht die I. dorsale Wurzel ihre Elemente von der lateralen Partie des Accessoriusstammes.

Auf der linken Seite kommt vom Rückenmarke oberhalb der II. dorsalen Wurzel eine starke Wurzel hervor, die sich in zwei dorsoventral übereinander gelegenen Äste teilt: der dorsale

Ast kreuzt den Accessorius als die I. dorsale Wurzel, die vor dem Durchtritte durch die Dura mater ein Ganglion bildet, dessen Kapsel von vielen Amyloidkörperchen durchsetzt ist und welches zahl-

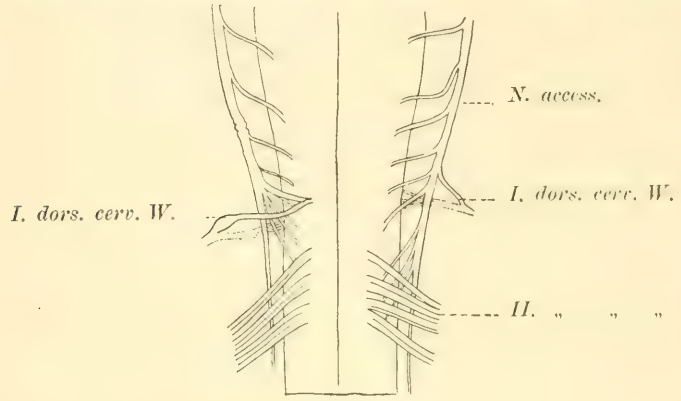

Fig. 35.

reiche pigmentierte Ganglienzellen enthält; der ventral gelegene Ast geht in den Accessorius über, dessen Stamm proximal mit ringförmigen Einschnürungen und unregelmässigen Knötchen versehen ist, die aus Bindegewebe zusammengesetzt sind.

7. (Fig. 36). Der Accessorius reicht bis zum VI. Halsnerven hinab.

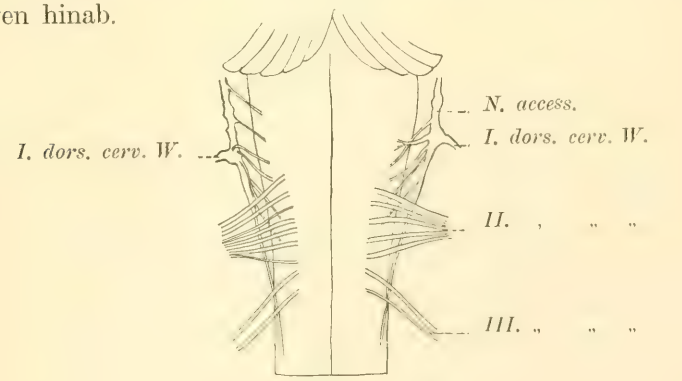

Fig. 36.

Auf der rechten Seite bilden einige Accessoriuswurzeln 2 Stämme, an deren Verbindungsstelle mit dem Accessorius eine Anschwellung entsteht, die Ganglienzellen enthält und von

welcher die I. dorsale Wurzel ihre Fasern bezieht; oberhalb dieser Stelle sind am Accessorius ähnliche Gebilde wie im Falle 6 geschildert wurde.

Auf der linken Seite beteiligt sich an der Bildung der I. dorsalen Wurzel die zweite und zwar dadurch, dass sie einen Teil der Fasern vom proximalsten ihrer Bündel an den Accessorius abgiebt, der dann von seiner lateralen Seite die genannte Wurzel entspringen lässt. Auch hier findet man verschiedenartig gestaltete maulbeerförmige Excrescenzen.

8. (Fig. 37.) Der Accessorius reicht zum III. Cervicalnerven.

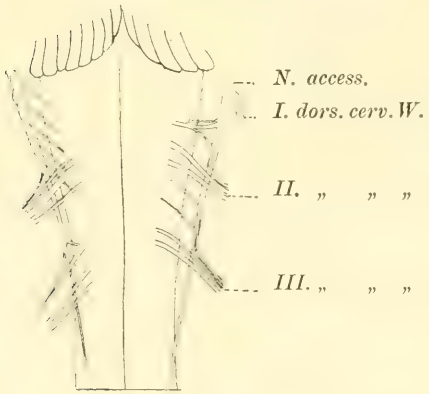

Fig. 37.

Auf der rechten Seite verlaufen zwei feine Bündel, die zwischen der II. und III. dorsalen Wurzel vom Rückenmarke entsprangen, eine Strecke weit in der Accessoriusscheide, und schliessen sich, diese verlassend, der III. dorsalen Wurzel an. Der Accessorius anastomosiert mit der II. dorsalen Wurzel, oberhalb welcher etwa 5 mm eine Wurzel, die man als der ersten angehörend ansehen muss, zu sehen ist, die teilweise mit einer Accessoriuswurzel in diesen übergeht, teilweise retrograd eine Strecke weit im Accessoriusstamme verborgen verläuft und dann sich der II. dorsalen Wurzel zugesellt. Etwas proximaler ist eine gangliöse Anschwellung des Accessorius sichtbar, in welcher zahlreiche Ganglienzellen vorkommen und aus der die I. dorsale Wurzel ihren Ursprung nimmt; diese wird also durch eine Wurzel, die selbständig vom Rückenmark kommt und dem Accessorius sich eng anschliesst, und durch Fasern des Accessorius konstituiert.

Auf der linken Seite fehlt die I. dorsale Wurzel vollkommen.

9. Der Accessorius tritt in der Höhe des IV. Cervicalnerven heraus. Beiderseits bestehen zwischen den dorsalen Wurzeln einfache gabelförmige mit distoproximal verlaufenden kombinierte Anästomosen. Wo gewöhnlich die I. dorsale Wurzel entspringt, nehmen ihren Ursprung zwei Bündel, die aber nicht an der unteren Seite der Art. vertebralis verlaufen, sondern bis an die II. dorsale Wurzel herabtreten.

Auf der linken Seite giebt nebst dem der Accessorius in der Höhe des I. Zahnes des Lig. denticul. ein feines Bündelchen ab, welches sich wie die I. dorsale Wurzel verhält.

Es wird also beiderseits die I. dorsale Wurzel selbständig gebildet, aber dieselbe verläuft insofern abnormal, als sie sich der II. dorsalen Wurzel anschliesst und so zu ihrer peripheren Endverzweigung gelangt; ausserdem verhalten sich einige Accessoriusfasern wie die I. dorsale Wurzel.

Schlussfolgerungen.

1. Der Accessorius entspringt gewöhnlich in der Höhe des IV. Halsnerven, die Ursprungslinie seiner Wurzeln nähert sich distal jener der dorsalen Wurzel der Spinalnerven. Die Accessoriuswurzeln zeigen nicht immer einen schräg aufsteigenden Verlauf, sondern können in den Stamm auch unter einem rechten Winkel übergehen, ja sie können sogar retrograd vom verlängerten Marke in denselben herabsteigen.

2. Die dorsale Wurzel des I. Cervicalnerven tritt entweder in der Ursprungslinie übriger dorsaler Wurzeln aus oder etwas

mehr ventral, indem sie sich den Accessoriuswurzeln nähert; ihre Bündel sind immer viel schwächer und viel geringer an der Zahl als bei den anderen Halsnerven. Obzwar diese Wurzel rudimentär entwickelt sein kann, ja sogar gänzlich fehlen kann, kann doch diese auffallende Erscheinung nicht im Sinne Froriep's, dass in der Occipitalregion bei Säugerembryonen und also auch beim Menschen eine Reduktion und regressive Metamorphose per proximalsten Wirbelanlagen, welche mit dem Untergang der zugehörenden dorsalen Wurzeln sammt ihren Ganglien verbunden ist, vor sich geht, beantwortet werden, und zwar aus folgenden Gründen:

a) die dorsale Wurzel des I. Cervicalnerven kann durch Wurzeln, die den Accessoriuswurzeln ganz analog sich verhalten, ersetzt werden; diese Wurzeln verlaufen gewöhnlich dorsal, seltener ventral über den Accessorius hinweg; die genannte Wurzel kann weiter durch Bündel, die direkt vom Accessoriusstamme entstehen, gebildet werden. Es ist selbstverständlich, dass in solchen Fällen gewiss der Accessorius Elemente sensitiver Natur enthält, welche Meinung durch folgende Beweise gestützt wird:

   α) wie in den spinalen, so auch in den bulbären Accessoriuswurzeln kommen Ganglienzellen vor, besonders in jenen, welche die I. dorsale Wurzel substituieren;

   β) an der Abgangstelle jener Bündel, die peripher als die I. dorsale Wurzel sich verhalten, kommen nicht nur mikroskopische Ganglienzellengruppen, sondern auch makroskopische Ganglien vor;

   γ) dass wirklich der Accessorius sensitive Fasern enthält, dafür sind am wichtigsten jene Fälle, wo der betreffende Nerv nicht die geringsten Beziehungen zu den dorsalen Wurzeln in seinem extramedullaren Verlaufe zeigt, und wo man doch wie in den Wurzeln,

so auch im Stamme einzelne Ganglienzellen oder sogar spindelförmige Ganglien nachweisen kann; dieser Umstand lässt sich absolut nicht mit der für rein motorisch gehaltenen Natur der Nerven vereinbaren;

δ) der Accessorius anastomosiert mit der II. und III. dorsalen Wurzel und da muss man einen gegenseitigen Faseraustausch zulassen.

b) die dorsale Wurzel des I. Cervicalnerven kann durch Bündel, die von der II. dorsalen Wurzel abstammen, vertreten werden;

c) die dorsale Wurzel des I. Cervicalnerven enthält Fasern verschiedener Provenienz.

3. Das Ganglion intervertebrale primum kann makroskopisch sehr oft fehlen.

4. Verschiedene Formationen — Anschwellungen, Einschnürungen, spiraler Verlauf —, die sehr oft am Accessorius und seinen Wurzeln vorkommen, kann man nicht immer für wirkliche Ganglien erklären, weil sie aus verdicktem Bindegewebe mit eingelagerten Corpora amylacea zusammengesetzt sind; ähnliche Gebilde findet man auch an dorsalen Wurzeln.

5. Zwischen den dorsalen Wurzeln der Halsnerven existieren verschiedenartige Anastomosen.

6. Die beiderseitigen Verhältnisse sind oft bei demselben Individuum incongruent.

Aus dem anatomischen Institut der Universität Freiburg i. Br.

Beiträge zur Entwicklungsgeschichte

des

Wellensittichs

(Melopsittacus undulatus).

Von

Karl Abraham,

Bremen

Mit 8 Figuren auf den Tafeln XXXIII/XXXV.

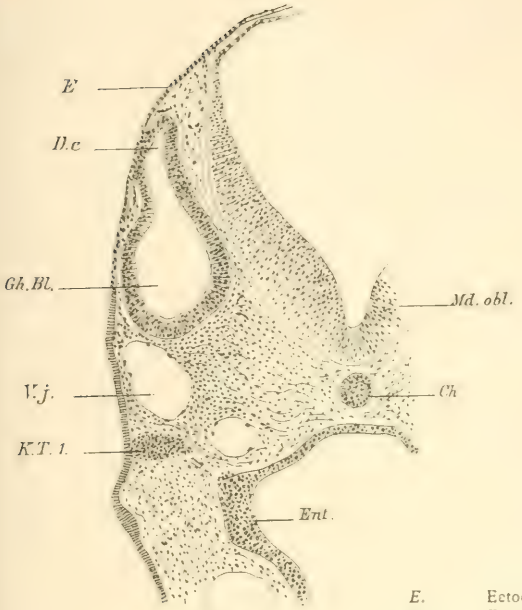

Fig.1.

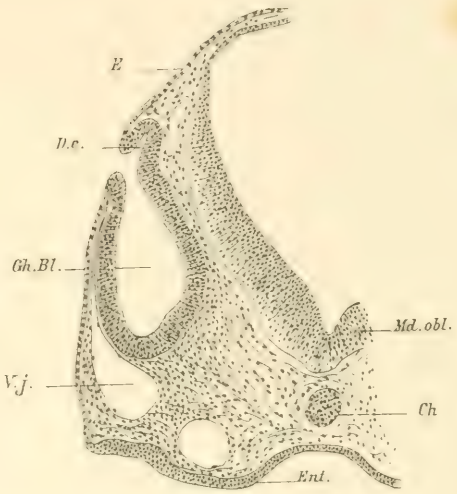

Fig.2.

E.	Ectoderm.
Ent.	Entoderm. *Ch.* Chorda.
K. T. 1.	1 Kiementasche.
V. j.	Vena jugularis.
Md. obl.	Medulla oblongata.
Gh. Bl.	Gehörblase.
D. e.	Ductus endolymphaticus.

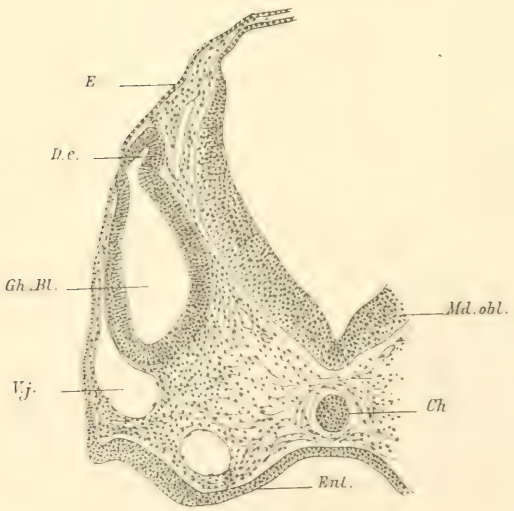

Fig.3.

Verlag von J. F. Bergmann, Wiesbaden.

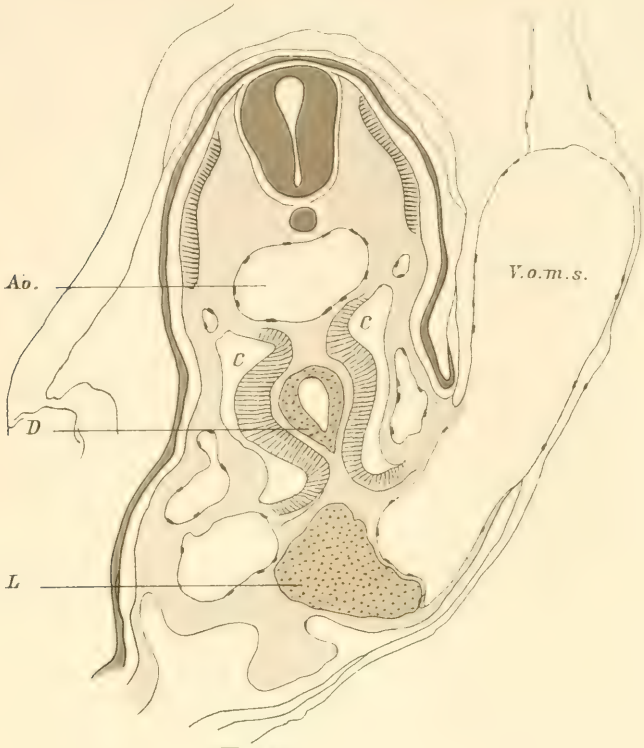

Fig. 4.

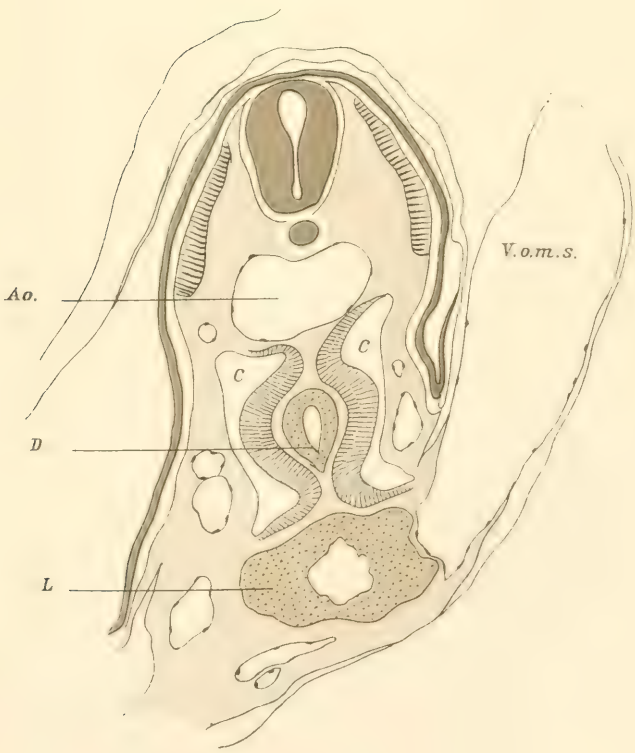

Fig. 5.

Verlag von J. F. Bergmann, Wiesbaden.

Der Entwicklung von Melopsittacus ist bereits eine ausführliche Monographie gewidmet. M. Braun veröffentlichte 1882 eine solche unter dem Titel: »Die Entwicklung des Wellenpapagei's« in den »Arbeiten aus dem zoologisch-zootomischen Institut in Würzburg«. Doch abgesehen davon, dass dieselbe manche irrtümliche Angaben enthält, welche einer Berichtigung bedürfen, behandelt sie im Wesentlichen eine Reihe bestimmter Fragen, wie z. B. die Bildung der Keimblätter, des Primitivstreifens und des Canalis neurentericus, berücksichtigt dagegen die Organogenese nur in beschränktem Umfang. Wenn nun die vorliegende Arbeit gerade die Entwicklung der Organe zum Thema hat, so bildet sie in gewissem Sinne eine Ergänzung zu Braun's Untersuchungen. Sie verfolgt aber noch einen weiteren, mehr allgemeinen Zweck, nämlich einen vergleichend-embryologischen.

Braun sagt mit Recht: »Die Lehre vom übereinstimmenden Bau der Vögel scheint so feststehend und ausgemacht, dass man dieselbe ohne Weiteres auch auf die Entwicklungsgeschichte überträgt«. Da nun bisher fast ausschliesslich die Entwicklung des Huhnes Gegenstand der Forschung gewesen war, sah Braun sich veranlasst, Embryonen vom Wellenpapagei und einigen anderen Vogelarten zu untersuchen und ihre Entwicklung mit der des Huhnes zu vergleichen. Er blieb jedoch von einer systematischen Durchführung dieser Vergleichung weit entfernt.

Die Schwierigkeiten einer solchen sind neuerdings wesentlich geringer geworden. In der »Normentafel zur Entwicklungs-

geschichte des Huhnes«*), an deren Ausarbeitung Anteil zu nehmen mir vergönnt war, ist an der Hand eines umfassenden Materials ein Überblick über den Gang der Entwicklung eines Vogels gegeben und damit eine Grundlage für die Vergleichung geschaffen worden.

Für die Vergleichung ist der Wellensittich ein sehr geeignetes Objekt. Die Papageien nehmen unter den Vögeln eine gewisse Sonderstellung ein, und speciell dem Huhn gegenüber weisen sie manche anatomische Eigentümlichkeit auf. In der vorliegenden Arbeit habe ich versucht, die Entwicklung des Wellensittichs darzustellen und mit derjenigen andrer Vogelarten, vornehmlich des Huhnes, zu vergleichen.

Zu grösstem Dank hat mich mein hochverehrter Lehrer, Herr Prof. Dr. Keibel verpflichtet, indem er mir die Anregung zu der Untersuchung gab und mir das wertvolle Serienmaterial anvertraute. Weiter schulde ich Herrn Professor Keibel Dank für das freundliche Interesse, welches er jederzeit an meiner Arbeit nahm, und den vielfachen Rat, durch welchen er ihren Fortgang förderte.

Das Material, welches ich meinen Untersuchungen zu Grunde legte, gelangte in Herrn Professor Keibel's Besitz durch die Liebenswürdigkeit Fräulein von Chauvin's. In Hinblick darauf, dass das Material nicht leicht erhältlich ist, darf eine Reihe von 36 Papageien-Embryonen als eine recht stattliche bezeichnet werden. Fräulein von Chauvin gebührt daher besonderer Dank, den auch ich an dieser Stelle zum Ausdruck bringen möchte.

Sämtliche Embryonen wurden durch natürliche Brut gewonnen. Die erste Fixierung geschah in Sublimat-Eisessig (concentrierte wässerige Sublimatlösung 95 %, Eisessig 5 %). Nach

*) Keibel, Prof. Dr. F. und K. Abraham, Normentafel zur Entwicklungsgeschichte des Huhnes. (Heft 2 der Normentafeln zur Entwicklungsgeschichte der Wirbeltiere.) Jena 1900.

etwa 10 Minuten wurde diese Flüssigkeit durch Chromessigsäure (Chromsäure 0,025:100, Eisessig 3—5 Tropfen) ersetzt. Nur einmal wurde ein Versuch mit Formol (15%) gemacht. Das Resultat war gut; vor allem die Dotterelemente waren ausgezeichnet fixiert. Zur Färbung diente durchweg Boraxkarmin. Die älteren Embryonen wurden zum Teil mit Orange nachgefärbt. Zur Herstellung der Serien wurde fast durchweg die quere Schnittrichtung gewählt; Ausnahmen finden sich in den Tabellen vermerkt.

Die durch Untersuchung der Serien gewonnenen Resultate fanden eine übersichtliche Anordnung in Tabellen. Diese sind nach den Principien der »Normentafeln zur Entwicklungsgeschichte der Wirbeltiere« aufgestellt.*)

Die jüngeren Embryonen wurden nach der Zahl der Ursegmente geordnet. Aus den Tabellen ersieht man, dass mit dieser die Entwicklung der Organe in sehr weiten Grenzen parallel geht. Die Anordnung ist also keine rein mechanische. Für die Reihenfolge der älteren Embryonen war das Gesamtbild, welches sich aus dem Entwicklungsgrad der verschiedenen Organsysteme ergab, massgebend.

*) Vgl. die Einleitung zu: Keibel, Normentafel zur Entwicklungsgeschichte des Schweines. Jena 1897.

Vergleichende Darstellung der Organentwicklung sowie des zeitlichen Ablaufs der Entwicklungsvorgänge beim Wellenpapagei und anderen Vogelarten.

Im Folgenden gebe ich einen kurzen Überblick über die Entstehung und weitere Ausbildung der einzelnen Organe und stelle in jedem Abschnitt zwischen dem Wellenpapagei einerseits und dem Huhn und sonstigen Vogelarten andererseits Vergleiche an. Dabei berücksichtige ich die qualitativen Unterschiede in der Entwicklung, ferner das Tempo, in welchem diese fortschreitet und endlich die Correlation der Organe untereinander. Die Unterschiede in der Körpergrösse zwischen beiden genannten Arten werde ich nur streifen. Ueber die individuelle Variation in der Entwicklung des Wellensittichs kann ich nur wenig Bestimmtes aussagen. Hierzu hätte es eines weit umfassenderen Materials bedurft, als mir zur Verfügung stand. Eine gewisse Häufung desselben findet sich nur bei den Embryonen des zweiten Tages mit 10—11 Urwirbeln. Eine kurze Bemerkung sei mir jedoch in dieser Hinsicht gestattet. Nach dem Eindruck, welchen ich empfangen habe, kann die Variationsbreite keine sehr erhebliche sein.

Den meisten Abschnitten sende ich einige Angaben der einschlägigen Litteratur voraus. Ich beabsichtige damit keineswegs eine erschöpfende Übersicht derselben zu geben. Vielmehr sind nur solche Arbeiten angeführt, welche ich selbst benutzt habe, und namentlich diejenigen, welche mir dazu dienten, die verschiedenen Stadien in der Entwicklung eines Organes abzugrenzen. Eine ausführliche Litteratursammlung zur Entwick-

lungsgeschichte der Vögel findet man in der oben citierten »Normentafel zur Entwicklungsgeschichte des Huhnes«.

Ausser dieser möchte ich hier noch zwei Schriften nennen, die ich häufig anführen muss und nur mit dem Namen der Autoren citieren werde, nämlich: Braun, M. Die Entwicklung des Wellenpapagei's. Arbeiten aus dem zoologisch-zootomischen Institut in Würzburg, 5ter Band. 1882. Oppel, A. Vergleichung des Entwicklungsgrades der Organe zu verschiedenen Entwicklungszeiten bei Wirbeltieren. Jena 1891.

Amnion.

In den Tabellen 8—11 sind 4 Embryonen mit je 10—11 Urwirbeln beschrieben, welche bezüglich des Entwicklungsgrades der Organe im Allgemeinen so wie speciell des Amnions etwas differieren. Bei den Embryonen in Tabelle 9 und 10 wurde festgestellt, dass die vordere Amnionfalte sich gegen das Kopfende erhebt. Bei 11 bedeckt sie es bereits in Form einer schmalen Sichel. Das Amnion schiebt sich dann allmählich immer weiter in der Richtung nach dem caudalen Ende vor (vergl. Tab. 12—23). Wie viel dabei auf Rechnung der vorderen und der seitlichen Falten kommt, möchte ich nicht entscheiden. Bei dem Embryo mit 36 Urwirbeln in Tabelle 22 ist das Amnion fast völlig geschlossen. Der im Übrigen weiter entwickelte Embryo 23 zeigt einen etwas grösseren, vom Amnion noch unbedeckten Bezirk; doch steht auch hier der Verschluss der Eihaut nahe bevor. Dass derselbe erfolgt ist, findet sich zuerst in Tab. 24 verzeichnet, wo die Zahl der Urwirbel ca. 40 beträgt. Bei den folgenden Embryonen ist das Amnion ebenfalls geschlossen.

Ein Vergleich der Amnionbildung und des Amnionschlusses beim Papagei und Huhn führt zu eigentümlichen Resultaten. Das Vorhandensein der Kopffalte wurde bei einem Huhn mit 16—17 Urwirbeln constatiert; sie erhob sich jedoch noch nicht über das Kopfende. Diesen Befund bot dagegen ein Embryo mit 17 Urwirbeln. Derselbe zeigt also das nämliche Verhalten wie der Papageienembryo 11 mit 10—11 Urwirbeln. Der Verschluss des Amnions geht dann aber weiterhin beim Huhn rascher vor sich. Er ist bei allen Embryonen mit 37 und mehr Urwirbeln vollendet, aber auch bereits bei manchen mit 32—36. (Ob derartige Schwankungen auch beim Papagei vorkommen, liess sich an dem vorhandenen Material nicht feststellen.)

Das Amnion bildet sich beim Papagei also zweifellos früher als beim Huhn. Der Abschluss erfolgt bei letzterem scheinbar etwas schneller, mindestens aber ebenso zeitig wie beim Papagei. Die Erklärung für diese Erscheinung suche ich darin, dass beim Huhn die Schwanzfalte des Amnions zur Bedeckung des hinteren Körperendes einen Beitrag leistet, während sie beim Papagei das Schwanzende überhaupt niemals erreicht. Dieses letztere Verhalten des Amnions konnte ich auch bei der Ente und beim Kiebitz beobachten. Oppel (l. c. Seite 145 u. 149) sah bei der Dohle und beim Star ein Schwanzamnion; diese würden sich demnach dem Huhn anschliessen.

Allantois.

Litteratur:

Gasser, E. Beiträge zur Entwicklungsgeschichte der Allantois, der Müller'schen Gänge und des Afters. Habil.-Schrift. (Marburg) Frankfurt a. M. 1874.

Über den Zeitpunkt der ersten Anlage der Allantois beim Papagei sagt Braun: »Sowie der Schluss des Amnions erfolgt

ist, treten die Anlagen der Extremitäten und die Allantois auf« (l. c. Seite 177). Richtig ist diese Angabe nur insofern, als Extremitäten und Allantois zu gleicher Zeit in erster Anlage erscheinen. Dieser Zeitpunkt liegt jedoch vor dem Verschluss des Amnions. Der Embryo in Tabelle 15, an welchem äusserlich die Anlagen der Extremitäten eben kenntlich waren und bei welchem aus der Schnittserie das Vorhandensein einer ganz primitiven, caudal gerichteten Allantoisbucht constatiert wurde, ist vom Amnion nur bis zum 14. Urwirbelpaar bedeckt. Er hat 23 Urwirbelpaare, während man nach Braun's Angaben die Allantoisanlage erst bei einem Embryo mit etwa 40 Urwirbeln erwarten sollte.

Oppel (l. c. Seite 59) weist an der Hand seiner Tabellen nach, »dass die Allantois bei allen Tieren kurz vor dem Amnionschluss entsteht«. Er fügt sodann hinzu: »Eine (wie ich glaube, nur scheinbare) Ausnahme machen die Angaben Bischoff's für den Hund und Braun's für den Wellenpapagei; für beide fehlt eine Bestätigung durch eine auf Schnittserien gegründete neuere Untersuchung«. Die von mir vorgenommene Untersuchung hat eine solche Bestätigung für Braun's Ansicht nicht zu erbringen vermocht. Vielmehr konnte ich mit Sicherheit nachweisen, dass, wie bei anderen Vögeln, auch beim Papagei die Allantois vor dem Abschluss des Amnions entsteht. Ein Vergleich zwischen dem jüngsten Hühnerembryo und dem jüngsten Papageienembryo, bei denen sich eine Allantoisanlage nachweisen liess, ergiebt nun Folgendes.

Der Hühnerembryo hat 21—22 Urwirbel; das Amnion bedeckt ihn bis zum 4. Urwirbel. Der Papageienembryo hat 23 Urwirbel; das Amnion reicht bis zum 14. Urwirbel. In der Entwicklung der übrigen Organe herrscht eine weitgehende Übereinstimmung. Die beiden Embryonen bieten also bei fast gleicher Urwirbelzahl das gleiche Stadium der Allantois-Entwicklung, zeigen aber hinsichtlich des Amnions einen nicht unbeträchtlichen Unterschied.

Die weitere Entwicklung der Allantois geht im Ganzen in derselben Weise vor sich, wie sie für das Huhn von Gasser in seiner grundlegenden Arbeit festgestellt wurde. Daher konnten sogar die verschiedenen Stadien nach den Abbildungen Gasser's bestimmt werden. Die mehrfach beobachteten Abweichungen in der Tiefe der Allantoisbucht sind graduelle Unterschiede, die sich nach Querschnitten nicht genauer präcisieren lassen. Hierzu wären Sagittalserien oder Reconstructionen nach Querschnitten erforderlich.

Urwirbel.

Wie viele Urwirbelpaare im Ganzen angelegt werden, liess sich nicht mit Sicherheit feststellen. Bei Embryonen vom 5. Tage wurden ca. 50 Urwirbel gezählt. Die Zahl ist also annähernd die gleiche wie beim Huhn, wo bis zu 51 Urwirbeln festgestellt wurden.

Ueber das Verhältnis der Urwirbel zu den Wirbeln habe ich nichts Bestimmtes ermittelt.

Zu genaueren Ergebnissen gelangte ich dagegen in einer Frage, auf welche auch Braun wenigstens im Vorübergehen seine Aufmerksamkeit richtete. Er sagt (l. c. Seite 209/210): »Die Zellen der Urwirbel begrenzen einen grossen Hohlraum, der sich seitlich in die Seitenplatten hinein erstreckt, jedenfalls mit der Pleuroperitonealhöhle in Verbindung steht. Die letztere ist nur in Andeutung auf manchen Schnitten zu erkennen«. Diese Angaben beziehen sich auf einen Embryo mit nur 2 bis 3 Urwirbeln. Ein solcher stand mir leider nicht zur Verfügung.

Bei demjenigen der untersuchten Embryonen, welcher die geringste Urwirbelzahl hatte — es ist Embryo 5 mit 5 bis

6 Urwirbeln waren aber Urwirbelhöhlen überhaupt nicht vorhanden. Erst von No. 6 an fanden sich solche. Ihre Grösse nimmt in caudaler Richtung ab.

Eine Kommunikation zwischen Urwirbelhöhlen und Coelom zeigen die Embryonen 6 bis 14 vom 2. Tage, und unter diesen am ausgeprägtesten No. 8 und 9. Doch beschränkt sich auch hier das Verhalten auf bestimmte Urwirbelpaare, nämlich auf das 2.—6. Sowohl die von älteren als die von jüngeren Embryonen stammenden Serien lassen eine Kommunikation zwischen Urwirbelhöhlen und Coelom im Bereich von nur 2 bis 4 Segmenten erkennen. Die ganze Erscheinung lässt sich leicht mit Hülfe folgender Aufstellung übersehen:

Bezeichnung des Embryo	Gesamtzahl der Urwirbel	Eine offene Verbindung zwischen Coelom und Urwirbeln besteht im Bereich
6.	7	des 2.—5. Urwirbels
7.	8	„ 2.—5. „
8.	10—11	„ 2.—6. „
9.	10—11	„ 2.—6. „
10.	10—11	„ 2.—4(5). „
11.	10—11	„ 3.—5. „
12.	12—13	„ 2.—4. „
13.	14	„ 3.—5. „
14.	15—16	„ 4.—5. „

Der Embryo 14 mit 15 bis 16 Urwirbeln ist der letzte in der Reihe, welcher den Befund bietet. Bei älteren Exemplaren suchte ich vergebens danach. Die Urwirbelhöhlen sind hier vollkommen abgeschlossen. Vorübergehend lässt sich also beim Papagei eine Verbindung der Pleuroperitonealhöhle mit den Höhlen bestimmter Urwirbelpaare beobachten. Die Erscheinung ist von Interesse, weil auch Entenembryonen sie darbieten, während ich sie beim Huhn nie gefunden habe.

Nervensystem.

Aus der Entwicklung des Nervensystems berücksichtige ich nur einige Fragen von vergleichend embryologischem Interesse.

1. Schluss des Medullarrohrs.

Oppel (l. c. Seite 60 f) hat auf die mannigfachen Umstände hingewiesen, welche eine genaue Verfolgung des Medullarrohrschlusses erschweren und es unmöglich machen, den Vorgang bei Embryonen verschiedener Arten in allen Einzelheiten zu vergleichen. Hier sei nur auf zwei der Gründe hingewiesen: in erster Linie auf die individuelle Variation innerhalb einer Art. Embryonen mit sehr ähnlichem Entwicklungsgrad der übrigen Organe zeigen sehr verschiedene Stadien der Bildung des Medullarrohrs. Sodann aber verläuft der Prozess bei Embryonen verschiedener Arten nicht in ganz gleicher Weise. Als Beispiel dafür möchte ich anführen, dass beim Huhn der Verschluss einfach in caudaler Richtung fortschreitet, während beim Papagei beobachtet wurde, dass sich das Medullarrohr erst in der Kopfgegend bis zur Höhe der Ohrgruben schliesst, dann eine Strecke weit offen ist, um sich caudal vom 8. Urwirbel für eine längere Strecke wieder zu schliessen.

Was den Beginn der Verlötung der Medullarfalten und den Verschluss des vorderen Neuroporus (vergl. Tab. 7—10) anbetrifft, so liefern Papagei und Huhn sehr ähnliche Befunde. Dagegen ergiebt sich aus den Tabellen 11—14, dass der Abschluss des Medullarrohrs bei Papageienembryonen mit 10—16 Urwirbeln vollendet oder fast vollendet ist, während er bei Hühnerembryonen erst erfolgt, wenn 17—21 Urwirbel vorhanden sind. Das Medullarrohr ist beim Papagei früher abgeschlossen als beim Huhn.

2. Canalis neurentericus.

Litteratur:

Gasser, E. Der Primitivstreifen bei Vogelembryonen. Marburg 1878
Hoffmann, C. K. Die Bildung des Mesoderms, die Anlage der Chorda dorsalis und die Entwicklung des Canalis neurentericus bei Vogelembryonen.
Braun, l. c. Seite 233—286.

Deutliche Spuren des Canalis neurentericus begegnet man bereits bei Embryonen, die in der hinteren Körperhälfte eine noch weit offene Medullarrinne haben. Der Boden der letzteren ist äusserst dünn oder teilweise oder ganz gespalten. Einen solchen Medullarspalt zeigt z. B. der Embryo mit 10—11 Urwirbeln in Tabelle 10.

In den Tabellen 8, 9, 11—15 und 17 ist verzeichnet, dass der Spalt mehr oder weniger tief in die Chorda eindringt. Embryonen mit 10—26 Urwirbeln bieten in dieser Hinsicht also fast das gleiche Bild. Sowohl die Chorda als das Dach der Darmrinne durchdringt der Spalt zuerst bei dem Embryo 16 (mit 25—26 Urwirbeln). Damit kommen wir zu dem weiteren Ergebnis, dass der Canalis neurentericus erst durchgängig wird, nachdem das caudale Ende des Medullarrohrs bereits eine Zeit lang geschlossen ist. Er fand sich bei den Embryonen 11 und 15 noch undurchgängig, bei Embryo 17 noch nicht völlig, bei 16 auf einem Schnitt eben durchgängig. Die Embryonen 16 und 17 haben die gleiche Urwirbelzahl. In den Tabellen 18 bis 20 ist vermerkt, dass Nervenrohr und hintere Darmbucht frei mit einander kommunizieren. Bei Embryo 22 (mit 36 Urwirbeln) ist diese Kommunikation eben noch wahrnehmbar. No. 23 (mit 37 Urwirbeln) zeigt noch eine Andeutung des Canalis neurentericus. Der Embryo 21 (mit 34 Urwirbeln) lässt ihn bereits ganz vermissen; ebenso fehlt er No. 24 und allen folgenden.

Es sei bemerkt, dass die hintere Darmbucht fast genau auf

dem gleichen Stadium mit dem Nervenrohr zu kommunizieren beginnt, auf welchem die erste Allantoisanlage erscheint.

Während der Canalis neurentericus beim Huhn nur in Andeutungen angetroffen wird und bei der Ente ein sehr vergängliches Gebilde ist, besteht er beim Papagei relativ lange und ist entschieden ausgeprägter.

3. Neuromeren.

Litteratur:

Béraneck, E. Etude sur les replis médullaires du poulet. Rec. Zool. Suisse, T. IV, 1887.

Oppel, l. c. Seite 61.

Die Segmentierung des Hinterhirns wurde zuerst an einem Embryo (15) mit 23 Urwirbeln beobachtet. In den Tabellen 16—24 ist überall das Vorhandensein von Neuromeren bemerkt. Bei Embryo 25 mit 48 Urwirbeln sind sie noch in schwacher Andeutung vorhanden. Sie kommen am 3.—5. Tage also regelmässig zur Beobachtung. Beim Huhn wurde ihr Vorhandensein in genau demselben Zeitraum konstatiert. Auch die Zahl der Urwirbel der betreffenden Embryonen stimmte mit derjenigen bei den Papageienembryonen fast genau überein.

4. Epiphyse.

Die Epiphyse fand sich in frühster Anlage bei Embryo 21 mit 34 Urwirbeln, beim Huhn mit 31 Urwirbeln. Während nun ihre Wandung bei Hühnerembryonen mit etwa 48 Urwirbeln, also etwa in der Mitte des 4. Tages, ihre regelmässigen Umrisse verliert und drüsenartig wuchert, ist beim Papagei von einem solchen Vorgang bis zum 8. Tage noch nichts zu bemerken. Die Epiphyse ist hier zu einem fast 700 μ langen, engen Schlauche ausgewachsen, ohne dass eine weitere Differenzierung stattgefunden hätte. Diese wird erst bei einem Embryo (35) vom 10. Tage bemerkbar. Bei der Ente fand ich, dass die Epiphyse am 6. Tage Sprosse zu treiben beginnt.

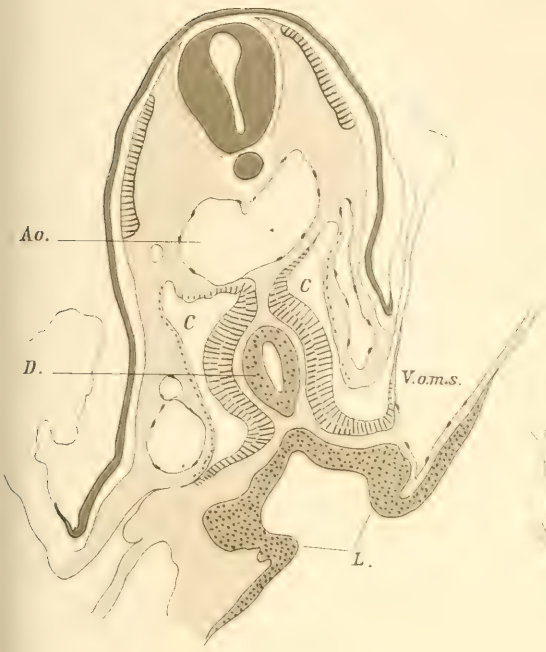

Fig.6.

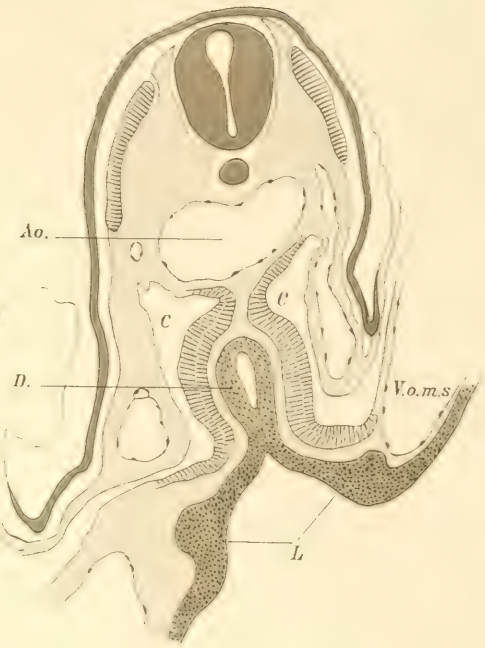

Fig.7.

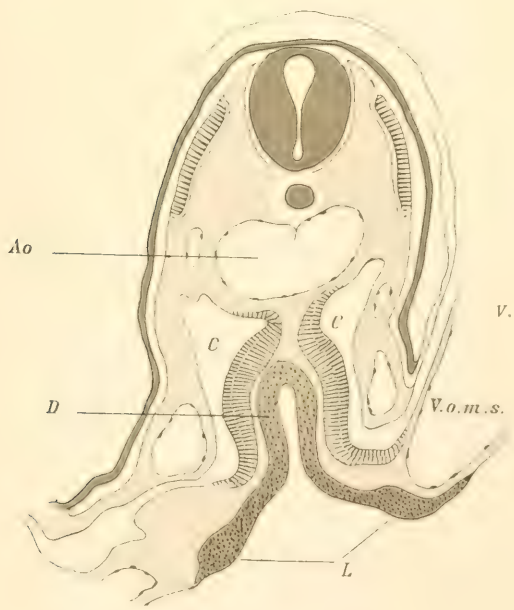

D. Darm.
L. Leber.
C. Coelom.
Ao. Aorta.
V. o. m. s. Vena omphalomesenterica sinistra.

Fig.8.

Verlag von J. F. Bergmann, Wiesbaden.

5. Paraphyse.

Die erste Anlage der Paraphyse wurde bei einem Papageienembryo (25) vom 5. Tage mit 48 Urwirbeln beobachtet. Sie tritt also fast zur selben Zeit auf wie beim Huhn (49 Urwirbel).

6. Vorderhirn.

Hier sei nur die interessante Thatsache erwähnt, dass beim Papagei schon am 8. Tage die Hemisphären relativ stärker entwickelt sind als beim Huhn.

Auge.

Litteratur:

Rabl, C. Ueber den Bau und die Entwicklung der Linse, II. Die Linse der Reptilien und Vögel. Zeitschrift f. wiss. Zool. Bd. LXV, 1898.

Born, G. Die Nasenhöhle und der Thränennasengang der amnioten Wirbeltiere. Morph. Jahrb. Bd. 5, 1879, Bd. 8, 1883.

Rex, H. Ueber das Mesoderm des Vorderkopfes der Ente. Arch. f. mikr. Anat., Bd. 50, 1897.

Froriep, A. Entwicklungsgeschichte des Kopfes. Ergebn. d. Anat. u. Entw., Bd. III, 1893.

Ueber die Entwicklung des Auges beim Papagei und beim Huhn giebt nachstehende Tabelle Aufschluss. Die Zahlen geben an, wie viel Urwirbel der Embryo hatte, bei welchem die betreffende Beobachtung zum ersten Male gemacht wurde.

	Primäre Augenblasen	Erste Linsenanlage (Epithelverdickung)	Linsengrübchen	Linsenblase geschlossen, aber mit dem Ectoderm noch verbunden	Pigment in der Retina	Nervenfaserschicht der Retina	Cornea	Solider N. opticus	Auftreten des Thränennasenganges
Papagei	7	23	25—26	34	ca. 48	5. Tag	6. Tag	6. Tag	7. Tag
Huhn	5—6	18	21	31	ca. 44	3½ Tage	3½ Tage	5. Tag	5. Tag

Die Tabelle lehrt, dass die Bildung des Auges beim Huhn schon in den frühesten Stadien raschere Fortschritte macht als beim Papagei. Später wird dies noch auffälliger. Besonders sind die Angaben über die Entwicklung der Nervenfaserschicht, die Anlage der Cornea und des Thränennasenganges interessant. Das Auge des Papageienembryo bleibt jedoch nicht nur im Tempo der Entwicklung zurück, sondern auch in seiner Grösse. Dies fällt schon bei einem flüchtigen Vergleich auf. Während ein Papageienembryo vom 8. Tage etwa die halbe Grösse eines gleich alten Hühnerembryo hat, verhalten sich die Grössen ihrer Augen ungefähr wie 1 : 3.

Unter der Rubrik »Auge« fanden in den Tabellen auch die »Kopfhöhlen« Platz, weil um sie herum die Augenmuskeln entstehen. Die Kopfhöhlen sind beim Papagei bis zum 5. Tage vorhanden. Bei der Ente findet man sie ebenfalls, während sie beim Huhn völlig vermisst werden.

Ohr.

Litteratur:

Hasse, E. Die vergleichende Morphologie und Histologie des häutigen Gehörorgans der Wirbeltiere. Anat. Stud., Bd. I (Suppl.), Leipzig 1873.

Poli, C. Zur Entwicklung der Gehörblase bei den Wirbeltieren. Arch. f. mikr. Anat. Bd. XLVIII, 1897.

Keibel, F. Ueber die Entwicklung des Labyrinthanhanges (Recessus labyrinthi oder Ductus endolymphaticus). Anat. Anz. Bd. XVI, 1899.

Auch hier lassen sich die Unterschiede in der Entwicklung zwischen Papagei und Huhn am besten aus einer tabellarischen Übersicht erkennen. Die Bedeutung der Zahlen ist die gleiche wie in der Tabelle zur Entwicklung des Auges.

	Erste Anlage des Ohrgrübchens	Ohrblase geschlossen, aber noch in Verbindung mit dem Ectoderm	Anlage des Ductus endolymphaticus	Erste Anlage der Bogengänge
Papagei . .	10—11	30—31	34	ca. 40
Huhn . . .	10—12	32—33	37	42—43

Die Unterschiede sind nicht so beträchtlich wie beim Auge. Immerhin scheint in frühen Stadien der Entwicklung des Ohres der Papagei dem Huhn etwas voraus zu sein. Zur Durchführung des Vergleichs für ältere Stadien reichte das Material nicht aus.

Das erste Auftreten des Ductus endolymphaticus (Recessus labyrinthi) ist geringen Schwankungen unterworfen, wie die folgende Aufstellung zeigt:

Serien-Nummer	Urwirbel	Ohrblase	Ductus endolymphaticus
19	28—29.	Noch auf 4 Schnitten offen.	Noch nicht angelegt.
20	30—31.	Geschlossen, aber noch in Zusammenhang mit dem Ectoderm.	Noch nicht angelegt.
21	34.	Auf einer Seite geschlossen und mit dem Ectoderm in Zusammenhang, auf der anderen noch auf 2 Schnitten offen.	Angelegt.
22	36.	Beiderseits noch auf 2 Schnitten offen.	Eben angelegt.
23	37.	Geschlossen und vom Ectoderm getrennt.	Angelegt.

Der Ductus endolymphaticus entsteht also kurz bevor oder kurz nachdem die Ohrblase abgeschlossen ist.

Die Frage, ob der Ductus endolymphaticus an der Verschlussstelle der Ohrblase entstehe, also vom Stiel der Ohrblase sich ableite, wurde von Poli mit Nein beantwortet. Keibel hat dagegen neuerdings nachgewiesen, dass Poli geirrt hat und dass beim Huhn die Verschlussstelle der Ohrblase an der Spitze des Ductus endolymphaticus liegt. Auch beim Papagei bildet sich der Ductus endolymphaticus an der Stelle, wo die Wandung des Ohrbläschens mit dem Ectoderm zusammenhängt. Doch ist insofern eine Verschiebung zu konstatieren, als die Verschlussstelle nicht der Spitze, sondern der Basis des Ductus endolymphaticus entspricht. Dieses Verhalten wird durch die Fig. 1—3 illustriert. Sie sind nach den Schnitten 75, 77 und 78 der Serie 21 gezeichnet.

Hierin dürfen wir jedoch nicht etwa einen besonderen Typus der Bildung des Ductus endolymphaticus erblicken, sondern nur das Ergebnis einer zeitlichen Verschiebung. Dass es sich in der That nicht um einen principiellen Gegensatz handelt, wird in interessanter Weise dadurch bestätigt, dass bei der Taube die Verschlussstelle der Ohrblase in der Mitte zwischen Basis und Spitze des Ductus endolymphaticus liegt.

Bemerkung. Nach Abschluss dieser Arbeit erschien eine Mitteilung von R. Krause: Die Entwicklung des Aquaeductus vestibuli s. Ductus endolymphaticus (Anatom. Anz. Bd. XIX, No. 3/4). Für das Huhn bringt sie nur eine Bestätigung der Ansicht Keibel's von den Beziehungen zwischen Ductus endolymphaticus und Verschlussstelle der Ohrblase. Andere Vogelarten wurden nicht untersucht.

Nase.

Litteratur:

Gegenbaur, C. Ueber die Nasenmuscheln der Vögel. Jenaische Zeitschr. f. Naturw., 1873.

Die erste Anlage des Geruchsorgans in Form eines flachen Riechfeldes findet sich bei Papagei 16 mit 25—26 Urwirbeln, bei einem Huhn mit 24 Urwirbeln. Einen Papageienembryo mit 24 Urwirbeln hatte ich nicht zur Verfügung. Die Zahlen haben also keinen absoluten Wert. Immerhin lässt sich sagen, dass bei beiden Arten das Geruchsorgan annähernd zu gleicher Zeit angelegt wird.

Nach Gegenbaur haben die Papageien ausser der wahren (mittleren) Muschel nur eine sehr kleine vordere (Vorhofs-) Muschel, dagegen keine hintere Muschel (Riechwulst). Bei Papagei 33 fand sich eine ausgebildete mittlere Muschel, welche etwas gerollt ist (was nach Gegenbaur beim erwachsenen Tier nicht der Fall ist). Unter ihr mündet der Thränennasengang. Eine hintere Muschel fehlt.

Darmkanal.

1. Vordere und hintere Darmbucht.

In der Reihe der untersuchten Embryonen fehlt leider ein Exemplar, an welchem sich die erste Anlage der vorderen Darmbucht hätte feststellen lassen. Braun fand sie bei einem Embryo mit 2—3 Urwirbeln. Beim Huhn fand sich die erste An-

lage bei 1—2 Urwirbeln. Bei dem Papageien-Embryo 5 mit 5—6 Urwirbeln fand sich eine vordere Darmbucht von 150 μ Länge, bei Hühnerembryonen mit gleicher Urwirbelzahl dagegen eine solche von 330—500 μ. Danach scheint in frühen Stadien die Bildung des Darmcanals beim Huhn etwas rascher fortzuschreiten. Die grössere Körperlänge des Hühnerembryo reicht zur Erklärung der Thatsache wohl nicht aus.

Die hintere Darmbucht fand ich zuerst bei Embryo 17 mit 25—26 Urwirbeln. Sie hatte hier schon eine Länge von über 200 μ. Der sonst sehr ähnliche Embryo 16 zeigt nur eine rinnenförmige Einsenkung des Entoderms. Beim Huhn tritt die hintere Darmbucht ebenfalls zuerst bei Embryonen mit 25 Urwirbeln auf.

2. Kiemendarm nebst Derivaten.

Litteratur:

Bemmelen, J. F. van, Die Visceraltaschen und Aortenbogen bei Reptilien und Vögeln. Zool. Anz. 1886.

(Derselbe), Over de ontwikkeling en vervorming der kieuwspleten by de embryonen der vogels. Tijdschr. Nederl. Dierk. Vereen., 1886.

Meuron, P. de, Recherches sur le développement du thymus et de la glande thyroide. (Diss.) Genève 1886.

Verdun, P. Sur les dérivés branchiaux chez le poulet. C. R. soc. biol. 1898.

(Derselbe), Contribution à l'étude des dérivés branchiaux du poulet. Thèse, Toulouse 1898.

Im Auftreten der Kiementaschen herrscht zwischen Papagei und Huhn eine weitgehende Übereinstimmung. Die Angabe Oppel's, dass das Durchgängigwerden der ersten Kiementasche durch die ganze Wirbeltierreihe hindurch zeitlich mit dem Reissen der Rachenhaut zusammenfällt, konnte ich an den Papageienembryonen bestätigen.

In dem ersten Auftreten der medianen und lateralen Thyreoidea-Anlagen sowie der Thymusanlagen der 3. und 4. Kiementasche zeigen sich keine erheblichen Unterschiede zwischen

Papagei und Huhn. Bemerkenswert ist dagegen, dass beim Papagei die mediane Thyreoidea zwar auch in zwei Lappen auswächst, dass diese aber noch am 7. Tage deutlich verbunden sind; beim Huhn besteht der Zusammenhang zwischen den beiden Lappen nur sehr kurze Zeit, so dass schon am 5. Tage die mediane Thyreoidea in zwei solide Zellmassen geteilt ist.

Von den lateralen Schilddrüsenanlagen übertrifft die rechte an Grösse die linke beträchtlich.

3. Oesophagus.

Litteratur:

Meuron, P. de, Sur le développement de l'oesophage. C. R. Acad. sc., 1886.

De Meuron's Behauptung, dass bei Hühnerembryonen vom 5. und 6. Tage der Oesophagus von der Abgangsstelle der Trachea abwärts eine Strecke weit durch Epithel verschlossen sei, trifft auch für Papageienembryonen zu. Hier scheint der Verschluss des Oesophagus sogar noch länger zu bestehen, da er bei Embryonen vom 5. bis 7. Tage regelmässig gefunden wird. Bei dem Embryo 33 (7. Tag) ist die Speiseröhre beinahe wieder durchgängig. Bei diesem findet sich auch die erste Anlage des Kropfes. Es darf wohl kaum als ein nur zufälliges Zusammentreffen angesehen werden, dass gerade vor dem Auftreten der Kropfanlage der epitheliale Verschluss des Oesophagus zu bestehen aufhört. Noch wahrscheinlicher wird diese Annahme dadurch, dass beim Huhn die gleichen Beziehungen zwischen den beiden Vorgängen bestehen.

4. Erste Anlage der Respirations-Organe.

Die Bronchialknospen fand ich zuerst bei dem Embryo 17 mit 25—26 Urwirbeln, und dann bei allen folgenden. Beim Huhn wurde ihr Auftreten zuerst bei einem Embryo mit 31 Urwirbeln festgestellt, also beträchtlich später. Beim Huhn folgt dann eigentümlicher Weise der Verschluss der Trachealrinne dem ersten Erscheinen der Bronchialknospen rascher nach,

nämlich schon bei Embryonen mit 32 Urwirbeln. Beim Papagei ist der beginnende Verschluss der Trachea zuerst bei einem Embryo mit 34 Urwirbeln verzeichnet; hier bleibt also der primitive Zustand länger erhalten.

5. Blinddärme.

Im Gegensatz zu den meisten andern Ordnungen der Vögel haben die Papageien keine Blinddärme. Bei keinem der untersuchten Embryonen wurde eine Anlage der Blinddärme gefunden, wie man sie beim Huhn bereits am 4. Tage antrifft. Dadurch wird es wahrscheinlich, dass die Blinddärme beim Papagei überhaupt nicht zur Anlage kommen.

Leber.

Litteratur:

Goette, A. Beiträge zur Entwicklungsgeschichte des Darmcanals im Hühnchen. Tübingen 1867.

His, W. Unsre Körperform und das physiologische Problem ihrer Entstehung Leipzig 1874.

Felix, W. Zur Leber- und Pancreasentwicklung. Arch. f. Anat. u. Entw. 1892.

Hammar, A. J. Ueber einige Hauptzüge der embryonalen Leberentwicklung. Anat. Anz. Bd. 13, 1897.

Brachet, A. Die Entwicklung und Histogenese der Leber und des Pancreas. Ergebn. d. Anat. u. Entw. Bd. 6, 1896.

Brouha, M. Sur les premières phases du développement du foie et sur. l'évolution des pancréas ventraux chez les oiseaux. Anat. Anz. 1898.

Die erste Anlage der Leber erscheint bei einem Embryo (15) mit 23 Urwirbeln. Beim Huhn tritt sie ungefähr zur selben Zeit auf: die jüngsten Embryonen, bei denen sich eine Leberanlage nachweisen liess, hatten 20—24 Urwirbel. Zeitlich

lässt sich also keine Differenz von Belang feststellen. Dagegen ist die Art der Entstehung des Organs bei den beiden Arten eine wesentlich verschiedene.

Fig. 4 bis 8 stellen Querschnitte durch die Leberanlage des Embryo 15 dar. Bei der Betrachtung derselben gehen wir am besten vom Darmnabel aus in cranialer Richtung vor. In Fig. 8 (Schnitt 113 der Serie bei einer Schnittdicke von 10 μ) finden wir, dass das Entoderm eine tiefe Rinne bildet. An der Rinne lassen sich unschwer zwei Teile unterscheiden; der engere, mehr dorsale erscheint bereits in Fig. 7 (Schnitt 112) gänzlich gegen den ventralen Teil der Rinne abgeschlossen. In Fig. 6 (Schnitt 111) sind beide von einander isoliert. An dem ventralen Teil der Rinne sieht man in Fig. 8 jederseits eine deutliche Verdickung, welche in Fig. 7 grössere Dimensionen annimmt: die Anlage der Leber. In Fig. 6 erscheint die Rinne verengert. Die Verdickung auf beiden Seiten ist noch bedeutender geworden. Ein ähnliches Bild geben die Schnitte 110 und 109 der Serie, welche nicht abgebildet sind. Auf dem 108. Schnitt (Fig. 5) sehen wir, dass die Rinne sich zu einem Rohr geschlossen hat. Die Schnitte 107 und 106 zeigen ähnliche Verhältnisse. Auf dem Schnitt 105 (Fig. 4) ist das Lumen verschwunden. Wir sehen hier und auch noch auf den Schnitten 104 und 103 eine solide Zellmasse.

Dass wir thatsächlich die Leberanlage vor uns haben, geht einerseits aus den topographischen Beziehungen hervor, andrerseits ergiebt es sich aus der weiteren Entwicklung, wie wir sie bei den Embryonen 16—19 Schritt für Schritt verfolgen können. Die Betrachtung der Figuren lässt nun folgende Eigentümlichkeiten erkennen.

Die Leber nimmt ihren Ursprung von der Darmrinne. Sie legt sich zu deren beiden Seiten, und zwar rechts und links in gleicher Höhe, also paarig an. Die beiderseitigen Anlagen vereinigen sich median, indem sie einen blind endigenden

Hohlraum zwischen sich fassen. Die Leberanlage formiert sich also ganz nach Analogie der Darmbucht. Wir können demnach mit Bezug auf die Schnitte 109—113 von einer Leberrinne, mit Bezug auf die Schnitte 106—108 von einer Leberbucht sprechen. Die Höhlung der letzteren könnten wir auch als primitiven Lebergang bezeichnen. Gehen wir zu dem nächsten, in Tabelle 16 beschriebenen Embryo über, so finden wir, dass die deutlich paarige Leberanlage nur zum Teil von der Darmrinne ausgeht. Zum grösseren Teil geht sie vielmehr vom Darmrohr aus; offenbar hat sich die Darmrinne in caudaler Richtung weiter geschlossen. Eine zweite Veränderung ist insofern erfolgt, als das Lumen der Leberanlage reduciert ist. Vom Darm aus ist es nicht zugänglich, sondern durch Zellen verlegt. Gewissermassen ist also der von uns so genannte »primitive Lebergang« zum Teil oblitteriert. Weiter ergiebt sich nun aus der Serie, dass die durch Vereinigung der beiden Hälften entstandene Zellmasse in cranialer Richtung hinter einander zwei solide Sprosse aussendet. Beide fassen den Sinus venosus zwischen sich; man kann sie als cranialen und caudalen Spross bezeichnen. Sie erscheinen als dem cranialen und caudalen Lebergang der Autoren gleichwertige Gebilde.

Aus den Tabellen 17—19 ist ersichtlich, dass das Lumen der Leberanlage ganz ausgefüllt wird. Mit dem fortschreitenden Verschluss der Darmrinne entsteht der Eindruck, dass die Leberanlage fast ganz vom Darmrohr ausgeht. Rechterseits bleibt der Zusammenhang mit der Darmrinne etwas länger kenntlich als links (vergl. Tabelle 17 und 19). Ausserdem geht aus der Tabelle hervor, dass von den beiden Lebersprossen der craniale ein stärkeres Wachstum zeigt. Beide verästeln sich vielfach, bleiben aber längere Zeit massiv. Erst in Tabelle 22 ist verzeichnet, dass ein Lumen in ihnen auftritt. Wir können nunmehr die Termini »cranialer und caudaler Lebergang« auf sie anwenden.

Wie aus dem Gesagten hervorgeht, entsteht die Leber beim Papagei in einer Form, für welche die vergleichende Entwicklungsgeschichte sonst kein Beispiel kennt. Später hingegen finden wir bei Papageien-Embryonen im Wesentlichen dieselben Verhältnisse, wie sie für das Huhn und für Vertreter der verschiedensten Wirbeltiergruppen festgestellt sind. Zum Verständnis dieser Erscheinung ist es notwendig, dass wir einen Blick auf den gegenwärtigen Stand unserer Kenntnisse von der Leberentwicklung werfen. Die Ansicht Goette's, der beim Huhn ein linkes und rechtes Leberdivertikel beschrieb (die übrigens mit der paarigen Anlage beim Papagei nichts gemein haben), ist längst als unrichtig erkannt. Doch wurde erst durch Felix 1892 mit Hilfe von Reconstructionen u. a. auch für das Huhn der Nachweis geführt, dass in der Mittellinie hintereinander zwei »Lebergänge« — cranialer und caudaler Gang — entstehen. Felix nahm auch an, dass beide von einer medianen Falte des Darmrohrs stammten und stützte sich dabei auf His' Ausführungen. Aber erst Hammar betonte mit aller Schärfe das Vorhandensein einer gemeinsamen Falte, aus welcher der craniale und caudale Lebergang als secundäre Bildungen hervorgehen. Von Brachet wurde der gleiche Nachweis für die Reptilien geführt, und von zahlreichen andern Autoren festgestellt, dass durch die ganze Reihe der Wirbeltiere hin die erste Leberanlage in Form einer medianen Falte an der ventralen Seite des Darmrohrs auftritt, aus welcher dann ein craniales und ein caudales Divertikel hervorgehen. Hammar's »Leberfalte« entspricht Brachet's »renflement hépatique primitif« oder »gouttière hépatique primitive«. — Die beiden Divertikel treiben vielfache Sprosse, welche unter einander Anastomosen bilden; so entsteht das Trabekelwerk der Leber.

Auch beim Papagei finden wir einen cranialen und einen caudalen Lebergang, welche aus einer gemeinsamen, mit dem Darmrohr ventral zusammenhängenden Zellmasse hervorgehen.

Nur ist diese mediane Leberanlage bereits eine secundäre Bildung. Sie ist durch Verwachsung zweier, lateraler Anlagen entstanden; die primäre Leberanlage beim Papagei ist paarig.

In dieser paarigen Leberanlage findet die paarige Herzanlage der Amnioten ein interessantes Analogon. Zur Erklärung darf man wie für diese auch wohl für die Leber annehmen, dass ihre morphologisch primäre Anlage sicher unpaar ist, aber durch die Masse des Dotters nach beiden Seiten auseinander gedrängt wird. Es ist mir nicht gelungen, in der Litteratur eine Angabe über eine ähnliche Beobachtuug zu finden. Brachet (1896) und Brouha (1897) erwähnen nichts Derartiges.

Gallenblase. Dem ausgewachsenen Papagei fehlt die Gallenblase. Da bei keinem der Embryonen die Anlage einer solchen gefunden wurde, so darf wohl angenommen werden, dass beim Papagei die Gallenblase überhaupt nicht zur Anlage kommt.

Pancreas

Litteratur:

Die im vorigen Abschnitt citierten Arbeiten von Felix, Brachet und Brouha, ausserdem: Hammar, A. J., Einiges über die Duplicität der ventralen Pancreasanlage. Anat. Anz. Bd. 13, 1897.

Das Vorhandensein einer dorsalen Pancreasanlage wurde zuerst bei dem Embryo 21 mit 34 Urwirbeln constatiert. Beim Huhn variiert das Auftreten derselben etwas. Durchschnittlich hatten aber auch die Hühnerembryonen mit erster Pancreasanlage 34 Urwirbel. Die ventralen Anlagen treten sowohl beim Papagei als beim Huhn fast gleichzeitig mit der dorsalen auf, jedenfalls nicht früher als diese. Man findet Embryonen,

welche nur erst eine dorsale, dagegen noch keine rechte oder linke ventrale Anlage besitzen; niemals dagegen liess sich nachweisen, dass die ventralen Anlagen allein vorhanden waren.

Von den drei Pancreasanlagen nimmt beim Papagei ebenso wie beim Huhn die dorsale die grössten Dimensionen an. Von den ventralen Anlagen ist die rechte die schwächere.

In der weiteren Entwicklung der Drüse zeigt sich zwischen Papagei und Huhn ein erheblicher und eigenartiger Unterschied. Beim Huhn treiben die Pancreasanlagen hohle Sprosse, sodass der drüsige Charakter sehr bald deutlich wird. Anders beim Papagei. Hier verzweigen die Pancreasanlagen sich nicht. Jede derselben wächst, ohne ihre regelmässigen Conturen zu verlieren, nur zu einem blinden Gange aus. Die Zellen proliferieren stark und bilden eine compakte Masse, in welche der blinde Gang hineinführt. Von einer drüsigen Structur ist auch bei Embryonen vom 7. Tage noch nichts zu bemerken. Infolge ihres Wachstums rücken die drei Anlagen allmählich näher zusammen. Bei den Embryonen 27 bis 33 sind sie einander bis zur Berührung genähert.

Die Einmündung der Ausführungsgänge der Leber und des Pancreas ins Duodenum.

Litteratur:

Gadow, H. (und Selenka, E)., Vögel. Bronn's Klassen und Ordnungen des Tierreichs. Bd. VI. 4. Abth., I, Seite 647 und 684.

Bei Papageienembryonen von verschiedenem Alter ergeben sich hinsichtlich der Mündung der Leber- und Pancreasgänge ganz verschiedene Befunde. Die Reihenfolge, in welcher diese Gänge (in craniocaudaler Richtung) in das Duodenum ein-

münden, verschiebt sich in eigentümlicher Weise. Wir können in dieser Hinsicht 3 Stadien unterscheiden; sie finden sich in der folgenden Aufstellung genauer präcisiert.

Reihenfolge der Einmündung	1. Stadium, repräsentiert durch Embryo 23.	2. Stadium, repräsentiert durch Embryo 24.	3. Stadium, repräsentiert durch Embryo 25.
1	Cranialer Lebergang	Cranialer Lebergang	Cranialer Lebergang nebst rechtem ventralen Pancreas.
2	Dorsales Pancreas	Rechtes und linkes ventrales Pancreas.	Caudaler Lebergang nebst linkem ventralen Pancreas.
3	Rechtes und linkes ventrales Pancreas (in gleicher Höhe).	Caudaler Lebergang und dorsales Pancreas (in gleicher Höhe).	Dorsales Pancreas.
4	Caudaler Lebergang		

Das 3. Stadium zeigt dem 1. Stadium gegenüber eine Änderung in dreifacher Hinsicht. Der Ausführungsgang des dorsalen Pancreas ist in caudaler Richtung gewandert und mündet in den absteigenden Schenkel des Duodenums. Die beiden Lebergänge sind nahe zusammengerückt und münden in den horizontalen Schenkel des Duodenums. In zwei Fällen wurde konstatiert, dass sie sich zu einem kurzen, gemeinsamen Stamme vereinigen; gewöhnlich münden sie hart hintereinander in den Darm. Die Ausführungsgänge der ventralen Pancreasanlagen haben ihre selbständige Einmündung verloren. Der Gang des rechten ventralen Pancreas wird vom cranialen, der des linken ventralen Pancreas vom caudalen Lebergang aufgenommen. Wie sich aus dem geschilderten Zustand die Verhältnisse beim erwachsenen Tier ableiten, konnte ich nicht ver-

folgen. Nach Gadow sollen beim Papagei zwischen den beiden Lebergängen zwei Pancreasgänge münden. Leider ist nicht angegeben — und war auch sonst nicht zu ermitteln, in welchem Verhältnis diese zwei Gänge zu den drei embryonalen stehen.

Uropoëtischer Apparat.

Von dem Auftreten des uropoëtischen Apparates findet sich die erste Notiz in Tabelle 7. Der Embryo hat 8 Urwirbel. Der jüngste Hühnerembryo mit entsprechender Anlage hatte ihrer 9.

Die ersten Urnierenglomeruli wurden bei einem Papagei (22) mit 36, bei einem Huhn mit 34 Urwirbeln festgestellt.

Die Tabelle 22 enthält die Bemerkung, dass der Wolff'sche Gang das Epithel der Cloake erreicht hat, die Tabelle 23, dass er frei in die Cloake mündet. Die beiden Embryonen hatten 36 resp. 37 Urwirbel. Solche Zahlen wurden auch bei Hühnerembryonen mit gleichem Entwicklungsgrad des uropoëtischen Apparates ermittelt.

Die Nierenknospe fand sich zuerst bei dem Papageiembryo in Tabelle 24 mit ca. 48, bei einem Hühnerembryo mit 49 Urwirbeln.

In der Entwicklung des uropoëtischen Apparates herrscht also zwischen Huhn und Papagei eine weitgehende Uebereinstimmung.

Die Müller'schen Gänge

beginnen sich bei Embryonen beider Arten mit ca. 50 Urwirbeln (am 5. Tage) zu schliessen.

Die Keimdrüsen

bilden sich und differenzieren sich zu Hoden und Ovarien in der nämlichen Weise und annähernd zu gleicher Zeit wie beim Huhn.

Gefässsystem.

Die Entwicklung des Gefässsystemes bietet beim Papagei verglichen mit derjenigen beim Huhn keine Besonderheiten dar. Es braucht daher nur auf das in den Tabellen Gesagte verwiesen zu werden.

Milz.

Litteratur:

Tonkoff, W. Die Entwicklung der Milz bei den Amnioten. Arch. f. mikr. Anat. Bd. LVI, 1900.

Die Milz findet sich bei Papageien- und Hühnerembryonen übereinstimmend in erster Anlage am 5. Tage der Bebrütung. Die Embryonen beider Arten haben ca. 48 Urwirbel. Die weitere Entwicklung des Organs ist ebenfalls die gleiche. Dass für dieselbe das dorsale Pancreas nicht im Geringsten in Betracht kommt, liess sich mit aller Bestimmtheit erkennen. Bei den in Tabelle 29 f. beschriebenen Embryonen ist das dorsale Pancreas durch eine scharf contourierte Mesodermschicht gegen die Umgebung, speziell gegen die Milzanlage förmlich abgekapselt.

Integument.

Die ersten Federanlagen erkennt man beim Huhn am 6., beim Papagei erst am 8. Tage.

Zähne und Papillen des Schnabels.

Litteratur:

Cuvier, Analyse des travaux de l'acad. des sc. pendant l'année 1821 (Bericht über eine Mitteilung E. Geoffroy St. Hilaire's.

Blanchard, Observations sur le systeme dentaire chez les oiseaux. C. R. Acad. sc. T. 50, 1860.

Fraisse, P. Ueber Zähne bei Vögeln. Verh. phys.-med. Gesellschaft, Würzburg 1880.

Braun, l. c. S. 178—180.

Gardiner, E. G. Beiträge zur Kenntnis des Epitrichiums und der Bildung des Vogelschnabels. Diss. Leipzig 1884 und Arch. für mikr. Anat. Bd. 24, 1884.

Röse, C. Ueber die Zahnleiste und die Eischwiele der Sauropsiden. Anat. Anz. VII, 1892.

Bei Embryonen vom 7. Tage bemerkt man im Ober- und Unterschnabel eine rinnenförmige Einsenkung; das Epithel ist im Bereich derselben deutlich verdickt. Röse, welcher die gleiche Bildung bei Embryonen von Sterna beschrieb, sieht dieselbe als Zahnleiste an. Er stellte ferner fest, dass dieselbe sich nicht weiter differenziert.

Bei Papageienembryonen lassen sich an späteren Tagen der Bebrütung keinerlei weitere Differenzierungsvorgänge bezüglich der Zahnleiste erkennen; am 12. ist sie sogar weniger ausgeprägt als am 7. Tage. Hierin darf man wohl eine Bestätigung

für Röse's Ansicht erblicken, dass bei den Vögeln das Gebiss sich in Form der »Zahnleiste« anlegt, diese aber einer baldigen Rückbildung verfällt.

Wie bereits Fraisse und Braun betonen und fernerhin Gardiner und Röse bestätigen, haben die eigentümlichen, papillenartigen Erhebungen am Schnabel der Embryonen verschiedener Vogelarten mit Zahnanlagen nichts zu thun, wie ältere Autoren solches fälschlich angenommen haben. Ich fand diese Papillen bei Embryonen vom 8. Tage an. Den hierauf bezüglichen Angaben Braun's habe ich nichts hinzuzufügen.

Grössenverhältnisse.

Da exacte Messungen nicht vorgenommen wurden, so beschränke ich mich auf die Angabe einiger Beobachtungen.

Der Unterschied in der Grösse, welcher zwischen dem ausgewachsenen Papagei und Huhn besteht, zeigt sich schon in früher embryonaler Zeit. Am ersten Tage und in der ersten Hälfte des zweiten Tages der Bebrütung findet man, dass die Papageienembryonen zumeist kleiner, manchmal allerdings auch grösser sind als Hühnerembryonen der entsprechenden Stadien. Doch schon gegen Ende des 2. Bebrütungstages fällt ein Vergleich der Grösse entschieden zu Gunsten des Huhnes aus. Bei etwas älteren Exemplaren sind die Unterschiede schon so beträchtlich, dass sie sofort ins Auge fallen und werden mit jedem Tage der Bebrütung grösser. Ein Papageienembryo vom 7. Tage ist kaum so gross wie der Kopf eines gleich alten Hühnerembryos. Hühnerembryonen vom 8. bis 12. Tage haben etwa die $1^1/_2$- bis 2fache Grösse gleich alter Papageienembryonen. Der älteste der

untersuchten Papageienembryonen hat ungefähr dieselbe »grösste Länge« wie der Hühnerembryo, welcher in Fig. 32 der »Normentafel« abgebildet ist. Ersterer wurde am 12., letzterer dagegen am 8. Tage der Bebrütung dem Ei entnommen.

Wie die Grössenunterschiede sich auf die einzelnen Körperregionen und Organe verteilen, wurde nicht genauer untersucht, da es weniger darauf ankam, das Volumen als den Entwicklungsgrad der Organe festzustellen. Hier sei nur nochmals auf die zwei bereits erwähnten Erscheinungen hingewiesen, zu deren Wahrnehmung es keiner besonderen Messungen bedarf. Das Auge ist beim Papagei sehr viel kleiner als beim Huhn. Dagegen zeigt bei ersterem das Vorderhirn eine relativ viel stärkere Entwicklung.

Fassen wir die Ergebnisse des Vergleichs zwischen Papagei und Huhn zusammen, so finden wir in der Entwicklung fast aller Organsysteme gewisse Unterschiede. Teils sind dieselben nur von geringer Bedeutung, teils dagegen höchst auffallend und von erheblichem, vergleichend-embryologischem Interesse. Hier seien genannt das Vorhandensein eines ausgeprägten Canalis neurentericus, die eigentümliche Anlage des Ductus endolymphaticus, die bilaterale Leberanlage, die Entwicklung des Pancreas. Trotz dieser und zahlreicher sonstiger Differenzen muss man dennoch sagen, dass in den Grundzügen die Entwicklung beider verglichenen Arten parallel geht und dass auch bezüglich des Entwicklungsgrades der Organe in den verschiedenen Stadien beide Arten sich nicht sehr weit von einander entfernen.

Tabellen.

Bez.	Maasse	Alter	Körperform	Primitivstreif	Urwirbel	Chorda	Nervensystem	Auge	Ohr	Nase
1. S. N. 571.	Gr. L. 1,15 mm			Der Primitivstreif durchsetzt den grössten Teil der Area pellucida. Länge ca. 1100 μ		Kopffortsatz wird eben kenntlich.				
2. S. N. 572.	Gr. L. 1,4 mm	1. Tag		Länge ca. 1000 μ		Kopffortsatz ca 350 μ lang, mit dem Entoderm und seitlichen Mesoderm in Verbindung.	Noch nicht angelegt.			
3. S. N. 573.	Gr. L. 1,6 mm	1. Tag		Länge nahezu 1100 μ	Noch keine Urwirbel	Kopffortsatz mit Entoderm und seitlichem Mesoderm in Verbindung.	Noch nicht angelegt.			
4. S. N. 574.	Gr. L. 1,9 mm	Anfang des 2. Tages		Der Primitivstreif nimmt die Hälfte der Area pellucida ein, Länge ca. 1100 μ	Noch keine Urwirbel	Die Chorda cranial mit dem Entoderm in Zusammenhang.	Seichte Medullarrinne. Flache Medullarfalten.			

Hypophyse	Mund	Verdauungstractus, Leber und Pankreas	Kiementaschen Thyreoïdea Thymus Trachea u. Lungen	Urogenitalsystem	Herz und Gefässe	Integument	Skelet	Extremitäten	Amnion	Allantois	Bemerkungen
					Noch keine Blutanlagen.						Sublimat-Eisessig; Chromessigsäure. Boraxkarmin. 10 μ
					Noch keine Blutanlagen.						Sublimat-Eisessig; Chromessigsäure. Boraxkarmin. 10 μ
					Noch keine Blutanlagen.						Sublimat-Eisessig; Chromessigsäure. Boraxkarmin. 10 μ
					Blutanlagen.						Sublimat-Eisessig; Chromessigsäure. Boraxkarmin. 10 μ

Bez.	Maasse	Alter	Körperform	Primitivstreif	Urwirbel	Chorda	Nervensystem	Auge	Ohr	Nase
5. S. N. 575.	Gr. L. 2.75 mm	Anfang des 2. Tages	Das Kopfende beginnt sich abzuheben.	900 bis 1000 μ lang.	5(−6) Urwirbel. Keine Urwirbelhöhlen.	Das craniale Ende steht mit dem Entoderm in Zusammenhang.	Vorderer Neuroporus offen. Auch weiterhin liegen die Medullarfalten einander nur an, ohne organisch verschmolzen zu sein. Noch keine Spinalganglien.			
6. S. N. 576.	Gr. L. 3,45 mm	2. Tag	Das vordere Ende 430 μ weit abgehoben.	Länge 1300 μ.	7 Urwirbel, dahinter die schwache Anlage eines 8. Die Höhlen des 2. bis 5. Urwirbels communicieren mit dem Coelom.	Das craniale Ende auf einigen Schnitten mit dem Entoderm noch in Zusammenhang.	Vorderer Neuroporus offen. Die Medullarfalten sind noch nirgends verschmolzen. Am Boden der Medullarrinne ein (nur streckenweise vollkommener) medianer Spalt. Anlagen der Spinalganglien.	Primäre Augenblasen.		

Hypophyse	Mund	Verdauungstractus, Leber und Pankreas	Kiementaschen Thyreoïdea Thymus Trachea u. Lungen	Urogenitalsystem	Herz und Gefässe	Integument	Skelet	Extremitäten	Amnion	Allantois	Bemerkungen
		Vordere Darmbucht 150 μ.			Primitivste Herzanlage: Rechts eine Vorbuchtung der Splanchnopleura nach dem Coelom. Beiderseits spärliche Endothelzellen. Erste Gefässanlagen. Blutinseln.						Sublimat-Eisessig; Chromessigsäure. Boraxkarmin. 10 μ.
		Vordere Darmbucht 490 μ.		Keine deutliche Anlage der Wolffschen Gänge.	Beiderseits ein Vorsprung der Splanchnopleura nach dem Coelom. Die reichlicher vorhandenen Endothelzellen beginnen jederseits ein Säckchen zu formieren.						Sublimat-Eisessig; Chromessigsäure. Boraxkarmin. 10 μ.

Bez.	Maasse	Alter	Körperform	Primitivstreif	Urwirbel	Chorda	Nervensystem	Auge	Ohr	Nase
7. S. N. 577.	Gr. L. 3,15 mm	2. Tag.	Vorderes Ende 350 μ weit abgehoben.	Länge ca. 350 μ	8 Urwirbel. Die Höhlen des 2. bis 5. Urwirbels, weniger deutlich die des 6., communicieren mit dem Coelom.	Das vordere Chorda-Ende ist frei.	Vorderer Neuroporus geschlossen. Medullarrohr auf 62 Schnitten zu 10 μ geschlossen. Spinalnerven.	Primäre Augenblasen.		
8. S. N. 578.	Gr. L. 3,25 mm	2. Tag.	Vorderes Körperende auf 300 μ abgehoben.	Länge ca. 450 μ	10—11 Urwirbel. Die Höhlen des 2. bis 6. Urwirbels communicieren mit dem Coelom.	Das vordere Ende mit dem Entoderm in Zusammenhang.	Vorderer Neuroporus eben geschlossen. Medullarrohr bis zu den Ohrgrübchen sowie caudalwärts vom 8. Urwirbel ca. 300 μ weit geschlossen. Canalis neurentericus angelegt in Form eines Spaltes am Boden der Medullarrinne, welcher noch ein Stück weit in die Chorda eindringt. — Ganglien des 5. u. 8. Hirnnerven.	Primäre Augenblasen.	Ganz flache Vertiefung des verdickten Ectoderms.	

Hypophyse	Mund	Verdauungstractus, Leber und Pankreas	Kiementaschen Thyreoïdea Thymus Trachea u. Lungen	Urogenitalsystem	Herz und Gefässe	Integument	Skelet	Extremitäten	Amnion	Allantois	Bemerkungen
		Vordere Darmbucht 500 μ.		Der Wolffsche Gang ist beiderseits caudal vom 8. Urwirbel kenntlich.	Die beiden Endothelsäckchen im Begriff sich zu vereinigen.						Sublimat-Eisessig; Chromessigsäure. Boraxkarmin. 10 μ.
		Vordere Darmbucht 600 μ.		Die Wolffschen Gänge reichen vom 8. bis über den 11. Urwirbel hinaus.	Die Endothelsäckchen im Begriff zu verschmelzen. Paarige Aorten, bis über den letzten Urwirbel hinaus zu verfolgen. Venae omphalomesentericae.						Sublimat-Eisessig; Chromessigsäure. Boraxkarmin. 10 μ.

Bez.	Maasse	Alter	Körperform	Primitivstreif	Urwirbel	Chorda	Nervensystem	Auge	Ohr	Nase
9. S. N 579.	Gr. L. 3,4 mm	2. Tag.	Vorderes Ende auf 410 μ abgehoben.	Länge gegen 400 μ.	10—11 Urwirbel. Communication der Höhlen des 2. bis 6. Urwirbels mit dem Coelom.	Vorn mit dem Entoderm in Verbindung.	Vorderer Neuroporus eben geschlossen. Medullarfalten auf 850 μ vereinigt. Caudal ein Spalt am Boden der Medullarrinne, welcher tief in die Chorda eindringt. — Ganglien des 5. u. 8. Hirnnerven	Primäre Augenblasen.	Flache Ohrgruben.	
10. S. N. 580.	Gr. L. 3,6 mm	Ende des 2. Tages.	Vorderes Ende ca. 450 μ abgehoben.	Länge 700 bis 800 μ.	10—11 Urwirbel. Die Communication der Urwirbelhöhlen mit dem Coelom ist deutlich im 2. bis 4., weniger deutlich im 5. u. 6. Urwirbel.	Vorn mit dem Entoderm in Verbindung.	Vorderer Neuroporus eben geschlossen. Medullarrohr auf ca. 2000 μ geschlossen oder im Verschluss begriffen. Caudal der Boden der Medullarrinne sehr verdünnt u. auf einigen Schnitten durchbrochen. Der Spalt dringt jedoch nicht in die Chorda ein.	Primäre Augenblasen.	Flache Ohrgruben.	

Hypophyse	Mund	Verdauungstractus, Leber und Pankreas	Kiementaschen Thyreoïdea Thymus Trachea u. Lungen	Urogenitalsystem	Herz und Gefässe	Integument	Skelet	Extremitäten	Amnion	Allantois	Bemerkungen
		Vordere Darmbucht 710 μ.		Die Wolffschen Gänge reichen vom Beginn des 9. Urwirbels bis über die Urwirbelregion hinaus.	Die Endothelsäckchen verschmolzen. Paarige Aorten. Venae omphalomesentericae. In den Gefässen spärliche Blutkörperchen.				Die vordere Amnionfalte beginnt sich zu erheben.		Sublimat-Eisessig; Chromessigsäure. Boraxkarmin. 10 μ.
		Vordere Darmbucht 800 μ.		Die Wolffschen Gänge beginnen in der Höhe des 8. Urwirbels.	Die Endothelsäckchen haben sich eben vereinigt. In den Gefässen ziemlich reichlich Blutkörperchen.				Die Amnionfalte beginnt sich zu erheben.		Sublimat-Eisessig; Chromessigsäure. Boraxkarmin. 10 μ.

Bez.	Maasse	Alter	Körperform	Primitivstreif	Urwirbel	Chorda	Nervensystem	Auge	Ohr	Nase
11. S. N. 581.	Gr. L 3,5 mm	2. Tag.	Vorderes Ende ca. 300 μ abgehoben.	Primitivstreif in Rückbildung. (ca. 350 μ.)	10—11 Urwirbel. Die Höhlen des 3. bis 5. Urwirbels communicieren mit dem Coelom durch einen engen Spalt.	Vorderes Ende frei.	Vorderer Neuroporus geschlossen. Das Medullarrohr in seiner ganzen Länge geschlossen oder im Begriff sich zu schliessen. Caudal ein klaffender Spalt am Boden des Medullarrohrs, welcher in die Chorda eindringt.	Primäre Augenblasen.	Flache Ohrgruben.	
12. S. N. 582.	Gr. L. ca. 4 mm			Länge ca. 300 μ.	12—13 Urwirbel. Communication der Urwirbelhöhlen mit dem Coelom im Bereich des 2.—4. Urwirbels.	Chorda cranial mit dem Entoderm nicht mehr verbunden.	Vorderer Neuroporus geschlossen. Medullarrohr caudal noch nicht ganz geschlossen. Caudal klaffender Spalt im Boden des Medullarrohrs, welcher in die Chorda eindringt.	Primäre Augenblasen.	Ohrgruben etwas vertieft.	

Hypophyse	Mund	Verdauungstractus, Leber und Pankreas	Kiementaschen Thyreoïdea Thymus Trachea u. Lungen	Urogenitalsystem	Herz und Gefässe	Integument	Skelet	Extremitäten	Amnion	Allantois	Bemerkungen
		Vordere Darmbucht 670 μ.		Die Wolffschen Gänge beginnen mit dem 8. Urwirbel und reichen über die Urwirbelregion hinaus.	Herz einfach. Blutkörperchen noch spärlich.				Die vordere Amnionfalte bedeckt den Embryo auf den 4.—5. ersten Schnitten.		Sublimat-Eisessig; Chromessigsäure. Boraxkarmin. 10 μ.
		Vordere Darmbucht 700 μ.	1 Kiementasche angelegt.	Wolffsche Gänge beginnen in der Höhe des 8. Urwirbels.	Herz leicht S förmig gekrümmt. Blutkörperchen spärlich. Aorten paarig.				Das Amnion beginnt sich über den Kopf zu erheben.		Sublimat-Eisessig; Chromessigsäure. Boraxkarmin. 10 μ.

Bez.	Maasse	Alter	Körperform	Primitivstreif	Urwirbel	Chorda	Nervensystem	Auge	Ohr	Nase
13. S. N. 583.	Gr. L. 3,75 mm	2. Tag.		Länge ca. 400 μ.	14 Urwirbel. Die Höhlen des 3. bis 5. Urwirbels stehen mit dem Coelom in Verbindung.	Chorda vom Entoderm isoliert.	Medullarrohr bis auf ca. 200 μ geschlossen. Caudal ist der Boden des Medullarrohrs gespalten. Der Spalt dringt tief in die Chorda ein.	Primäre Augenblasen.	Ohrgruben etwas vertieft.	
14. S. N. 584.	Gr. L. 3,75 mm	Ende des 2. Tages.	Das vordere Ende beginnt sich zu drehen.	Länge ca. 250 μ.	15—16 Urwirbel. Die Höhlen des 4. und 5. Urwirbels communicieren mit dem Coelom.		Das caudale Ende des Medullarrohrs noch nicht völlig geschlossen. Canalis neurentericus noch nicht durchgängig.	Primäre Augenblasen. Deutliche Kopfhöhlen.	Weit offne Ohrgruben.	

Hypophyse	Mund	Verdauungstractus. Leber und Pankreas	Kiementaschen Thyreoïdea Thymus Trachea u. Lungen	Urogenitalsystem	Herz und Gefässe	Integument	Skelet	Extremitäten	Amnion	Allantois	Bemerkungen
	Mundbucht.	Vordere Darmbucht 690 μ.	1 Kiementasche angelegt.	Die Wolffschen Gänge reichen vom 8. Urwirbel bis über die Urwirbelregion hinaus.	Leichte S förmige Biegung des Herzens. Paarige Aorten.				Das Amnion legt sich sichelförmig über den Kopf.		Sublimat-Eisessig; Chromessigsäure. Boraxkarmin. 10 μ.
	Mundbucht.	Vordere Darmbucht 710 μ.	1 Kiementasche.		Herz S förmig gekrümmt. Aorten paarig.				Das Amnion überzieht sichelförmig den Kopf bis über die Augenblasen.		Sublimat-Eisessig; Chromessigsäure. Boraxkarmin. 10 μ.

Bez.	Maasse	Alter	Körperform	Primitivstreif	Urwirbel	Chorda	Nervensystem	Auge	Ohr	Nase
15. S. N. 585.	Gr. L. 4,6 mm	58 Std.	Kopf auf die Seite gedreht. Noch keine Schwanzknospe.	Nur noch geringer Rest vorhanden.	23 Urwirbel.		Medullarrohr geschlossen. Canalis neurentericus noch nicht durchgängig. Neuromeren eben kenntlich.	Frühes Stadium der secundären Augenblase: Ectoderm verdickt (Linsenanlage); Augenblase etwas eingetrieben. Deutliche Kopfhöhlen.	Ohrgruben tief eingezogen.	

Hypophyse	Mund	Verdauungstractus, Leber und Pankreas	Kiementaschen Thyreoïdea Thymus Trachea u. Lungen	Urogenitalsystem	Herz und Gefässe	Integument	Skelet	Extremitäten	Amnion	Allantois	Bemerkungen
Hypophysentasche.	Mundbucht. Rachenhaut intact.	Vordere Darmbucht 720 μ. Enddarm in Form einer tiefen Rinne angelegt. — Die Leberanlage bilateral symmetrisch, nimmt von der Darmrinne ihren Ursprung. Beide Hälften sind solide Zellmassen und erscheinen cranialwärts zu einer median gelegenen Masse vereinigt.	Die 1. und 2. Kiementasche erreichen das Ectoderm. Die 3. angelegt.		Das Herz ein S förmiger Schlauch 2 Arterienbogen. Aorten bis zum 10. Urwirbel verschmolzen.			Ganz flache leistenartige Erhebungen.	Amnion reicht bis zum 14. Urwirbel.	Etwas primitiver als Fig. 1 Gasser's.*)	

*) Gasser, E. Beiträge zur Entwicklungsgeschichte der Allantois, der Müller'schen Gänge und des Afters. Habil.-Schrift für die med. Facultät zu Marburg. Frankfurt a. M. 1874.

Bez.	Maasse	Alter	Körperform	Primitivstreif	Urwirbel	Chorda	Nervensystem	Auge	Ohr	Nase
16. S. N. 586.	Gr. L. gegen 4 mm	3. Tag.	Kopfende auf die Seite gedreht. Nackenbeuge. Schwanzknospe auf 2 Schnitten frei.	Noch ca. 170 μ lang.	25—26 Urwirbel. Die Communication zwischen Urwirbelhöhlen und Coelom aufgehoben.		Medullarrohr geschlossen. Neuromeren. Dach des 4. Ventrikels verdünnt. Canalis neurentericus eben durchgängig.	Secundäre Augenblasen. Flache Linsengrube. Weiter Augenstiel. Deutliche Kopfhöhlen.	Tiefe Ohrgruben.	Flach. Riechfeld.

Hypophyse	Mund	Verdauungstractus, Leber und Pankreas	Kiementaschen Thyreoïdea Thymus Trachea u. Lungen	Urogenitalsystem	Herz und Gefässe	Integument	Skelet	Extremitäten	Amnion	Allantois	Bemerkungen
Hypophysentasche.	Rachenhaut intact.	Leberanlage bilateralsymmetrisch, geht grösstenteils vom geschlossenen Darmrohr aus. Beide Hälften massiv, cranialwärts zu einer Masse vereinigt. Diese läuft in zwei cranialwärts gerichtete Sprosse aus, deren einer dorsal, der andere ventral vom Sinus venosus liegt (cranialer und caudaler Lebergang).	1. u. 2. Kiementasche erreichen das Ectoderm, die 3. noch nicht. Mediane Thyreoideaanlage als Ausbuchtung der vorderen Pharynxwand angelegt.	Die Wolffschen Gänge besitzen streckenweise ein Lumen. Vornierenglomeruli.	Herz S förmig. 3 Arterienbogen. Aorten bis zum 8. Urwirbel verschmolzen.			Flache Erhebungen.	Amnion reicht bis zum 15. Urwirbel.	Wie Gasser's Fig. 2.	Sublimat-Eisessig; Chromessigsäure. Boraxkarmin. 10 μ.

Bez.	Maasse	Alter	Körperform	Primitivstreif	Urwirbel	Chorda	Nervensystem	Auge	Ohr	Nase
17. S. N. 587.	Gr. L. 4,5 mm	3. Tag.	Nackenbeuge. Schwanzknospe auf 8—9 Schnitten frei.	Spuren noch vorhanden.	25—26 Urwirbel.		Medullarrohr auf 10 Schnitten noch nicht geschlossen. Neuromeren. Dach des 4. Ventrikels verdünnt. Canalis neurentericus nicht durchgängig.	Linsenbläschen offen.	Ohrblase noch auf 4 Schnitten offen.	Ganz flache Riechgruben.
18. S. N 588.	Gr. L. 6 mm	3. Tag.	Nackenbeuge. Schwanzknospe auf 23 Schnitten frei.		28—29 Urwirbel.		Medullarrohr geschlossen. Neuromeren. Dach des 4. Ventrikels verdünnt. Noch keine Epiphyse. N. III eben angelegt. Canalis neurentericus auf 5 Schnitten durchgängig.	Linsenblase noch auf 3 Schnitten offen. Hintere Linsenwand stark verdickt. Deutliche Kopfhöhlen.	Ohrblase noch auf 2 Schnitten offen.	Flache Riechgruben.

Hypophyse	Mund	Verdauungstractus, Leber und Pankreas	Kiementaschen Thyreoïdea Thymus Trachea u. Lungen	Urogenitalsystem	Herz und Gefässe	Integument	Skelet	Extremitäten	Amnion	Allantois	Bemerkungen
Hypophysentasche.	Rachenhaut noch nicht gerissen.	Magen noch nicht kenntlich. Hintere Darmbucht 220 μ. In die freie Schwanzknospe reicht der Darm nicht hinein. Leberanlage rechts noch mit der Darmrinne in Zusammenhang. Der craniale Gang stark in die Länge gewachsen.	1., 2., 3. Kiementasche erreichen das Ectoderm, die 4. noch nicht. Thyreoidea mediana noch nicht geschlossen. Erstes Auftreten der Bronchialknospen.	Die Wolff'schen Gänge teilweise hohl. Vornierenglomeruli.	Herz S förmig. 3 Arterienbogen. Aorten bis zum 10. Urwirbel verschmolzen.			Als flache Erhebungen eben kenntlich.	Amnion reicht bis zum 16. Urwirbel.	Die Allantois eine caudalwärts gerichtete Ausbuchtung der hinteren Darmbucht.	Sublimat-Eisessig; Chromessigsäure. Boraxkarmin. 10 μ.
Hypophysentasche.	Rachenhaut intact.	Noch keine Magenanlage. Hintere Darmbucht 430 μ. Leberanlage mit der Darmrinne an ihrer Verschlussstelle noch in Verbindung. Die Verbindung mit dem Darmrohr ist massiv.	1. u. 2. Kiementaschen durchgängig, die 3. erreichen das Ectoderm, die 4. nicht. Mediane Thyreoidea noch offen. Trachealrinne. Bronchialknospen.	Die Wolff'schen Gänge sind fast durchweg hohl, beginnen am 9. Urwirbel u. reichen in die Gegend d. hinteren Darmbucht hinein.	Herz S förmig. 3 Arterienbogen. Aorten bis zum 16. Urwirbel vereinigt.			Flache Erhebungen.	Amnion reicht bis zum 19. Urwirbel.	Tiefe, ventrale Allantoisbucht, ähnlich Gasser's Fig. 4.	Formol. Boraxkarmin. 10 μ.

Bez.	Maasse	Alter	Körperform	Primitivstreif	Urwirbel	Chorda	Nervensystem	Auge	Ohr	Nase
19 S. N. 589.	Gr. L. 4,5 mm	3. Tag.	Starke Nackenbeuge. Schwanzknospe auf 18 Schnitten frei.		28—29 Urwirbel.		Neuromeren. Dach des 4. Ventrikels verdünnt. Hemisphären noch nicht kenntlich. Noch keine Epiphyse. Canalis neurentericus auf 2—3 Schnitten durchgängig.	Linsenblase noch auf 3 Schnitten offen.	Ohrblase noch auf 3 Schnitten offen.	Flache Riechgruben.

Hypophyse	Mund	Verdauungstractus, Leber und Pankreas	Kiementaschen Thyreoïdea Thymus Trachea u. Lungen	Urogenitalsystem	Herz und Gefässe	Integument	Skelet	Extremitäten	Amnion	Allantois	Bemerkungen
Hypophysentasche.	Rachenhaut im Reissen.	Magen noch nicht erkennbar. Hintere Darmbucht ca. 550 μ, reicht in die freie Schwanzknospe hinein. Leberanlage rechts noch in Verbindung mit der Darmrinne, besitzt kein Lumen Beide Lebergänge wachsen in cranialer Richtung stark in die Länge, besonders der craniale.	1. u 2. Kiementasche durchgängig, die 3. erreicht das Ectoderm, die 4. nicht. Trachealrinne. Bronchialknospen.	Die Wolff'schen Gänge sind fast durchweg hohl, reichen vom 10. Urwirbel bis in die Gegend der hinteren Darmbucht.	Herz Sförmig. 3 Arterienbogen. Aorten bis zum 16. Urwirbel vereinigt.			Flache Wülste.	Amnion reicht bis zum 23. Urwirbel.	Ventrale, etwas caudalwärts gerichtete Allantoisbucht, entsprechend Gasser's Fig. 5.	Sublimat-Eisessig; Chromessigsäure. Boraxkarmin. 10 μ.

Bez.	Maasse	Alter	Körperform	Primitivstreif	Urwirbel	Chorda	Nervensystem	Auge	Ohr	Nase
20. S. N. 590.	Gr. L. 4,7 mm	3. Tag.	Starke Nackenbeuge. Schwanzknospe auf 18 Schnitten frei.		30—31 Urwirbel.		Neuromeren. Hemisphären noch nicht kenntlich. Noch keine Epiphyse. Nervöse Fasersubstanz noch nicht erkennbar. Canalis neurentericus auf 2—3 Schnitten durchgängig.	Linsenblase im Verschluss begriffen. Offener Augenstiel.	Ohrblase geschlossen, aber mit dem Ectoderm noch auf 4 Schnitten in Zusammenhang. Ductus endolymphaticus noch nicht angelegt.	Riechgruben.
21. S. N. 591.	Steiss-nackenlänge 3,5 mm. Stirnscheitellänge 1,9 mm.	3. Tag.	Stark ausgesprochene Nackenbeuge. Schwanzknospe auf 27 Schnitten frei.		34 Urwirbel.		Neuromeren nicht mehr scharf ausgeprägt. Hemisphären angedeutet. Erste Anlage der Epiphyse. Erstes Erscheinen von weisser Substanz am Gehirn. Canalis neurentericus nicht durchgängig.	Linsenbläschen abgeschlossen, aber mit dem Ectoderm noch auf 4 Schnitten in Zusammenhang.	Die Verschlussstelle des Ohrbläschens eben noch mit dem Ectoderm verbunden. Dorsal von dieser Stelle Anlage des Ductus endolymphaticus.	Ziemlich tiefe Riechgruben.

Hypophyse	Mund	Verdauungstractus. Leber und Pankreas	Kiementaschen Thyreoïdea Thymus Trachea u. Lungen	Urogenitalsystem	Herz und Gefässe	Integument	Skelet	Extremitäten	Amnion	Allantois	Bemerkungen
Hypophysentasche.	Rachenhaut im Reissen.	Magenanlage eben kenntlich. Hintere Darmbucht 470 μ, erstreckt sich in die freie Schwanzknospe hinein. Leberanlage geht vom geschlossenen Darm aus. Pankreas noch nicht angelegt.	1. Kiementasche durchgängig, die 2. und 3. Kiementasche erreichen das Ectoderm, die vierte kommt dem Ectoderm nahe. Trachealrinne. Bronchialknospen.	Die Wolffschen Gänge noch nicht durchweg hohl. Sie reichen bis zum Beginn der hinteren Darmbucht.	3 Arterienbogen ausgebildet, der 4. im Entstehen. Aorten bis zum 18. Urwirbel verschmolzen.			Flache Wülste.	Amnion reicht bis zum 28. Urwirbel. Das Schwanzende ist unbedeckt.	Tiefe, ventrale Allantoisbucht, wie in Gasser's Fig. 6.	Sublimat-Eisessig; Chromessigsäure. Boraxkarmin. 10 μ.
Hypophysentasche.	Rachenhaut im Reissen.	Deutliche Magenanlage. Die hintere Darmbucht ist da, wo sie in den Schwanzdarm übergeht, sehr verengert, aber noch durchgängig. Leberanlage geht vom geschlossenen Darm aus und ist stark vascularisiert. Die 3 Pankreasanlagen.	1. Kiementasche durchgängig, 2., 3. u. 4. erreichen das Ectoderm. Thyreoïdea mediana noch offen. Ganz kurze Trachea. Bronchialknospen.	Die Wolffschen Gänge münden in die Cloake. Noch keine Urnierenglomeruli. Keimepithel	Venenklappen. Septum atriorum in erster Anlage. Der 4. Arterienbogen noch schwach. Aorten bis zum 26. Urwirbel verschmolzen.			Die Extremitäten wenig scharf abgesetzte, wulstartige Erhebungen.	Auf den 5—6 letzten Schnitten noch offen.	Allantois eben noch im Körperbereich.	Sublimat-Eisessig; Chromessigsäure. Boraxkarmin. 10 μ.

Bez.	Maasse	Alter	Körperform	Primitivstreif	Urwirbel	Chorda	Nervensystem	Auge	Ohr	Nase
22. S. N. 592.	Gr. L 4,7 mm	3. Tag.	Starke Nackenbeuge. Schwanzknospe auf 33 Schnitten frei.		36 Urwirbel.		Neuromeren werden undeutlich. Frühe Hemisphärenanlagen. Epiphyse. Nervöse Fasersubstanz am Gehirn noch spärlich. Canalis neurentericus auf 6 Schnitten durchgängig.	Linsenblase abgeschlossen und vom Ectoderm eben isoliert.	Ohrblase auf 2 Schnitten noch offen. Anlage des Ductus endolymphaticus.	Riechgruben vertieft.

Hypophyse	Mund	Verdauungstractus, Leber und Pankreas	Kiementaschen Thyreoïdea Thymus Trachea u. Lungen	Urogenitalsystem	Herz und Gefässe	Integument	Skelet	Extremitäten	Amnion	Allantois	Bemerkungen
	Reste der Rachenhaut.	Der Darmabschnitt zwischen Cloake und Schwanzdarm sehr verengert. Der craniale Lebergang hat auf 5 Schnitten ein deutliches Lumen. Im caudalen Gang die erste Andeutung eines solchen. Dorsales Pankreas. Die ventralen Pankreasanlagen nur schwach angedeutet.	1. u. 2. Kiementasche durchgängig. Die 3. u. 4. erreichen das Ectoderm. Mediane Thyreoidea noch offen. Ganz kurze Trachea.	Die Wolffschen Gänge haben die Cloake erreicht, münden aber noch nicht frei ein. Erste Glomeruli in der Urniere.	Septum atriorum angelegt. Venenklappen. 1. bis 5. Arterienbogen.			Flache Wülste.	Das äusserste Schwanzende (2 Schnitte) vom Amnion noch nicht bedeckt.	Allantois tritt eben aus dem Körperbereich hervor.	Sublimat-Eisessig; Chromessigsäure. Boraxkarmin. 10 μ.

Bez.	Maasse	Alter	Körperform	Primitivstreif	Urwirbel	Chorda	Nervensystem	Auge	Ohr	Nase
23. S. N. 593.	Gr. L. 4,2 mm Stirnscheitellänge 2,2 mm	ca. 4 Tage.	Starke Rückenkrümmung.		37 Urwirbel.		Neuromeren undeutlich. Hemisphärenanlagen. Epiphyse. Nervöse Faserstubstanz bildet im Gehirn und Rückenmark eine dünne Schicht. Graue Vorderhörner des Rückenmarks noch nicht kenntlich. Canalis neurentericus eben noch angedeutet.	Linse vom Ectoderm gänzlich isoliert. Retina noch pigmentlos.	Ohrblasen geschlossen. Die linke steht auf einem Schnitt noch mit dem Ectoderm in Verbindung. Ductus endolymphaticus.	Tiefe, nach innen ausgeweitete Riechgruben.

Hypophyse	Mund	Verdauungstractus, Leber und Pankreas	Kiementaschen Thyreoïdea Thymus Trachea u. Lungen	Urogenitalsystem	Herz und Gefässe	Integument	Skelet	Extremitäten	Amnion	Allantois	Bemerkungen
		Der Schwanzdarm erstreckt sich nur 40 μ in die freie Schwanzknospe hinein. Mit der Cloake ist er durch einen Zellstrang verbunden. Ins Duodenum münden der Reihe nach der craniale Lebergang, das dorsale Pankreas, die beiden ventralen Pankreasanlagen, der caudale Lebergang. In den Lebergängen ist ein Lumen nur angedeutet. Leberanlage stark vascularisiert.	1. u. 2. Kiementasche durchgängig, 3. u. 4. erreichen das Ectoderm. Thyreoidea mediana noch nicht völlig abgeschnürt.	Die Wolffschen Gänge münden in die Cloake. Urnierenglomeruli noch spärlich. Verdicktes Keimepithel.	Septum atriorum in Bildung. 1. Arterienbogen reduciert. 2., 3., 4., 6. gebildet.				Auf 12 Schnitten ist der Verschluss noch nicht erfolgt.	Allantois vorgeschrittener als Gasser's Fig. 8, tritt etwas aus dem Körperbereich hervor.	Sublimat-Eisessig; Chromessigsäure. Boraxkarmin; 10 μ. Noch keine Milzanlage.

Bez.	Maasse	Alter	Körperform	Primitivstreif	Urwirbel	Chorda	Nervensystem	Auge	Ohr	Nase
24. S. N. 594.	Gr. L. = N. L. 4,8mm Stirnscheitellänge 2,3mm	4. Tag.	Starke Krümmung. Stirn berührt fast den Bauch.		Gegen 40 Urwirbel.		Neuromeren nur noch schwach ausgeprägt. Hemisphärenanlagen. Epiphyse. Nervöse Fasersubstanz im Gehirn reichlich, im Rückenmark spärlich vorhanden. Graue Vorderhörner des Rückenmarks. Canalis neurentericus völlig verschwunden. Starke Nervenstämme ziehen nach den Extremitäten hin.	Hohlraum der Linse abgeflacht. Retina pigmentlos.	Ohrblasen vom Ectoderm isoliert. Ductus endolymphaticus. Erste Anlage der Bogengänge.	Tief eingezogene Riechgruben.

Hypophyse	Mund	Verdauungstractus. Leber und Pankreas	Kiementaschen Thyreoïdea Thymus Trachea u. Lungen	Urogenitalsystem	Herz und Gefässe	Integument	Skelet	Extremitäten	Amnion	Allantois	Bemerkungen
		Schwanzdarm ausser Contact mit der Cloake. Darmnabel auf 74 Schnitten getroffen. Ins Duodenum münden der Reihe nach der craniale Lebergang, die ventralen Pankreasanlagen, das dorsale P., in derselben Höhe mit ihm der caudale Lebergang. Die Hauptmasse der Leber nach rechts gelagert. Der craniale Gang besitzt auf 17, der caudale auf 3 Schnitten ein Lumen.	Die 4. Kiementasche erreicht das Ectoderm. Andeutung einer 5. Thyreoidea mediana abgeschnürt, ohne Höhlung. Kurze Trachea.	Glomeruli in der Urniere. Keimepithel verdickt.	Septum atriorum in Bildung. Endothelkissen am Ostium atrioventriculare und im Bulbus arteriosus. 1. Arterienbogen rückgebildet, 2. stark reduciert, 3, 4. u. 6. gut ausgebildet. Arteria pulmonalis.				Amnion geschlossen.	Freie Blase ausserhalb des Körperbereichs.	Sublimat-Eisessig; Chromessigsäure. Boraxkarmin; Orange G. 10 *u*. Noch keine sichere Milzanlage.

Bez.	Maasse	Alter	Körperform	Primitivstreif	Urwirbel	Chorda	Nervensystem	Auge	Ohr	Nase
25. S. N. 595.	Gr. L. = N. L. 5,3 mm	5. Tag.	Starke Krümmung des Rückens und des Schwanzendes.		ca. 48 Urwirbel.		Neuromeren eben noch kenntlich. Hemisphären. Epiphyse ein 180 μ langer Schlauch. Paraphyse in erster Anlage. Pyramidenkreuzung. Am Rückenmark Vorder- und Seitenstränge sowie graue Vorderhörner kenntlich. Starke Nervenstämme ziehen zu den Extremitäten.	Lumen der Linse stark reduciert. In der Retina Pigment. Augenstiel mit engem Lumen. Anlagen der Augenmuskeln. Deutliche Kopfhöhlen.	Ductus endolymphaticus. Bogengänge als Ausbuchtungen der Ohrblase angelegt.	Riechgruben tief eingezogen und nach innen sackförmig erweitert.

Hypophyse	Mund	Verdauungstractus, Leber und Pankreas	Kiementaschen Thyreoïdea Thymus Trachea u. Lungen	Urogenitalsystem	Herz und Gefässe	Integument	Skelet	Extremitäten	Amnion	Allantois	Bemerkungen
Die Hypophyse unregelmässig gewuchert. Mit dem Rachen steht sie in offener Verbindung.		Schwanzdarm noch auf 11 Schnitten (zu 15 μ) getroffen, ausser Zusammenhang mit der Cloake. Beide Lebergänge münden dicht hintereinander ins Duodenum. Der craniale nimmt das rechte, der caudale das linke ventrale Pankreas auf. Das dorsale Pankreas mündet mehr caudal getrennt.	Laterale Thyreoidea-Anlagen. Thymus Anlagen der 3. u. 4 Kiementasche. Trachea auf 18 Schnitten (= 270μ) abgeschnürt. Bronchi beginnen sich zu verästeln.	Ureteren auf 16 Schnitten zu 15μ getroffen. Terminal sind sie von dichterem Gewebe umgeben. Verdicktes Keimepithel. Müllersche Gänge in der Höhe des 15. bis 17. Urwirbels in Rinnenform angelegt.	Septum atriorum vollständig. Septum ventriculorum in Bildung. Endothelkissen im Ostium atrioventriculare und im Bulbus arteriosus. 1. u. 2. Arterienbogen rückgebildet. 3., 4. u. 6. Bogen vorhanden. Arteria pulmonalis.			Kurze, ungegliederte Extremitäten.	Amnion geschlossen.		Sublimat-Eisessig; Chromessigsäure. Boraxkarmin. Orange G. 15 μ. Deutliche Milzanlage.

Bez.	Maasse	Alter	Körperform	Primitivstreif	Urwirbel	Chorda	Nervensystem	Auge	Ohr	Nase
26. S. N. 596.	Gr. L. = N. L. 5,5mm	5. Tag.			Gegen 50 Urwirbel.		Epiphyse schlauchförmig. Anlage der Paraphyse. Pyramidenkreuzung. Im Rückenmark Vorderhörner; vordere weisse Commissur, Vorder- und Seitenstränge. Deutliche Intumescentia cervicalis und lumbalis.	Lumen der Linse sehr reduciert. Noch kein Mesoderm zwischen Linse und Ectoderm. Pigment in der Retina sehr reichlich. Nervenfaserschicht noch nicht kenntlich. Augenstiel noch hohl. Anlagen der Augenmuskeln. Deutliche Kopfhöhlen.	Bogengänge angelegt.	Nasenlöcher noch offen.

Hypophyse	Mund	Verdauungstractus. Leber und Pankreas	Kiementaschen Thyreoïdea Thymus Trachea u. Lungen	Urogenitalsystem	Herz und Gefässe	Integument	Skelet	Extremitäten	Amnion	Allantois	Bemerkungen
Hypophyse drüsenartig gewuchert; auf 2 Schnitten mit dem Rachen in offener Verbindung.		Schwanzdarm nicht mehr vorhanden. Beide Lebergänge münden dicht hinter einander ins Duodenum. Der craniale nimmt das rechte, der caudale das linke ventrale Pankreas auf. Das dorsale Pankreas mündet mehr caudal getrennt.	Mediane Thyreoïdea zweilappig. Laterale Thyreoïdeae. Thymusanlagen der 3. u. 4. Kiementasche noch getrennt. Bronchi verästelt.	Vornierenglomeruli noch vorhanden. In der Urniere reichlich Glomeruli. Kurze Ureteren. Müllersche Gänge als Rinnen angelegt und eine kurze Strecke geschlossen.	Septum atriorum durchbrochen. Septum ventriculorum im Werden. 3., 4., 6. Arterienbogen vorhanden. Arteria pulmonalis.			Ungegliedert.			Sublimat-Eisessig; Chromessigsäure. Boraxkarmin. Orange G. 15 μ. Milzanlage gewinnt scharfe Grenzen.

Bez.	Maasse	Alter	Körperform	Primitivstreif	Urwirbel	Chorda	Nervensystem	Auge	Ohr	Nase
27. S. N. 597.	N. L. 6,6 mm Stirnscheitellänge 3,6 mm	5. Tag.					Die Epiphyse ein 270 μ langer, unverzweigter Schlauch. Paraphysenanlage. Im Rückenmark Vorder- und Hinterhörner. Vorder-, Seiten- und Hinterstränge. Die Hinterhörner sowie die Hinterstränge sind nur im Gebiet der Intumescentia cervicalis und lumbalis ausgeprägt.	Zwischen Linse und Ektoderm noch kein Mesoderm. Nervenfaserschicht der Retina in erster Andeutung. Lumen des Augenstiels stark reduciert. Anlage der Augenmuskeln. Deutliche Kopfhöhlen.	Bogengänge angelegt und von verdichtetem Gewebe umgeben.	Nasenlöcher teilweise verklebt.

Hypophyse	Mund	Verdauungstractus, Leber und Pankreas	Kiementaschen Thyreoïdea Thymus Trachea u. Lungen	Urogenitalsystem	Herz und Gefässe	Integument	Skelet	Extremitäten	Amnion	Allantois	Bemerkungen
Eben noch mit der Rachenhöhle in offener Verbindung.		Schwanzdarm nicht mehr vorhanden. Oesophagus unterhalb des Abgangs der Trachea epithelial verlegt. Der craniale Lebergang nimmt das rechte, der caudale das linke ventrale Pankreas auf. Beide Lebergänge vereinigen sich zu einem kurzen gemeinsamen Gang, welcher ins Duodenum mündet Caudalwärts davon mündet das dorsale Pankreas. Die 3 Pankreasanlagen berühren einander fast.	Mediane Thyreoïdea zweilappig; Laterale Thyreoïdeae. Thymusanlagen der 3. u. 4. Kiementasche im Begriff sich zu vereinigen Bronchi verästelt.	Kurze Ureteren. Müllersche Gänge eine kurze Strecke weit gebildet.	Septum atriorum secundär durchbrochen. Septum ventriculorum in Bildung. 3., 4, 6. Arterienbogen und Arteria pulmonalis vorhanden.		Vorknorpel in der Schädelbasis.	Extremitäten ungegliedert. Auftreten von Vorknorpel.			Sublimat-Eisessig; Chromessigsäure. Boraxkarmin. Orange G. 15 *u.* Milz noch nicht allseitig scharf begrenzt.

Bez.	Maasse	Alter	Körperform	Primitivstreif	Urwirbel	Chorda	Nervensystem	Auge	Ohr	Nase
28. S. N. 598.	N. L. = 6,8 mm Stirnscheitellänge 4,5 mm	5. Tag.					Epiphyse ein über 300 μ langer, unverzweigter Schlauch. Paraphysenanlage. Pyramidenkreuzung. Vorderhörner des Rückenmarks. Hinterhörner eben angedeutet. Vorder-, Seiten- u. Hinterstränge.	Zwischen Linse und Ectoderm noch kein Mesoderm. Nervenfaserschicht der Retina. Im Augenstiel noch ein feines Lumen. Augenmuskeln angelegt. Kopfhöhlen reduciert.	Bogengänge als Taschen der Ohrblase angelegt und in Vorknorpel eingebettet.	Nasenlöcher epithelial verschlossen.
29. S. N. 599.	N. L. 7,6 mm	5. Tag.					Epiphyse ein 375 μ langer Schlauch. Anlage der Paraphyse.	Zwischen Linse und Ectoderm noch kein Mesoderm. Nervenfaserschicht der Retina. Augenstiel nicht mehr ganz durchgängig. Anlage der Augenmuskeln. Kopfhöhlen verschwunden.	Bogengänge angelegt und von Vorknorpel umgeben.	Nasenlöcher verschlossen.

Hypophyse	Mund	Verdauungstractus, Leber und Pankreas	Kiementaschen Thyreoïdea Thymus Trachea u. Lungen	Urogenitalsystem	Herz und Gefässe	Integument	Skelet	Extremitäten	Amnion	Allantois	Bemerkungen
Die Verbindung mit dem Rachen eben noch offen.		Schwanzdarm nicht mehr vorhanden. Oesophagus unterhalb der Abgangsstelle der Trachea verlegt. Die beiden Lebergänge münden getrennt dicht hinter einander ins Duodenum.	Thyreoïdea mediana zweilappig. Laterale Thyreoïdeae. Thymus der 3. u. 4. Kiementasche hängen durch einen feinen Zellstrang zusammen Bronchi verästelt.	Kurze Ureteren. Keimdrüsen an Grösse nicht deutlich verschieden. Müllersche Gänge eine Strecke weit gebildet.	Septum atriorum secundär durchbrochen. Septum ventriculorum noch nicht vollendet. Endothelkissen im Bulbus arteriosus vereinigt.		Schädelbasis vorknorplig.	Extremitäten ungegliedert. Central das Gewebe verdichtet.			Sublimat-Eisessig; Chromessigsäure. Boraxkarmin. Orange G. 15 μ. Milzanlage besitzt scharfe Grenzen.
Die Verbindung mit dem Rachen nicht mehr offen.		Oesophagus eine Strecke weit epithelial verlegt. Die beiden Lebergänge münden getrennt dicht hinter einander ins Duodenum.	Mediane Thyreoïdea zweilappig. Laterale Thyreoïdea rechts volumiöser als links. Thymus der 3. u. 4. Kiementasche vereinigt.	Ureteren terminal von dichterem Gewebe umgeben. Linke Keimdrüse etwas volumiöser. Müllersche Gänge eine grössere Strecke weit gebildet.	Septum atriorum secundär durchbrochen. Septum ventriculorum noch nicht vollständig.		Schädelbasis vorknorplig.	In den Extremitäten eine proximale und eine distale Vorknorpelmasse unterscheidbar.			Sublimat-Eisessig; Chromessigsäure. Boraxkarmin. Orange G. 15 μ. Milz scharf begrenzt und stark vascularisiert.

Bez.	Maasse	Alter	Körperform	Primitivstreif	Urwirbel	Chorda	Nervensystem	Auge	Ohr	Nase
30. S. N. 600.	N. L. 7,6 mm	6. Tag.	Der Embryo beginnt sich zu strecken.				Die Epiphyse ein 360 μ langer, unverzweigter Schlauch.	Hohlraum der Linse bis auf ein Minimum geschwunden. Nervus opticus massiv.	Anlagen der Bogengänge, in Vorknorpel eingebettet.	Nasenlöcher verschlossen.
31. S. N. 601.	N. L. 7,2 mm		Der Embryo beginnt sich zu strecken.				Die Epiphyse ein Schlauch von ca. 400 μ Länge. Paraphyse. Medullarrohr reicht bis zur Schwanzspitze.	Mesoderm zwischen Linse und Ectoderm. Lumen des Nervus opticus noch vorhanden.	Bogengänge angelegt, von Vorknorpel umgeben.	Nasenlöcher verschlossen.

Hypophyse	Mund	Verdauungstractus, Leber und Pankreas	Kiementaschen Thyreoïdea Thymus Trachea u. Lungen	Urogenitalsystem	Herz und Gefässe	Integument	Skelet	Extremitäten	Amnion	Allantois	Bemerkungen
Die Verbindung mit dem Rachen nicht mehr offen.		Oesophagus eine Strecke weit verlegt. Die beiden Lebergänge münden getrennt dicht hinter einander ins Duodenum. Die 3 Pankreasanlagen berühren sich beinahe.	Mediane Thyreoïdea zweilappig. Laterale Thyreoïdea rechts etwas volumiöser Thymus der 3. u. 4. Kiementasche vereinigt.	Ureteren unverzweigt. Linke Keimdrüse deutlich volumiöser. ♀ Müllersche Gänge bleiben von der Cloake noch sehr weit entfernt.	Septum atriorum secundär durchbrochen. Septum ventriculorum erreicht die Endothelkissen am Ostium atrioventriculare. Bulbus arteriosus noch nicht aufgeteilt.			Humerus, Radius und Ulna vorknorplig. Aeusserlich an vorderer u. hinterer Extremität je 3 Strahlen kenntlich.			Sublimat-Eisessig; Chromessigsäure. Boraxkarmin. Orange G. 15 μ. Milz stark vascularisiert.
Die Verbindung mit dem Rachen gänzlich gelöst. (Spuren noch kenntlich.)		Oesophagus eine Strecke weit verlegt. Die beiden Lebergänge münden getrennt dicht hinter einander ins Duodenum. Die 3 Pankreasanlagen berühren sich beinahe.	Mediane Thyreoïdea zweilappig. Rechte laterale Thyreoïdea volumiöser. Thymusanlagen jederseits vereinigt.	Ureteren unverzweigt. Keimdrüsen an Grösse nicht deutlich verschieden. ♂ Müllersche Gänge bleiben weit von der Cloake entfernt.	Septum ventriculorum hat die Endothelkissen am Ostium atrioventriculare erreicht.			Humerus, Radius und Ulna vorknorplig.			Sublimat-Eisessig; Chromessigsäure. Boraxkarmin. Orange G. 15 μ.

Bez.	Maasse	Alter	Körperform	Primitivstreif	Urwirbel	Chorda	Nervensystem	Auge	Ohr	Nase
32. S. N. 602.	N. L 7,2 mm Stirnscheitellänge 4 mm.	7. Tag.	Rückenbeuge gering. Nackenbeuge noch stark.				Epiphyse ein Schlauch von 450 μ Länge. Parahypse. Medullarrohr reicht bis zur Schwanzspitze.	Mesoderm zwischen Linse und Ectoderm. Im Nervus opticus noch Rest des Lumens. Thränennasengang noch nicht angelegt.	Bogengänge scharf gegen die Ohrblase abgesetzt. Anlage der Schnecke.	Mittlere (wahre) Nasenmuschel angelegt.

Hypophyse	Mund	Verdauungstractus. Leber und Pankreas	Kiementaschen Thyreoïdea Thymus Trachea u. Lungen	Urogenitalsystem	Herz und Gefässe	Integument	Skelet	Extremitäten	Amnion	Allantois	Bemerkungen
Berührt noch das Epithel des Rachens.		Oesophagus eine kurze Strecke weit verschlossen, weicht in seinem Verlauf etwas nach rechts ab. Zwei Magenabschnitte unterscheidbar. Die beiden Lebergänge zu einem kurzen Stamme vereinigt. Die drei Pankreasanlagen sind einander bis zur Berührung genähert.		Ureteren unverzweigt. Müllersche Gänge bleiben von der Cloake weit entfernt. Keimdrüsen an Grösse nicht deutlich verschieden. ♂	Septum ventriculorum fast vollendet. Bulbus arteriosus noch nicht ganz aufgeteilt.		Knorpelige Occipitalregion.	Humerus, Radius, Ulna vorknorplig.			Sublimat-Eisessig; Chromessigsäure. Boraxkarmin. Orange G. 15 μ.

Bez.	Maasse	Alter	Körperform	Primitivstreif	Urwirbel	Chorda	Nervensystem	Auge	Ohr	Nase
33. S. N. 603.	Gr. L. 9 mm N. L. 7,6 mm Stirnscheitellänge 5,2 mm	7. Tag.	Nackenbeuge verringert.			Chorda intervertebral etwas eingeengt.	Epiphyse ein nahezu 700 μ langer, nicht verzweigter Schlauch. Paraphyse gewuchert Medullarrohr reicht bis zur Schwanzspitze.	Nervus opticus massiv. Der Ductus nasolacrimalis ein Zellstrang, welcher die Nasenhöhle erreicht.	Beide Bogengänge ausgebildet. Anlage der Schnecke.	Mittlere (wahre) und vordere Muschel (Vorhofsmuschel) angelegt. Primitive Choanen.

Hypophyse	Mund	Verdauungstractus, Leber und Pankreas	Kiementaschen Thyreoïdea Thymus Trachea u. Lungen	Urogenitalsystem	Herz und Gefässe	Integument	Skelet	Extremitäten	Amnion	Allantois	Bemerkungen
Hypophyse vom Rachen gänzlich gesondert.		Oesophagus beinahe durchgängig. Deutliche Kropfanlage, nach rechts gelagert. Zwei Magenabschnitte. Die beiden Lebergänge münden getrennt dicht hinter einander. Die 3 Pankreasanlagen sind einander bis zur Berührung genähert. Das dorsale Pankreas am stärksten entwickelt; das rechte ventrale am schwächsten.		Ureteren verzweigt. Rechte Keimdrüse voluminöser. Müllersche Gänge bleiben ca. 600 μ von der Cloake entfernt.	Septum ventriculorum erreicht die Endothelkissen am Ostium atrioventriculare.	Noch keine Federanlagen. Eischwiele.	Wirbelkörper und -bogen knorplig. Knorplige Occipitalregion und Ohrkapsel. Meckelscher Knorpel.	Aeusserlich je 3 Strahlen kenntlich Humerus. Radius, Ulna, Becken Femur, Tibia, Fibula knorplig.			Sublimat-Eisessig; Chromessigsäure. Boraxkarmin. 15 μ.

Bez.	Maasse	Alter	Körperform	Primitivstreif	Urwirbel	Chorda	Nervensystem	Auge	Ohr	Nase
34. S. N. 604.	Gr. L. 10,7 mm. Stirnscheitellänge 6,3 mm.	8. Tag.	Schwache Nackenbeuge. Langer Hals. Vorderkopf stark gewölbt. Schwanzknöpfchen. Sinus praecervicalis geschlossen.			Chorda im Sacralteil noch gleichmässig.	Epiphyse hat noch regelmässige Contouren. Rückenmark reicht bis zur Schwanzspitze. Noch kein Sinus rhomboidalis sacralis.	Thränennasengang noch nicht hohl, doch lichten sich die Zellen im Innern. Anlage des 3. Lides. Hintere Linsenfläche stark gewölbt. Ciliarfortsätze.	Schnecke stark in die Länge gewachsen und vom Nervus cochlearis begleitet.	Vordere Nasenmuschel schwach. Mittlere Muschel etwas gerollt Noch keine Nasendrüsen.

Hypophyse	Mund	Verdauungstractus. Leber und Pankreas	Kiementaschen Thyreoïdea Thymus Trachea u. Lungen	Urogenitalsystem	Herz und Gefässe	Integument	Skelet	Extremitäten	Amnion	Allantois	Bemerkungen
	Papillen am Schnabel. Zahnleiste.	Deutlicher Kropf, nach der rechten Seite des Halses gelagert. Magendrüsen zahlreich vorhanden. Die beiden Lebergänge und beide ventr. Pankreasgänge münden getrennt (jeder für sich). Das dorsale Pankreas mit den Anfängen drüsiger Structur. mündet weiter caudal.	Trachea sehr eng und lang.	Die Müller'schen Gänge erreichen beinahe die Cloake. Linke Keimdrüse viel voluminöser. Ureteren vielfach verzweigt.	Septum ventriculorum fertig.	Erste Federanlagen.	Wirbelkörper und -bogen, Rippen. Occipitalregion, Ohrkapsel knorplig. Keine knöcherne Clavicula.	Hintere Extremitäten 4strahlig. Am Extremitätenskelet noch keine deutlichen Knochenanlagen.			Sublimat-Eisessig; Chromessigsäure. Boraxkarmin. 15 μ. Rumpf frontal geschnitten.

Bez.	Maasse	Alter	Körperform	Primitivstreif	Urwirbel	Chorda	Nervensystem	Auge	Ohr	Nase
35. S. N. 605.	Gr. L. 14,8 mm Stirnscheitellänge 6,2 mm	10. Tag.	Vorderkopf stark gewölbt. Sinus praecervicalis geschlossen.			Chorda im Sacralteil noch gleichmässig.	Wandung der Epiphyse befindet sich in Wucherung. Noch kein Sinus rhomboidalis sacralis.	Thränennasengang noch solide. Deutliche Sehnervenkreuzung		Vordere Nasenmuschel klein; mittlere gerollt. Nasenlöcher durch Epithelpfröpfe verschlossen.
36. S. N. 606.	Gr. L. 17,8 mm Stirnscheitellänge 7,0 mm	12. Tag	Sinus praecervicalis geschlossen.				Medullarrohr reicht fast bis zur Schwanzspitze. Hirnventrikel und Centralcanal des Rückenmarks sehr reduciert.	Hintere Linsenfläche stärker gewölbt als die vordere. Randwulst der Linse. Iris. Ciliarkörper. Knorpel in der Sclera.		In den Nasenlöchern Epithelpfröpfe.

Hypophyse	Mund	Verdauungstractus. Leber und Pankreas	Kiementaschen Thyreoidea Thymus Trachea u. Lungen	Urogenitalsystem	Herz und Gefässe	Integument	Skelet	Extremitäten	Amnion	Allantois	Bemerkungen
	Papillen am Schnabel. Zahnleiste wenig ausgeprägt.	Grosser, sackartiger, von vorn nach hinten abgeplatteter Kropf. Muskelmagen und Drüsenmagen mit deutlicher histologischer Differenzierung.	Lungen sehr voluminöse Organe.	Müllersche Gänge erreichen fast das Epithel der Cloake. Keimdrüsen an Grösse nicht wesentlich verschieden. (♂). Die Nieren umfangreiche, gut abgegrenzte Organe.		Federanlagen. Glandula uropygii.	Sternalhälften und Carina vereinigt. Keine knöcherne Clavicula. Im Schädel vielfache Verknöcherungen.	Hintere Extremität 4zehig. Humerus, Radius, Ulna, Femur, Tibia und Fibula verknöchern.			Sublimat-Eisessig; Chromessigsäure. Boraxkarmin. 15 μ. Kopf quer zum Schnabel geschnitten.
	Zahnleiste nur noch angedeutet. Papillen des Schnabels.	Sehr grosser Kropf. Muskelmagen mit sehr starker Wandung. Darm gegen die Cloake hin noch verschlossen. Bursa Fabricii.		Die Nieren umfänglicher als die Urnieren. Keimdrüse und Müllerscher Gang links erheblich voluminöser als rechts (♂). Die Müllerschen Gänge berühren das Epithel der Cloake.		Federanlagen. Glandula uropygii.		Hand- und Fussskelet in Verknöcherung. Die Zehen tragen Krallen und auf der Unterseite Papillen.			Sublimat-Eisessig; Chromessigsäure. Boraxkarmin. 15 μ. Kopf quer zum Schnabel geschnitten.

Vergleichend anatomische Studien

über den

M. pronator teres der Säugetiere.

Von

Rud. Kolster,

Helsingfors.

Hierzu die Tafeln XXXVI/XXXVIII.

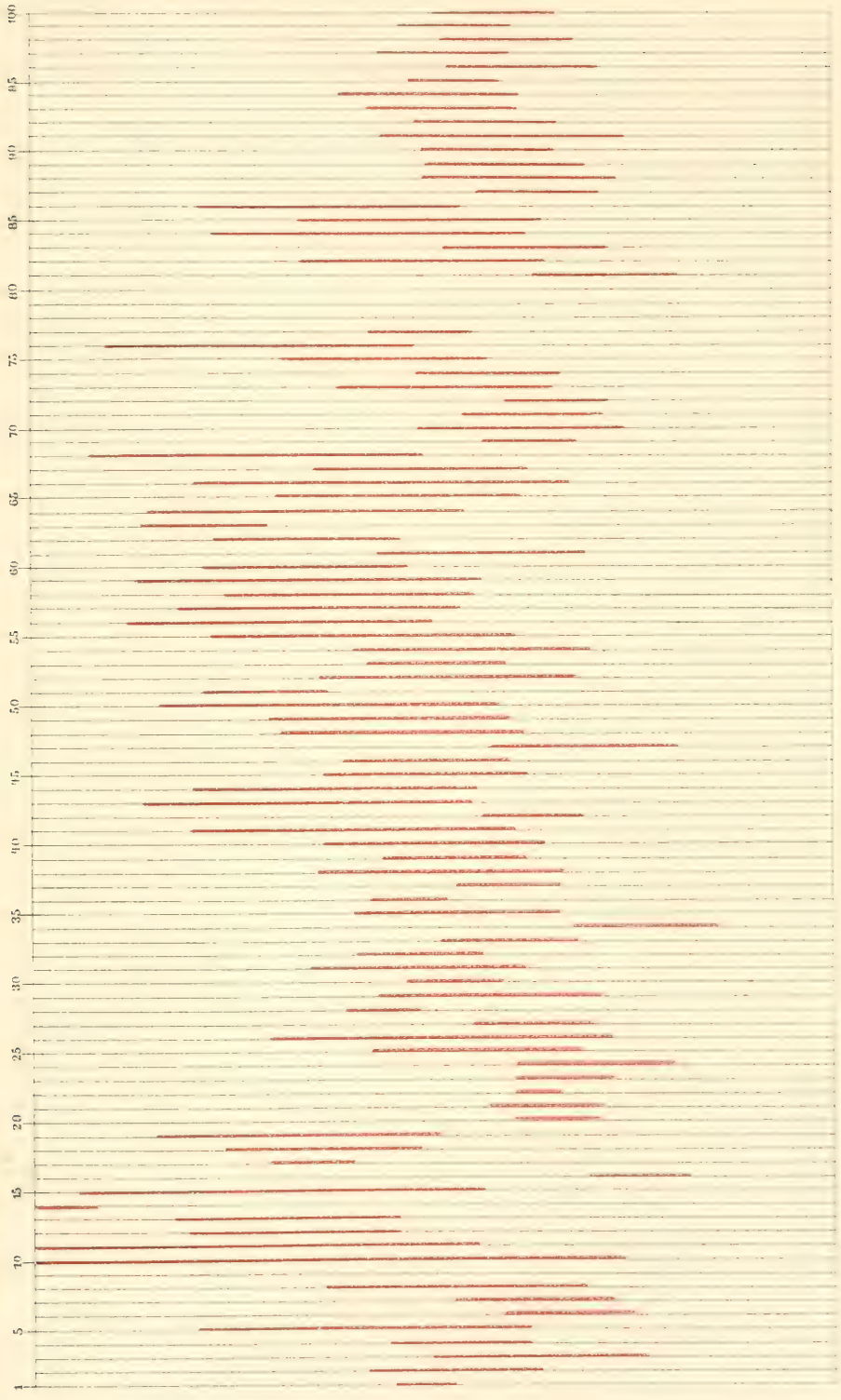

Kgl. Univers.-Druckerei v. H. Stürtz, Würzburg

Verlag von J. F. Bergmann, Wiesbaden.

Vorliegende Arbeit wurde auf Anregung von Herrn Professor Bonnet im anatomischen Institut zu Greifswald begonnen und im zoologischen Museum in Berlin fortgesetzt, wo mir in liebenswürdigster Weise von Herrn Geheimrath Prof. Möbius und Herrn Dr. Matschi ein reichliches Material zur Verfügung gestellt wurde. Für das freundliche Entgegenkommen dieser drei Herren erlaube ich mir auch hier noch meinen tiefgefühlten Dank auszusprechen.

Der Verfasser.

I.

Eine noch so kurze oberflächliche Betrachtung der verschiedenen Säugetiergattungen und Arten lässt sofort erkennen, dass die vorderen Extremitäten derselben grosse Verschiedenheiten aufweisen je nach dem Element, in welchem jene sich aufhalten. Wir finden ja unter denselben ganz verschiedene Lebensweisen, einzelne halten sich nur im Wasser auf, andere nur in der Luft, wieder andere auf der Erde, und schliesslich kennen wir auch solche, die unter derselben ihr Leben zubringen. Aber nicht allein diese Extreme sind vertreten, es finden sich überall noch Zwischenstufen, Tiere, welche z. B. dem Leben im Wasser und unter der Erde, im Wasser und auf der Erde, auf der Erde und durch ein gewisses Flugvermögen teilweise auch dem Aufenthalt und der Bewegung in der Luft angepasst sind.

Alles dieses macht, dass dieselben mit verschiedenartigen motorischen Organen ausgestattet sind, denn selbstverständlich werden an Gliedmaassen, welche zum Fortbewegen in der Luft geeignet sind, andere Anforderungen gestellt, als an solche, welche eine Bewegung unter der Erde zu vermitteln haben.

Sehen wir nun aber auch von diesen grossen Unterschieden ab und betrachten nur die Tiere, welche auf der Erde leben, so finden wir auch hier, dass ganz verschiedene Ansprüche an die Gliedmaassen gestellt werden.

Bei den Quadrupeden sind dieselben ziemlich gleichartig für die vorderen und hinteren Gliedmaassen. Beide dienen einerseits als Stützorgane, andererseits befördern dieselben auch das

Tier von einem Ort zum andern, dienen also auch gleichmässig noch locomotorischen Zwecken.

Bei den eigentlichen Springern wird aber schon das hintere Gliedmaassenpaar das hauptsächliche sowohl Stütz- wie Fortbewegungsorgan, während die vorderen Extremitäten nur eine geringere Arbeit sich hierbei zuerteilt haben.

Noch weiter geht aber in gleicher Richtung diese verschiedenartige Entwickelung bei den Quadrumanen und besonders beim Menschen. Hier verliert die vordere Extremität mehr und mehr ihre Bedeutung als Stützorgan und locomotorisches Organ, eine neue Function, an welche allerdings bei niederen Formen Anklänge zu finden sind, bildet sich mehr und mehr aus, so dass schliesslich die Vorderextremität ihre Bedeutung als locomotorisches und stützendes Organ gänzlich verliert, dagegen zu einem Greiforgan wird, während die hintere Gliedmaasse ihre alten Eigenschaften allein bewahrt.

Andererseits finden wir aber auch eine gewissermaassen entgegengesetzte Ausbildung der Gliedmaassen. Bei den eigentlichen Wassertieren, den Pinnipediern und Cetaceen ist es die hintere Gliedmaasse, welche ihre Bedeutung als locomotorisches Organ mehr und mehr verliert. Anstatt derselben tritt hier aber keine Adaption an eine neue Funktion ein, sondern dieselbe verfällt der Rückbildung, während die vorderen Extremitäten allein die locomotorische Funktion übernehmen.

Aus diesen kurzen Andeutungen geht zur Genüge hervor, dass die Ansprüche, welche an die Muskeln der Vordergliedmaassen gestellt werden, welche die verschiedenen Bewegungen, die nöthig sind, zu vermitteln haben, in hohem Grade wechseln. Es bedarf wohl keiner weiteren Begründung um einzusehen, dass Muskeln, welche z. B. zum Graben adaptirt sind, andere Ansprüche zu erfüllen haben als solche, welche eine Greifbewegung zu Stande bringen sollen.

Eine Untersuchung über die Umbildungen um den verschiedenen Zwecken zu entsprechen, welche die Muskulatur der vorderen Extremitäten darbietet, muss in mancher Beziehung zum Verständnis der Muskelwirkung führen. Ein specielles Interesse ist aber mit den Muskeln verknüpft, welche dazu beitragen, dass aus der vorderen, ursprünglich nur eine locomotorische Function besitzenden Extremität, das zu so vielen verschiedenen Zwecken anwendbare Greiforgan des Menschen hervorgegangen ist, d. h. der Muskeln, welche eine Pronation und Supination des Vorderarmes vermitteln.

So richtig und verlockend es auch wäre, diese Muskeln im Zusammenhang an möglichst vielen Säugetieren zu vergleichen, so schwer ist es andererseits und vielleicht auch unrichtig, sofort auf diesem Gebiet so weit zu gehen. Es ist ja eigentlich selbstverständlich, dass sich im Laufe einer solchen Untersuchung neue beachtenswerte Umstände zeigen werden, welche im Beginn der Untersuchung vernachlässigt worden sind und die, wenn unter ähnlichen Umständen wie diese Untersuchung ausgeführt wurde, wo ein späteres Nachuntersuchen eines grossen Teiles des Materials ausgeschlossen war, sich nicht nachholen lassen.

Aus diesen Gründen wurde vorliegende Untersuchung auf dem M. pronator teres auch im Laufe der Arbeit beschränkt und muss es späteren Komplettirungen vorbehalten werden über manche Unvollständigkeiten derselben ein besseres Licht zu verbreiten.

II.

Eine jede Arbeit in der oben angegebenen Richtung wird, wenn nicht ganz aussergewöhnlich günstige Umstände vorliegen an einem gewissen Materialmangel kranken. Es liegt ja allerdings nicht ausserhalb der Möglichkeit sich Vertreter einer grossen Anzahl von Säugetierarten zu verschaffen, aber es wird wohl meistens schwer sein von einer jeden Art sich so viele

Exemplare zu sammeln und zu untersuchen, dass man mit Sicherheit angeben kann, dieses ist für die betreffende Species das normale Verhalten. Je genauer eine Art untersucht werden kann und wird, desto mehr Abweichungen finden sich ja, wie es die Anatomie des Menschen deutlich zeigt.

Dieses zwang uns in möglichst grosser Ausdehnung die Resultate anderer Untersucher auf dem Gebiet der Myologie der Säugetiere zu berücksichtigen. Leider sind wir aber gezwungen zu gestehen, dass viele Umstände uns verhindert haben, die früheren Untersucher auch nur annäherd vollständig zu berücksichtigen. Viele der früheren Untersuchungen sind in schwer zu erlangenden Zeitschriften und Monographien niedergelegt, die uns in keiner Weise zugänglich waren.

Das was zu erreichen war, wechselte seinem Wert nach für vorliegende Arbeit bedeutend. Meistens waren die Angaben zu knapp gehalten, welche sich über den M. pronator teres fanden. Der Vollständigkeit wegen sind dieselben aber doch angeführt in Zusammenhang mit den Beschreibungen der eigenen Untersuchungen.

In dem denselben vorausgeschickten Verzeichniss der eigens zu vorliegendem Zweck untersuchten Tierarten, sind ausserdem noch diejenigen aufgeführt, über welche nur litterarische Notizen zur Verfügung standen. Dieselben sind leicht daran zu erkennen, dass ihnen eine vorgesetzte Nummer fehlt.

Das uns zur Verfügung stehende Material umfassst folgende Arten.

Monotremata.

1. Ornitorhynchus paradoxus. Blumb.
   Echidna hystrix. Cuv.

Marsupialia.

2. Aepyprymnus rufescens. Gray.

3. Halmaturus Bennettii. Waterhoose.
   Macropus rufus
4. Petaurus papuanus. Thos.
5. Phalanger orientalis. Pallas.
   Phascolarctus cinereus. Goldf.
6. Perameles nasuta. Geoffr.
7. Dasyurus viverrinus. Schmidt.
8. Didelphys virginiana. Kers.
9. Melachirus opposum. L.

Edentata.

10. Manis tricuspis. Sundevall.
11. Myrmecophaga tamandua. Desm.
    Orycteropus capensis. Geoffr.
12. Dasypus sexcinctus. L.
13. Muletia hybrida. Desm.
    Cyclothurus.
    Chlamydophorus truncatus. Herb.
    Tatusia.
14. Bradypus tridactylus. L.
15. Choloepus didactylus. L.

Perissodactyla.

16. Equus caballus. L.
    Tapirus.

Artiodactyla.

17. Dicotyles.
18. Phacochoerus africanus. Schreb.
19. Sus scrofa. L.
    Choeropsis Liberiensis.

20. Tragulus javanicus. Pall.
21. Cervus capreolus. L.
22. Rangifer tarandus. L.
23. Capra hircus. L.
24. Ovis aries. L.
25. Bos taurus. L.

Proboscidea.

26. Hyrax syriacus. Schreb.
Hyrax capensis. Schreb. —
Elephas.

Rodentia.

27. Lepus timidus. L.
28. Lepus cuniculus. K.
29. Cavia cobaya. Schreb.
30. Dasyprocta aguti. L.
Dasyprocta Istmica.
Dolichotis potagonica. Desm.
Erethizon epixantus.
31. Lagostomus trichodactylus. Brooker
32. Dipus gerboa. Gmelin.
Pedetes caffer. Ill.
33. Mus rattus. L.
34. Mus musculus. L.
35. Cricetus frumentarius. Pall.
36. Evotomus gapperi. Vigan.
37. Spalax typhlus. Pall.
38. Myoxus glis. Schreb.
39. Sciurus vulgaris. L.
40. Pteromys volans. L.
41. Anomolarus fraseri. Waterh.

42. Idiurus Zenckeri. Matschi.
43. Cynomys Ludovicianus. Ord.
44. Geomys bursarius. Shaw.

Insectivora.

45. Erinaceus europaeus. L.
46. Centetes ecaudatus. Wagn.
47. Macroscelides rozeti. Geoffr.
48. Myogale pyrenaica. Geoffr.
49. Solenodon cubanus. Ptrs.
50. Condylura cristata. L.
51. Chrysochloris aurea. Pall.
52. Talpa europaea. L.
53. Tupaija ferruginea. Raffles.
54. Crocidura caerulea. Keu.
55. Hemicentetes semi-spinosus. Cuv.
56. Rhizomys sumatrensis. Raffl.
    Gymnura Rafflesia. Vigors et Horsfield.

Pinnipedia.

57. Phoca vitulina. L.
    Otaria jubata. Forst.

Carnivora.

58. Procyon cancrivorus. Cuv.
59. Ursus arctos. L.
    Ursus americanus. Richardson.
60. Zorilla libica. H. E.
61. Putorius itatzi. Temm.
    Putorius putorius. L.
62. Galera barbara. L.

63. Lutra vulgaris. Erxl.
64. Meles taxus. Pall.
65. Bassoriscus astuta. Lichtenstein.
66. Viverra spec.?
    Viverra civetta.
67. Herpestes griseus. Geoffr.
68. Paradoxurus hermaphrodyta. Schreb.
69. Canis familiaris. L.
70. Canis vulpes. L.
71. Canis corsac. L.
72. Canis lupus. L.
73. Hyaena striata. Zimm.
74. Felis domestica. L.
75. Felis pardalis. L.
76. Felis leo. L.

Chiroptera.

77. Megaerops ecaudatus. Temm.
78. Vesperugo nana. Ptrs.
79. Vesperugo spec.?
80. Vespertilio spec.?
    Megaderma.
    Rhinolopus.
    Macroglossus.
    Vespertilio murinus.
    Vampyrus.
    Pteropus Edwarsii.
    Cephalotus.
    Plecotus.
    Synotus.
    Pipistrella.

Prosimiae.

81. Galeopithecus volans. L.
82. Lemur macaco. L.
Nycticebus tardigradus.
Chiromys.

Primates.

83. Hapale jacchus. Geoffr.
84. Nyctipithecus felinus. Spix.
85. Chrysotrix sciurea. L.
86. Callitrix brunnea. Nott.
87. Cebus spec.?
88. Ateles Belzebuth. Geoffr.
89. Papio anubis. Cuv.
90. Cercopithecus mona. Schreb.
91. Macacus mauras. Cuv.
92. Macacus cynomolgus. L.
93. Semnopithecus entellus. L.
94. Colobus villorosus. Geoffr.
95. Troglodytes niger. L.
96. Affe. spec.? I.
97. » » II.
98. » » III.
99. » » IV.
Troglodytes Aubryi.
Hylobates syndactylus.
agilis.
leuciscus.
Gorilla gina. Geoffr.
Satyrus orang. L.
100. Homo.

In den folgenden Beschreibungen der verschiedenen Präparate ist um bei den verschiedenen Stellungen der beiden Vorderarmknochen eine bestimmte Terminologie zu haben folgende Bezeichnung gebraucht worden. Am Radius ist eine ulnare und radiale Seite unterschieden worden; mit ersterer die Seite bezeichnet, welche, wenn beide Knochen nebeneinander lägen, der Ulna anliegen würde, mit dieser die entgegengesetzte. Mit vorderer ist die in Pronationsstellung nach vorn sehende Seite bezeichnet.

Ornithorhynchus paradoxus.

Der M. pronator teres ist mit den Flexoren verwachsen. Zwischen denselben liegt ein sehniges Blatt, welches beiderseits als Anheftungsstätte für Muskelfasern dient. Der Muskel entspringt vom Condylus internus humeri, greift nicht auf die Gelenkkapsel über und besitzt auch keine tiefe, von der Ulna kommende Portion. Der Muskel ist kräftig, mit abgerundet dreieckigem Querschnitt, verschmälert sich distalwärts und geht kurz vor der Endinsertion in eine runde, kurze Sehne über, welche sich beim Inseriren fächerförmig ausbreitet. Diese rollt sich nicht um den Radius herum, trifft ihn aber schräg und befestigt sich an dessen radialer Seite in der Mitte.

Der Nervus medianus läuft durch ein grosses Foramen supracondyloideum und giebt bald nach seinem Austritt aus demselben einen Ast ab. Dieser spaltet sich in zwei, welche beide in dem proximalen Teil des M. pronator teres eintreten.

$$\text{tang } \alpha = 0{,}64.$$

Manner-Smith (40) beschreibt den M. pronator teres dieses Tieres folgendermassen: »Pronator radii teres entspringt

Fig. 1

Fig. 2

Fig. 3

Fig. 5.

Fig. 6



Fig. 7

Fig. 8

Fig. 4.

Fig. 9

Fig. 10.

Kgl. Univers.-Druckerei v. H. Stürtz, Würzburg. Verlag von J. F. Bergmann, Wiesbaden.

vom Condylus internus humeri. Er inserirt in der Mitte des Radius«.

Testut (57) giebt an, dass sich die Insertion desselben hier bis ans Handgelenk erstrecke.

Nach Macalister (31) ist dieser Muskel breit und soll als starker Flexor wirken.

Über Echidna hystrix sind meine eigenen Notizen etwas dürftig. Leche (28) giebt aber eine gute Abbildung von der Muskulatur des Vorderarmes bei derselben. Danach entspringt der M. pronator teres vom Condylus internus humeri ziemlich breit und ist ein fleischiger, relativ grosser Muskel, welcher ziemlich distal am Radius seine Insertion hat.

Der Nervus medianus tritt durch ein Foramen supracondyloideum und gibt zwei Äste für den M. pronator teres ab.

Aepyprymnus rufescens.

Der M. pronator teres ist im Beginn mit den Flexoren verwachsen und entspringt mit diesen gemeinsam vom Condylus internus humeri ohne auf die Gelenkkapsel überzugreifen. Eine tiefe vom Processus coronoideus ulnae entspringende Portion fehlt. Zwischen dem M. pronator teres und den Flexoren liegt ein dickes schmiges Blatt, das ebenfalls als Ursprungsstätte für Muskelfasern dient. Der Muskel ist gut ausgebildet, fleischig und hat im Anfang einen dreieckigen Querschnitt. Erst nach Ablösung von den Flexoren beginnt er sich abzuflachen, wobei gleichzeitig in der Mitte seiner Oberfläche die Endsehne sich zu entwickeln anfängt. Diese rollt sich bei der Insertion, welche in der Längsrichtung des Radius stattfindet bedeutend

um diesen Knochen herum. Die Insertion beginnt am Ende des ersten Drittels und überschreitet distalwärts eben die Mitte des Radius.

Der Nervus medianus tritt durch ein Foramen supracondyloideum hindurch und giebt schon innerhalb desselben einen Ast für den M. pronator teres. Dieser spaltet sich bald nach dem Austritt in zwei Äste, welche beide zum proximalen noch mit dem Flexoren verwachsenen Teil des Muskels ziehen.

$$\text{tang } a = 0{,}54.$$

Halmaturus Bennetti.

Der M. pronator teres entspringt mit platter Sehne vom oberen Teil des Condylus internus humeri. So weit die kurze Sehne reicht ist der Muskel mit den Flexoren verwachsen. Von der Verwachsungsstelle abwärts erstreckt sich ein kurzes sehniges Blatt, welches ebenfalls als Anheftungsstätte für Muskelfasern dient. Ein Übergreifen des Muskelursprungs auf die Gelenkkapsel liess sich nicht nachweisen, ebensowenig findet sich eine tiefe, vom Processus coronoideus ulnae entspringende Portion vor. Der Muskel besitzt eine in ziemlich ganzer Länge gleich bleibende Breite und Dicke und ist bis an das distale Ende rein muskulös. Die Endinsertion findet an der radialen Seite des Radius in dessen Längsrichtung ohne Vermittelung einer ausgebildeten Endsehne statt. Hierbei rollt sich der Muskel nicht um den Radius. Die Insertionsstelle umfasst ungefähr das zweite Viertel des Radius.

Der Nervus medianus tritt durch ein Foramen supracondyloideum hindurch und giebt darauf drei Äste für den

Muskel ab. Diese treten nach einander in die proximale Hälfte des M. pronator teres ein.

$$\text{tang } \alpha = 0{,}22.$$

Macalister (31) sagt, der M. pronator teres befestige sich beim Känguru an der oberen Hälfte des Radius in wechselnder Länge.

Bei Macropus rufus soll nach Windle (63) der M. pronator teres fehlen.

Petaurus papuanus.

Der M. pronator teres beginnt mit den Flexoren verwachsen vom Condylus internus humeri. Hierbei greift die Muskelmasse etwas auf die Gelenkkapsel über. Eine tiefe, vom Processus coronoideus ulnae entspringende Portion fehlt. Die durch ein kurzes sehniges Blatt, welches ebenfalls als Anheftungsort für Muskelfasern dient, vermittelte Verbindung mit den Flexoren wird bald gelöst, so dass der Muskel in mehr als zwei Drittel seiner Länge frei ist. Der Muskel ist nur wenig fleischig, enthält aber viel sehnige Fasern, besonders an der äusseren distalen Hälfte. Die Form desselben ist schmal und in ganzer Länge gleich breit. Mit einer recht starken Sehne, die an der proximalen Längsseite sich eher und stärker als an der distalen entwickelt, inseriert der Muskel an der radialen Seite des Radius in dessen Längsrichtung, ohne sich hierbei um diesen Knochen vorher herumzuschlagen. Die Insertionsstelle liegt etwas oberhalb der Mitte des Radius.

Der Nervus medianus läuft durch ein Foramen supracondyloideum hindurch und gibt nach seinem Austritt aus demselben zwei feine Äste ab, die in den oberen Teil des Muskels eintreten.

$$\text{tang } \alpha = 0{,}19.$$

Phalanger orientalis.

Der M. pronator teres entspringt mit den Flexoren im Anfang kurz verwachsen vom Condylus internus humeri. Dabei setzt derselbe sich proximalwärts auf die Knochenspange fort, welche das Foramen supracondyloideum nach aussen abgrenzt. Auf die Gelenkkapsel greift der Muskel nicht über. Dagegen geht von der Mitte des Muskels ein circa 2 mm breiter sehniger Strang bis zum Processus coronoideus ulnae. Zwischen dem Muskel und den Flexoren befindet sich ein sehniges Blatt, von welchem ebenfalls Muskelfasern entspringen. Der Muskel ist gross und breit, hat im Anfang einen abgerundet dreieckigen Querschnitt mit Ausnahme des allerersten Teils, welcher bandförmig ist. Etwas oberhalb der Mitte flacht sich der Muskel ab in senkrechter Richtung zum bandförmigen Anfang. Gleichzeitig mit dem Beginn dieser distalen Abflachung tritt auf der äusseren proximalen Längsseite eine Sehnenbildung auf, welche sich distalwärts mehr und mehr verbreitert, ohne jedoch bis zum Ende des Muskels dessen distale Längsseite zu erreichen, welche hier aus einer papierdünnen reinen Muskelmasse besteht. Die Endinsertion geschieht in der Längsrichtung des Radius an dessen radialer Seite ohne vorhergehendes Rollen um denselben. Dieselbe beginnt am Ende des ersten Drittels des Radius und geht beinahe bis an das distale Ende herab.

Der Nervus medianus tritt durch ein Foramen supracondyloideum und giebt alsdann einen Ast ab, welcher in drei Teile zerfällt. Der erste sehr feine geht zum Anfangsteil des Muskels der mittlere und der distale verlaufen ein Stück gemeinsam, trennen sich dann und treten noch in die obere Hälfte des Muskels ein.

$$\text{tang } \alpha = 0{,}48.$$

Nach Macalister (31) inserirt der M. pronator teres am mittleren Drittel des Radius bei Phalangista.

Über Phascolarctos cinereus gibt Young (65) an, dass der M. pronator teres allein vom Condylus internus humeri entspränge und am mittleren Drittel des Radius inseriere.

Perameles nasuta.

Der M. pronator teres entspringt mit zwei Portionen vom Humerus, ist aber frei von jeder Verbindung mit den Flexoren. Die Hauptmasse beginnt vom Condylus internus humeri mit runder Sehne. Die zweite kleinere Portion ist dünn und von dreieckiger Form. Dieselbe entspringt von der Knochenspange, welche das Foramen supracondyloideum überbrückt, geht aber etwas höher als dieses am Humerus hinauf. Keine der zwei Portionen greift auf die Gelenkkapsel über. Eine tiefe, vom Processus coronoideus ulnae entspringende Portion fehlt. Der Muskel ist kräftig, besitzt im oberen Teil einen abgerundet dreieckigen Querschnitt, distalwärts flacht er sich ab und wird breiter. An der gegen die Flexoren gerichteten Längsseite verläuft vom Ursprung distalwärts an Stärke abnehmend eine gut ausgebildete Sehne. Die Endinsertion liegt am vorderen, radialen

Rande des Radius und beginnt am zweiten Viertel, erreicht aber nicht die Mitte dieses Knochens. Dieselbe wird durch eine Sehne vermittelt, welche den unteren, äusseren Teil des Muskels einnimmt, sich aber nicht um den Radius herumrollt.

Der Nervus medianus giebt bei seinem Austritt aus dem Foramen supracondyloideum zwei Äste ab, welche dicht neben einander in die obere fleischige Partie des Muskels eintreten.

$$\text{tang } \alpha = 0{,}07.$$

Nach Macalister (31) inserirt der M. pronator teres am mittleren Drittel des Radius.

Dasyurus viverrinus.

Der M. pronator teres ist gänzlich vom M. flexor carpi radialis bedeckt, dessen Ursprung noch oberhalb des ersten am Humerus heraufsteigt. Erst nach Ablösung desselben tritt der M. pronator teres hervor. Dieser ist nicht mit den Flexoren verwachsen, sondern entspringt mit runder, glänzender Sehne vom vorderen, oberen Teil des Condylus internus humeri. Auf die Gelenkkapsel greift der Muskelursprung nicht über. Eine von der Ulna entspringende tiefe Portion ist nicht nachweisbar. Der anfangs runde Muskel flacht sich bald ab, wobei er an Breite zunimmt und an der Oberfläche distalwärts zunehmend zahlreiche sehnige Fasern zeigt. Das rein sehnige distale Ende des Muskels heftet sich am radialen, vorderen Rande des Radius in dessen Längsrichtung an und zwar umfasst die Insertion das zweite Viertel des Radius ohne jedoch die Mitte vollständig zu erreichen. Vor der Insertion liegt die Endsehne dem Radius flach an.

Der Nervus medianus läuft über den Humerus herab und giebt recht hoch oben einen kräftigen Ast ab, welcher sich kurz bevor der Nervus medianus unter den M. pronator teres tritt in drei Äste spaltet, welche alle in den proximalen Teil des Muskels eintreten.

$$\text{tang } \alpha = 0{,}24.$$

Mac Cormick (37) giebt folgende Beschreibung über den M. pronator teres bei Dasyurus:

»This muscle is comparatively feebly developed, and is completely covered by the condylar part of the flexor profundus. It arises from the front of the inner condyle, by a round bundle of fleshy fibres, external to the palmaris longues and flexor carpi radialis, passes obliquely downwards and outwards across the coracoradialis tendon of the biceps and the median nerve, and becomes flattened and membranous as it reaches its insertion, wich is into the middle third of the outes surfaces of the schaft of the radius.

Didelphys virginiana.

Der M. pronator teres ist mit den Flexoren im Beginn verwachsen. Derselbe entspringt vom Condylus internus humeri und setzt sich hierbei ein wenig aufwärts auf die Knochenspange fort, welche das Foramen supracondyloideum überbrückt. Zwischen den Flexoren und dem M. pronator teres befindet sich ein sehniges Blatt, welches ebenfalls als Ursprungsstätte für Muskelfasern dient. Eine tiefe, vom Processus coronoideus ulnae entspringende Portion ist nicht nachweisbar. Der anfangs platte Muskel erhält bald einen abgerundet dreieckigen Quer-

schnitt, um sich später gegen das distale Ende zu wieder zu verbreitern und abzuflachen. Von der Mitte der proximalen Längsseite an tritt eine oberflächliche Sehnenbildung auf, welche distalwärts sich verbreitert und schliesslich in ganzer Breite des Muskels die Insertion am mittleren Drittel des Radius vermittelt. Diese findet in der Längsrichtung des Knochens an der vorderen radialen Seite statt, nachdem die Endsehne sich ein wenig um den Radius herumgerollt hat.

Der Muskel erhält Äste vom Nervus medianus, welcher nach Passiren des Foramen supracondyloideum zwei feine Zweige abgiebt, die in den proximalen Teil des M. pronator teres eintreten. Weiter distal treten noch zwei weitere Äste in den Muskel ein, der letzte an der Stelle, wo derselbe sich abzuflachen beginnt.

$$\text{tang } \alpha = 0{,}39.$$

Melachirus opposum.

Der M. pronator teres lässt sich ohne Schwierigkeit von den Flexoren isoliren (Maceration), wobei seine gegen dieselben gerichtete Seite eine rauhe, ziemlich dicke, sehnige Bedeckung zeigt, welcher Muskelfasern teilweise anhaften. Mit einer kräftigen beinahe abgerundeten Sehne entspringt der Muskel vom oberen Teil des Condylus internus humeri, ohne auf die Gelenkkapsel überzugreifen. Eine tiefe vom Processus coronoideus ulnae kommende Portion fehlt. Der fleischige Muskel nimmt schnell distalwärts an Breite zu und wird schliesslich dabei sehr dünn. Von der Mitte an beginnt an der äusseren Fläche die Endsehne sich zu entwickeln, mit welcher der Muskel am mitt-

leren Drittel des Radius in dessen Längsrichtung inserirt. Diese Insertion findet an der radialen Seite des Radius statt, ohne dass die Sehne sich eigentlich um denselben herumrollt.

Der Nervus medianus läuft durch ein Foramen supracondyloideum und giebt nach seinem Austritt aus demselben allmählich drei Äste ab, die in den M. pronator teres eintreten, wobei der letzte die Mitte desselben erreicht.

tang *a* wurde nicht bestimmt, da die Knochen der beiden Vorderbeine gebrochen waren.

Sidebotham (95) schreibt über das Oppossum: »Pronator radii teres — Arise from internal condyle of humerus and is inserted into outer border of radius at its middle third.«

Auch nach Macalister (31) soll der M. pronator teres bei Didelphys am mittleren Drittel des Radius inseriren und vom Condylus internus humeri entspringen.

Manis tricuspis.

Der M. pronator teres ist zu einem Drittel seiner Länge anfangs mit den Flexoren verwachsen. Ein stärker hervortretendes sehniges Blatt zwischen dem M. pronator und den Flexoren ist nicht entwickelt, aber eine dünne bindegewebige Scheidewand ist zu konstatiren. Der Ursprung des Muskels liegt an der Vorderseite des Condylus internus humeri, greift aber nicht auf die Gelenkkapsel herunter. Eine tiefe von der Ulna kommende Portion fehlt. Der Muskel ist beinahe in ganzer Länge rein fleischig, dabei aber distalwärts an Breite und Dünne zunehmend. Nur am distalen Ende macht sich eine geringe oberflächliche Sehnenbildung bemerkbar. Die hauptsäch-

lich muskulöse Insertion am Radius beginnt vom zweiten Drittel dieses Knochens und erstreckt sich bis an das distale Ende desselben in dessen Längsrichtung. Hierbei findet kein Rollen um den Radius statt und ist die Anheftungstelle dessen radiale Seite.

Der Nervus medianus läuft durch ein Foramen supracondyloideum und giebt darauf zwei Äste ab, von welchen der proximale zum oberen Teil, der distale zur Mitte des M. pronator teres geht.

$$\text{tang } a = 0{,}43.$$

Humphry (22) beschreibt diesen Muskel beim Pangolin in folgender Weise:

»In Manis it is large, arise from the inner condyle, above and in front of the flexor digitorum and is inserted into the inner surface of the anterior edge of the lower half of the radius extending close to the wrist.«

Myrmecophaga tamandua.

Der M. pronator teres ist hier ein grosser und sehr fleischiger Muskel. Derselbe ist mit den Flexoren sehnig verwachsen und dient der sie trennende sehnige Streifen beiderseits als Anheftungsstelle für Muskelfasern. Der M. pronator teres selber besteht aus zwei Portionen, welche durch einen tiefen Längsspalt getrennt sind und nur in der Tiefe zusammenhängen. Die grössere an der proximalen Längsseite liegende entspringt vom oberen Teil des Condylus internus humeri und steigt an demselben bis auf die Gelenkkapsel herunter.

Die zweite, kleinere entspringt ausser von der sehnigen Trennungsplatte gegen die Flexoren zu noch von der Gelenk-

kapsel. Eine tiefe, von der Ulna entspringende Portion ist nicht vorhanden. Die beiden Portionen des Muskels verschmelzen zu einer einzigen eben oberhalb des Beginnes der Endinsertion. Diese beginnt kurz vor der Mitte des Radius und erstreckt sich in der Längsrichtung dieses Knochens bis an sein distales Ende. Sie befindet sich am vorderen, radialen Rande des Radius und wird durch eine grosse, platte Sehne vermittelt, welche sich vorher nicht um den Radius schlägt.

Der Nervus medianus verläuft durch ein Foramen supracondyloideum und giebt schon innerhalb desselben einen grossen für den M. pronator teres bestimmten Ast ab. Derselbe zerfiel an der einen Gliedmasse in fünf, an der anderen in sechs Äste, welche alle mit Ausnahme des distalsten in den proximalen Teil des Muskels eintraten. Die beiderseitigen letzten traten erst kurz vor der Endsehne in den Muskel.

$$\text{tang } \alpha = 0{,}32.$$

Nach Meckel (41) entspringt der M. pronator teres beim Ameisenfresser von der vorderen Fläche des Beugeknorrens und geht schräg über den Vorderarm zur Speiche um sich an dessen äussere Fläche anzuheften. Der Muskel ist gross und länglich, beugt aber blos den Vorderarm.

Humphry (29) lässt beim zweizehigen Ameisenfresser den Ursprung ein wenig über den Condylus internus am Humerus heraufsteigen, während seine Insertion an das untere Ende des Radius geht.

Macalister (35 u. 36) sagt, dass bei Myrmecophaga der M. pronator teres etwas oberhalb und vom Condylus internus humeri entspringt und an der unteren Hälfte des Radius inserirt.

Über Orycteropus capensis liegt eine Untersuchung von Galton (14) vor, welcher über den M. pronator teres äussert:

»A strong, well developed muscle arising from the upper portion of the inner border of the internal condyle, immediately above the origine of the extensor carpi radialis. It gradually broadens outwards towards its insertion into the distal half of the radius, along the strong external or dorsal ridge of this bone.

Humphry (21) sagt kurz der M. pronator teres wäre wie beim Menschen, nur fehle ihm eine tiefe ulnare Portion. Nach Tafel III scheint aber der Muskel eine sehr distale Insertion am Radius zu haben.

Macalister (35) giebt nur an, der Muskel wäre fleischig und gleichbreit.

Dasypus sexcinctus.

Der M. pronator teres ist nicht mit den Flexoren verwachsen. Derselbe entspringt als schmales sehniges Band vom Condylus internus humeri, ohne auf die Gelenkkapsel überzugreifen. Eine tiefe von der Ulna kommende Portion fehlt. Der Muskel nimmt schnell an Breite zu. Im proximalen Teil zeigt sich in der Mitte ein distalwärts bald verschwindender schniger Streifen. An der proximalen Längsseite entwickelt sich von der Mitte an ein Sehnenstrang, von welchem aus sich ein schniger Belag allmählich bis zur distalen Seite ausbreitet, worauf das ganze Ende des Muskels in eine breite Sehne übergeht. Diese inserirt schräg an dem abgeflachten und gebogenen Radius. Diese Endinsertion beginnt etwas unterhalb der Mitte und streckt sich beinahe bis an das Ende dieses Knochens.

Der Nervus medianus läuft durch ein Foramen supracondyloideum und giebt nach seinem Austritt aus demselben zwei

Äste für den M. pronator teres ab. Diese spalten sich in je zwei, bevor sie in das proximale Ende des Muskels eintreten.

$$\text{tang } \alpha = 0{,}31.$$

Galton (15) schreibt über den M. pronator teres bei diesem Tier:

»Is a triangular very well developed muscle, fleshy and subcylindrical at its origin, from which it gradually flattus out into a ribband-like expansion, and is inserted by a broad tendon into the distal half of the radius. This muscle arise from the inner condyle of the humerus and has a origin common with, but superior, that of the flexor carpi radialis.

No portion of the muscle arise from the coronoid process of the ulna.«

Muletia hybrida.

Der M. pronator teres ist von den Flexoren vollkommen getrennt. Derselbe entspringt mit äusserst kurzer Sehne, welche sich in der Mitte des von Anfang an ziemlich breiten Muskels etwas distalwärts fortsetzt, vom Condylus internus humeri. Hierbei greift der Ursprung nicht auf die Gelenkkapsel über, auch fehlt eine tiefe von der Ulna kommende Portion. Das proximale Ende des Muskels ist abgerundet, sonst ist der Muskel in ganzer Länge von gleicher Breite. Die Endsehne geht aus der von der proximalen Längsseite unterhalb der Mitte beginnenden und sich distalwärts allmählich verbreiternden sehnigen Auflagerung auf der äusseren Fläche hervor. Dieselbe ist kurz und inserirt, schräg über den Radius verlaufend an dessen radialer Fläche. Die Insertion an diesem platten und gebogenen

Knochen beginnt etwas unterhalb dessen Mitte und erstreckt sich beinahe bis an dessen distales Ende.

Der Nervus medianus verläuft durch ein Foramen supracondyloideum und giebt nach seinem Austritt aus demselben zwei Äste ab, welche zum proximalen Teil des Muskels ziehen.

tang *a* wurde nicht bestimmt.

Bei Chlamydophorus truncatus ist der M. pronator teres nach Macalister (35) lang und von den übrigen Flexoren isolirt. Derselbe entspringt vom Processus supracondyloideus und inserirt an der vorderen Fläche des Radius. Die Anheftungsstelle ist dessen distales Drittel. Ein ulnarer Ursprung fehlt.

Die Insertion des M. pronator teres bei Tatusia ist nach Macalister (35) an der Vorderseite des Radius zu finden und liegt an dessen distaler Hälfte. Der Muskel ist breit und rundlich.

Cyclothurus hat nach Macalister (35 u. 36) einen langen und von den Flexoren abgetrennten M. pronator teres, welcher etwas oberhalb und vom Condylus internus humeri entspringt um sich mit flacher Sehne an das untere Drittel des Radius anzuheften.

Bradypus tridactylus.

Der M. pronator teres entspringt mit zwei durch einen dreieckigen Raum von einander getrennten platten und beinahe gleich grossen Bäuchen. Der proximale entspringt oberhalb des Foramen supracondyloideum vom Humerus in der Fortsetzung der dasselbe überbrückenden Knochenspange. Der distale Bauch

entspringt von dem Condylus internus humeri und geht mit seinem Ursprung beinahe bis zur Höhe des Foramen supracondyloideum am Humerus hinauf. Dieser Bauch ist mit den Flexoren durch ein schniges Band verbunden, von welchem ebenfalls Muskelfasern beginnen. Auf die Gelenkkapsel greift derselbe nicht über, auch fehlt eine von der Ulna kommende tiefe Portion. Die beiden Ursprünge des Muskels verwachsen zu einem ungefähr am ersten Drittel des Unterarmes, von wo aus eine äussere starke Sehne sich zu entwickeln beginnt, während die untere Fläche bis ans Ende fleischig bleibt. Diese Endsehne inserirt eben oberhalb des distalen Endes des Radius an dessen radialer Seite, ohne dass ein Herumrollen um diesen Knochen stattfände.

Der Nervus medianus läuft durch ein Foramen supracondyloideum. Über die Verzweigung zum Muskel liess sich an dem früher zu anderen Zwecken benutzten Präparat nichts mehr eruiren.

$$\text{tang } a = 0{,}17\ ^{1}).$$

Humphry (22) lässt den M. pronator teres bei Bradypus von einer kleinen Knochenspange oberhalb des Condylus internus humeri entspringen und am unteren Ende des Radius inseriren.

Nach Macalister (35) hat dieser Muskel hier einen einfachen Ursprung aber eine doppelte Insertion. Der eine Teil inserirt an der unteren Hälfte des Radius, der zweite streckt sich darüber hinweg zum vorderen Ligament des Handgelenkes.

Mackintosch (38) giebt folgende Darstellung:

»Pronator teres arise from the inner condyle of the humerus, and has a double insertion into the lower half of the radius, and the anterior surface of the wrist joint.«

[1]) Hierbei wurde der obere Bauch berücksichtigt.

Choloepus didactylus.

Der M. pronator teres ist mit den Flexoren verwachsen. Derselbe entspringt mit flacher Sehne vom Condylus internus humeri an aufwärts am Humerus von der das Foramen supracondyloideum bedeckenden Knochenspange und erreicht mit seinem Ursprung die Höhe des proximalen Randes dieses Loches. Von der kurzen sehnigen Scheibe, welche zwischen den Flexoren und dem Muskel liegt, entspringen ebenfalls einige Muskelfasern, dagegen greift der Ursprung desselben nicht auf die Gelenkkapsel über und ebenso fehlt eine tiefe ulnare Portion. Der Muskel ist von Anfang an dünn und breit und hat hier auch eine geringe sehnige Bedeckung, sonst ist derselbe rein fleischig bis an das distale Ende, welches mit einer eben wahrnehmbaren kurzen Sehne von der Mitte des Radius bis hinunter zu dessen distales Ende an demselben befestigt ist. Diese Insertion findet ohne vorhergehendes Rollen um den Radius an dessen radialer Seite statt.

Der Nervus medianus tritt durch ein Foramen supracondyloideum hindurch und giebt sofort nach dem Austritt einen Ast ab, der zum proximalen Teil des Muskels geht. Am rechten Arm fand sich nur noch ein weiterer Ast vor, der zur Mitte des Muskels ging, während am linken Arm zwei Nervenäste noch zum M. pronator teres verliefen, von welchem der distale in der Mitte des Muskels eintrat.

$$\text{tang } \alpha = 0{,}18.$$

Nach Macalister (35) soll sich der M. pronator teres hier wie bei Bradypus verhalten.

In gleicher Weise schreibt auch Humphry (22).



Kgl. Hof- u. Universitäts-Druckerei v. H. Stürtz, Würzburg

Verlag von J. F. Bergmann, Wiesbaden.

Equus caballus.

Der M. pronator teres ist gänzlich von den Flexoren getrennt. Derselbe besteht in ganzer Ausdehnung aus sehnigem Gewebe, welches ein plattes, dickes den Nervus medianus überbrückendes Band bildet, das am Condylus internus humeri entspringt, mit der Gelenkkapsel in Verbindung steht und ungefähr am zweiten Sechstel des Radius an dessen radialer Seite inserirt.

Zu diesem sehnigen Bande giebt der über den Humerus herablaufende Nervus medianus einen äusserst feinen, nur schwer präparirbaren Ast ab.

Frank (12) sagt über den M. pronator teres bei Equus: »Da beim Pferde eine Einwärtsdrehung vom Ellenbogengelenk aus nicht möglich, so ist auch dieser Muskel höchst rudimentär und sehnig, nur bei Fohlen und muskelstarken Pferden besitzt er zuweilen einige blasse Muskelbündel. Er bildet die oberflächliche Lage des medialen Seitenbandes des Ellenbogengelenkes, entspringt gemeinschaftlich mit ihm, endet aber getrennt von ihm unter dem Muskelhöcker des Vorarmbeines.«

Dieselbe Lage und Beschaffenheit kommt dem Muskel ebenfalls nach Kadyi (23) zu.

Baum (3) dagegen will bei 2 von 21 Pferden einen medial von den Kubitalgefässen und dem Nervus medianus bedeckten wirklichen M. pronator teres in Form eines mittelst platter Sehne am Beugeknorren des Oberarmbeines entspringenden 1,5—2 cm breiten und 2—3 mm dicken Muskel gesehen haben, welcher am medialen Seitenbande des Ellenbogenbeines endet.

In Bezug auf letztere Beschreibung Baums erwähnt Sussdorf (46), dass er ebenfalls medial von den Kubitalgefässen Muskelfasern gesehen habe. Sussdorf möchte diese Fälle

indessen als Durchbohrungen des M. pronator teres angesehen wissen.

Wie mir Prof. Bonnet mündlich mitteilte, hat derselbe den M. pronator teres bei Fohlen und schweren Pferderassen in geringem Grade muskulös gefunden, für gewöhnlich aber rein sehnig, obgleich noch im Besitz eines feinen Astes vom Nervus medianus.

Beim Tapirus hat Franck (12) einen noch viele Muskelfasern enthaltenden M. pronator teres gesehen. Selber haben wir dasselbe konstatirt, ohne indessen genauere Notizen zu besitzen. Der Muskel war in unserem Falle von Spuhlenform.

Dicotyles (Fötus).

Der M. pronator teres ist gänzlich von den Flexoren getrennt. Derselbe entspringt vom Condylus internus humeri und zwar von dessen mittleren, vorderen Teil. Auf die Gelenkkapsel greift derselbe mit seinem Ursprung nicht über, ebenso fehlt ihm jede Andeutung einer tiefen ulnaren Portion. Der Muskel besteht aus einem kleinen vom Ursprung distalwärts sich symmetrisch verschmälernden muskulösen Bauch, der von der Mitte an in eine feine runde Sehne ausläuft. Diese inserirt an der radialen Seite des Radius am unteren Ende des mittleren Drittels derselben.

Der Nervus medianus läuft über den Humerus herab und giebt ehe er unter den M. pronator teres tritt, einen Ast an dessen muskulösen Teil ab.

tang *a* wurde nicht gemessen.

Nach Leche (28) ist der M. pronator teres bei ausgewachsenen Tieren vollkommen rudimentär.

Phacochoerus africanus.

Der M. pronator teres entspringt vom Condylus internus humeri mit sehnigem Anfang. Derselbe lässt sich von den Ursprungssehnen der Flexoren nicht vollständig trennen. Ein Uebergreifen des Ursprunges auf die Gelenkkapsel lässt sich nicht nachweisen, ebensowenig eine Andeutung eines tiefen ulnaren Ursprungs. Proximal platt und rein sehnig wird dieser Muskel später strangförmig, wobei muskulöse Elemente in geringer Zahl nachweisbar werden, um gegen das distale Ende zu, welches aus fächerförmig gespreizten Sehnenfasern besteht, wieder zu verschwinden. Im ganzen finden sich nur sehr wenig Muskelelemente vor und liegen dieselben vorwiegend an der unteren Seite, so dass die äussere beinahe rein bindegewebig erscheint. Die Insertion findet an der radialen Seite des Radius statt und beginnt etwas unterhalb der Mitte um das distale Ende des dritten Viertels etwas zu überschreiten.

Der Nervus medianus verläuft über den Humerus und giebt bevor er unter den M. pronator teres tritt einen feinen Ast zur Mitte dieses Muskels ab.

tang *a* wurde nicht bestimmt.

Sus scrofa.

Neugeborenes Tier.

Der M. pronator teres entspringt vom Condylus internus humeri für sich allein. Sein Ursprung greift nicht auf die Gelenkkapsel über, ebenso fehlt ihm eine ulnare Ursprungsportion. Der Muskel zeigt in seinem äusseren Teil reichlich Muskelfasern,

obwohl die untere Seite rein bindegewebig ist. Der distale rein sehnige Teil inserirt an der radialen Seite des Radius in einer nach vorn sich schräg erstreckenden Linie. Die Endinsertion beginnt etwas unterhalb der Mitte und geht auf das letzte Viertel über.

Der Nervus medianus läuft über den Humerus herab und giebt ziemlich lange, bevor derselbe unter den Muskel tritt, einen feinen Ast ab, der anfangs mit dem Hauptstamm verläuft und erst kurz vor dem Muskel sich abtrennt und in denselben eintritt.

tang α wurde nicht bestimmt.

Ausgewachsenes Tier.

Der M. pronator teres entspringt vom Condylus internus humeri ohne auf die Gelenkkapsel überzugreifen und von der Ulna eine tiefe Portion zu empfangen oder mit den Flexoren in Verbindung zu stehen. Der Muskel ist schmal und beinahe in ganzer Ausdehnung von gleicher Breite. Der Anfang und das Ende desselben erscheinen rein bindegewebig und nur eine kurze Strecke in der Mitte zeigt sich ein rötlicher Farbton von wenigen Muskelfasern herrührend. Löst man den Muskel an einem Ende vom Knochen und klappt ihn zurück, so findet man an seiner unteren Seite eine etwas ausgedehntere Muskellage, welche aber die Dicke 1 mm nirgends überschreitet. Die distale Insertion beginnt an der Mitte der radialen Seite des Radius. Dieselbe besteht aus fächerförmig ausstrahlenden sehnigen Fasern, welche bis an das letzte Sechstel des Radius herab zu verfolgen sind.

Der Nervus medianus verläuft über den Humerus herab, tritt unter den M. pronator teres und giebt an dieser Stelle einen ziemlich langen, dünnen Ast ab, welcher in die dickste Muskellage der unteren Seite eintritt.

tang $\alpha = 0{,}10$.

Franck (12) beschreibt hier den M. pronator teres als zum Teil muskulär. Dennoch soll derselbe nur als kontraktiles Seitenband wirken.

Über Choeropsis Liberiensis sagt Macalister (32), dass weder ein M. pronator teres noch ein M. supinator longus vorhanden wäre.

Tragulus javanicus.

Der M. pronator teres ist von den Flexoren vollkommen isolirt. Derselbe entspringt von dem oberen Ende des Condylus internus humeri. Der Ursprung steigt nicht bis zur Gelenkkapsel herunter, auch fehlt eine tiefe ulnare Portion. Der Muskel selber ist schmal und im ganzen Verlauf von gleicher Breite. Der Hauptsache nach besteht derselbe aus sehnigem Gewebe, jedoch mit so vielen gleichmässig verteilten Muskelfasern vermischt und bedeckt, dass man von einem, wenn auch reducirten Muskel noch sprechen kann. Derselbe inserirt an der radialen Seite des Radius in der Längsrichtung. Die Insertionsstelle ist kurz und nimmt den proximalen Teil des mittleren Drittels ein.

Der Nervus medianus verläuft über den Humerus und tritt darauf unter den M. pronator teres, der einen Ast erhält.

tang *a* wurde nicht bestimmt.

Cervus capreolus.

Der M. pronator teres ist von den Flexoren vollkommen getrennt. Derselbe entspringt mit platter, schmaler Sehne vom Condylus internus humeri. Der Ursprung geht nicht auf die Gelenkkapsel über, ebenso fehlt eine ulnare tiefe Portion. Kurz nach dem proximalen sehnigen Anfang treten auf der äusseren Seite des Muskels fleischige Elemente hervor, welche eine dünne bedeckende Schicht bilden, während die dem Knochen zugewandte Seite des Muskels im ganzen Verlauf sehnig verbleibt. Eben distal von der Mitte ist der Muskel aber auch an seiner äusseren Seite rein sehnig und verbleibt so bis ans Ende. Die Endinsertion findet an der radialen Seite des Radius statt, beginnt etwas unterhalb des ersten Viertels und endigt kurz vor der Mitte dieses Knochens.

Der Nervus medianus läuft über den Humerus herab und giebt noch ziemlich weit vom M. pronator teres entfernt einen langen Ast ab, der in drei Teile zerfällt, welche in den mittleren Teil des Muskels eintreten.

$$\text{tang } \alpha = 0{,}07.$$

Rangifer tarandus.

Der M. pronator teres entbehrt jeder Verbindung mit den Flexoren und besteht aus einem 1—2 mm dicken Sehnenstrang, welcher einen fächerförmigen Ursprung aus einzelnen sehnigen Fasern am Condylus internus humeri zeigt, und zwar am

mittleren vorderen Teil desselben. Derselbe steht in keiner Verbindung mit der Gelenkkapsel oder der Ulna. Im zweiten Drittel seiner Länge zeigt dieser Strang eine ungefähr 1 cm lange, strichförmige rothe Färbung, welche an Muskelmasse erinnert und sich ebenfalls bei mikroskopischer Untersuchung als solche herausstellt. Dieselbe ist distalwärts wieder verschwunden und heftet sich der nunmehr wieder rein sehnige Strang an die radiale Seite des Radius. Dieses findet am Ende des ersten Drittels seiner Länge statt.

Der Nervus medianus läuft über den Humerus herab und tritt unter den M. pronator teres. Ob derselbe diesem noch einen Ast abgab blieb unentschieden.

tang *a* wurde nicht bestimmt.

Capra hircus.

Der M. pronator teres wird hier von einem ganz rein bindegewebigen Gebilde dargestellt, welches keinen Zusammenhang mit den Flexoren zeigte. Dasselbe beginnt mit fächerförmig sich sammelnden sehnigen Fasern vom Condylus internus humeri und verläuft als fester, ligamentöser Strang bis eben unterhalb des ersten Viertels des Radius, wo dasselbe sich in der Ausdehnung von 1,5 cm an der radialen Seite anheftet. Eine Verbindung mit der Gelenkkapsel oder mit der Ulna fehlte. An dem vorliegenden Präparat, welches einem jungen, eben ausgewachsenen Tiere entstammte, liess sich auch an verfaserten Teilen bei Anwendung schwacher Vergrösserungen kein muskulöses Element auffinden.

Der Nervus medianus läuft über den Humerus herab und tritt unter den M. pronator teres. Löst man letzteren vom Radius ab und schlägt ihn nach oben, so findet man zwei feine Nervenäste die vom Nervus medianus zu seinem mittleren Teil ziehen.

$$\text{tang } \alpha = 0{,}11.$$

Nach Franck-Martin (13) ist der M. pronator teres hier meistens rein sehnig

Sussdorf (56) giebt an, dass bei ganz jungen Tieren manchmal ein zarter Muskelstreifen diesen Muskel repräsentire, später sei derselbe rein sehnig.

Ovis aries.

Der M. pronator teres entbehrt hier jeglicher muskulösen Elemente, auch eine Untersuchung von Zerzupfungspräparaten mit dem Mikroskop fiel vollständig negativ aus. Derselbe besteht nur aus einem ligamentösen Strange, der vom Condylus internus humeri entspringt, aber keinen Zusammenhang mit der Gelenkkapsel oder Ulna zeigt. Dieser Strang beginnt seine Insertion am Ende des ersten Viertels des Radius, die sich etwas über das erste Drittel distalwärts an der radialen Seite des Radius fortsetzt.

Der Nervus medianus läuft über den Humerus herab, tritt unter den ligamentösen Muskel und giebt demselben einen äusserst feinen Ast ab.

$$\text{tang } \alpha = 0{,}19.$$

Franck-Martin (13) finden hier den M. pronator teres meist ganz sehnig.

Dagegen hebt Sussdorf (56) hervor, dass derselbe bei ganz jungen Tieren durch einen zarten Muskelstreifen dargestellt sein könne.

Bos taurus.

Fötus.

Hier ist der M. pronator teres von einem ca. 1 mm breiten Muskelstreifen repräsentirt, welcher nur wenig sehnige Elemente erkennen lässt. Derselbe entspringt von dem Condylus internus humeri und inserirt an der Mitte der radialen Seite des Radius.

Ein feiner Ast vom Nervus medianus liess sich mit Sicherheit bis zum Muskel verfolgen, dagegen blieb es unentschieden ob noch ein zweiter vorhanden war.

Neugeborenes Tier.

Der M. pronator teres ist von den Flexoren vollständig getrennt. Derselbe entspringt am Condylus internus humeri von dessen oberen Teil, tritt nicht auf die Gelenkkapsel über und bezieht keinen Ursprung von der Ulna. Der Anfang desselben ist schmal und strangförmig, nach unten zu verbreitert er sich allmählich. Er besteht zum grössten Teil aus Bindegewebe, weist aber doch recht viel muskulöse Elemente auf, die besonders gut bei Einschnitten in ihn zum Vorschein kommen. Der distale Teil, welcher aus einer dünnen, flachen Sehne besteht, beginnt seine Insertion am Ende des zweiten Viertels und reicht bis zum letzten Viertel des Radius herab.

Der Nervus medianus tritt über den Humerus herab und giebt einen feinen Ast zum oberen Teil des M. pronator teres ab.

Ausgewachsenes Tier.

Hier waren die Verhältnisse die gleichen, nur ist zu erwähnen, dass die Muskelfasern, welche in geringen Mengen vorhanden sind, zu kleinen Anhäufungen zusammengetreten sind und durch ihre dunkle Farbe von dem gelben grobsehnigen Hauptteil deutlich abstachen. Schätzungsweise waren die Muskelelemente in bedeutend geringerer Zahl vorhanden als beim Kalbe im Verhältnis zu den Sehnenfasern.

$$\text{tang } \alpha = 0{,}09.$$

Franck-Martin (13) beschreiben den M. pronator teres als teilweise muskulös beim Rinde, ebenso Sussdorf (56).

Hyrax syriacus.

Der von den Flexoren vollkommen getrennt verlaufende M. pronator teres entspringt von dem Condylus internus humeri ungefähr in der Mitte, greift nicht auf die Gelenkkapsel über und entbehrt einer tiefen von der Ulna beginnenden Portion. Die Form des Muskels ist schmal und lang gestreckt. In ganzer Länge hat derselbe dieselbe Breite. Im unteren Drittel ist er stark sehnig. Die Endsehne tritt als derber Streifen in derselben Höhe in Erscheinung, bleibt aber im ganzen Verlauf der proximalen Längsseite mehr genähert, an welcher Seite auch die sehnigen Massen überhaupt stärker hervortreten. Mit rein sehnigem Ende inserirt der Muskel in der Längsrichtung an dem vorderen radialen Rande des Radius ohne sich um denselben herumzurollen. Die Insertion beginnt am zweiten Drittel des Knochens und geht etwas auf das letzte noch über.

Der Nervus medianus verläuft über den Humerus herab und sendet einen gröberen Ast zum oberen Ende des Muskels.

$$\text{tang } \alpha = 0{,}14.$$

Über Hyrax capensis äussern sich Muret und Mivart (45) in folgender Weise:

»The pronator teres arise from the internal condyle as usual. The insertion is by a flattened and pretly strong tendon into the middle of the schaft of the radius at its inner side.

Folgende Beschreibung des M. pronator teres von Elephas findet sich bei Miall und Greenwood (43):

»Pronator radii teres. A strong ligament wich may represent this muscle, springs from the inner side of the internal condyle of the humerus, about on a lewt will flexor carpi radialis but anterior to it. This ligament passes obliquely over the muscles and vessels, and is inserted into the middle of the radius for about two inches expanding greatly over the bone. Beneath it, towards the radial extremity, ase some muscules fibres, wich spreeds out towards their insertion as a small triangular muscle continous with the ligament and covered by it superficially.«

Lepus timidus.

Der M. pronator teres ist im ganzen Verlauf von den Flexoren getrennt. Derselbe entspringt mit schmaler, platter Sehne vom oberen Teil des Condylus internus humeri und greift nicht auf die Gelenkkapsel über. Eine tiefe ulnare Portion fehlt. Der Muskelbauch ist abgeflacht spindelförmig in der Art, dass sein grösster Durchmesser bald nach seinem Anfang auf-

tritt. Die Ursprungssehne setzt sich an der unteren Seite als dünne sehnige Bedeckung über beinahe den ganzen Muskel fort und dieser geht in die Endsehne über. Letztere tritt kurz nach der dicksten Stelle aus der Tiefe des Muskels hervor, nimmt allmählich an Stärke zu und inserirt an der radialen hinteren Kante des Radius in der Längsrichtung. Die Endsehne schlägt sich nicht um den Knochen und befestigt sich am Anfang des mittleren Drittels ohne jedoch die Mitte des Knochens zu erreichen.

Der Nervus medianus steigt über den Humerus herab und giebt kurz bevor er unter den Muskel tritt einen relativ grossen Ast ab, welcher in die proximale, dickste Partie des Muskels eintritt.

$$\text{tang } \alpha = 0{,}15.$$

Lepus cuniculus.

Der M. pronator teres ist hier ein ziemlich fleischiger Muskel von Spulenform, jedoch so, dass der dickste Teil des Muskels am Ende des ersten Drittels liegt und nicht in der Mitte. Derselbe ist von den Flexoren gänzlich getrennt. Der Muskel entspringt vom Condylus internus humeri mit einer tiefen und einer oberflächlichen Sehne. Ein Übergreifen auf die Gelenkkapsel oder eine tiefe von der Ulna entspringende Portion lässt sich nicht nachweisen. Die beiden Ursprungsportionen liegen anfangs neben einander, die tiefere geht aber zum unteren, die andere zum äusseren Teil des Muskels. Erstere vermindert sich langsam und lässt sich nicht ganz bis an das Ende des Muskels verfolgen. Die oberflächliche hört bald auf isolirt zu bestehen. Die Endsehne beginnt ziemlich hoch am

Muskel zu einer Zeit, wo die tiefe Ursprungsportion sich noch deutlich zeigt. Die Endinsertion an der radialen Seite des Radius in der Längsrichtung findet etwas unterhalb der Mitte statt.

Der Nervus medianus, welcher über den Humerus herabsteigt, giebt einen Ast ab, der nach Spaltung in zwei Teile in den oberen Teil des Muskels eintritt.

$$\text{tang } \alpha = 0{,}09.$$

Während drei untersuchte wilde Kaninchen übereinstimmend einen verhältnismässig muskulösen M. pronator teres aufwiesen, zeigte ein zum Vergleich genommenes Stallkaninchen einen viel schwächer entwickelten Muskel.

Krause (25) schreibt über den M. pronator teres:

»Ursprung: Condylus mediale humeri. Ligamentum cubiti mediale, geht schief nach unten und vorn an die mediale Seite des Radius, in deren Mitte er sich anheftet. Es ist nach der Analogie benannt, denn eine Pronationsbewegung des Radius um die Ulna ist durch die Verbindung der Vorderarmbeine untereinander ausgeschlossen.

Cavia cobaya.

Der M. pronator teres ist nicht mit den Flexoren verwachsen. Die gegen dieselben gerichtete Seite ist mit glänzenden sehnigen Fasern im tieferen Teil bekleidet, während der oberflächliche Teil rein muskulös ist. Der Muskel entspringt vom Condylus internus humeri, setzt sich nicht auf die Gelenkkapsel fort und bezieht auch keine tiefe Ursprungsportion von der Ulna. Der Muskel ist ziemlich fleischig und beinahe von

gleicher Dicke in ganzer Länge mit Ausnahme des distalen Endes, wo sich eine geringe Abflachung bemerkbar macht. Die Insertion ist ziemlich breit und findet an der radialen Seite des Radius statt. Sie beginnt etwas oberhalb des zweiten Drittels und geht ein wenig distalwärts von der Mitte herab.

Der Nervus medianus tritt über den Humerus herab und giebt einen Ast zum oberen Teil des M. pronator teres ab.

$$\text{tang } \alpha = 0{,}21.$$

Dasyprocta aguti.

Der M. pronator teres ist im ganzen Verlauf von den Flexoren getrennt. Derselbe entspringt vom Condylus internus humeri. Sein Ursprung greift nicht auf die Gelenkkapsel über, auch bezieht der Muskel keine tiefe Ursprungsportion von der Ulna. Der in ganzer Länge beinahe gleich breite Muskel hat in seinem oberen Teil einen abgerundet quadratischen Querschnitt, am distalen Ende ist derselbe abgeflacht. Mit rein sehnigem Ende inserirt derselbe ohne sich um den Radius herumzuschlagen an dessen radialer Seite etwas oberhalb der Mitte.

Der Nervus medianus läuft über den Humerus herab und versieht den M. pronator teres mit zwei Aesten, welche in den oberen Teil des Muskels eintreten.

$$\text{tang } \alpha = 0{,}20.$$

Windle (62) giebt folgende kurze Notiz über diesen Muskel bei Dolichotis Patagonica und Dasyprocta Istmica:

Pronator radii teres was a small single-headed muscle in Dolichotis, inserted into the junction of the upper and second

fourths of the radius; in Dasyprocta into the centre of that bone.«

Über Eretizon epixantus schreibt Windle (60):

»Pronator radii teres resemble the same muscle in E. dorsatus sove in not being attached so low as to the distal extremity of the radius. It insertion is into a well-marked ridge.«

Lagostomus trichodactylus.

Der M. pronator teres ist von den Flexoren getrennt. Derselbe ist hier ein grader, ziemlich fleischiger, dünner Muskel, der sich distal bedeutend abflacht. Sein Ursprung liegt am Condylus internus humeri. Weder von der Gelenkkapsel noch von der Ulna entspringen accessorische Portionen. Der distale sehnige Teil des Muskels inserirt an der vorderen radialen Kante des Radius ohne sich um denselben herumzuschlagen. Die Insertion umfasst das mittlere Drittel des Radius.

Der Nervus medianus verläuft über den Humerus herab und giebt einen ziemlich grossen Ast zum M. pronator teres ab, welcher vor seinem Eintritt in den proximalen Teil in zwei Äste zerfällt.

$$\text{tang } \alpha = 0{,}21.$$

Dipus gerboa.

Der M. pronator teres ist im Beginn mit den Flexoren verwachsen. Derselbe entspringt vom oberen Teil des Condylus internus humeri. Mit der Gelenkkapsel hat der Ursprung keine Verbindung, auch existirt keine tiefe von der Ulna kommende

Portion. Der Muskelquerschnitt ist anfangs rundlich, darauf dreieckig und wird distalwärts platt. An der gegen die Flexoren gewandten Seite finden sich sehnige Fasern, welche beiderseits als Ursprungsstätte für Muskelfasern dienen. Die Insertion findet in der Mitte des Radius statt, an dessen radialer Seite. Vor derselben rollt sich der Muskel nicht um den Knochen.

Der Nervus medianus, welcher über den Humerus herabsteigt, giebt zwei Äste für den M. pronator teres ab, welche in den proximalen und mittleren Teil desselben eintreten.

$$\text{tang } \alpha = 0{,}15.$$

Über Pedetes caffer schreibt Parson (50):

»The Pronator radii teres passes from the supracondylar arch to the middle of the radius.«

Mus rattus.

Der M. pronator teres entspringt mit den Flexoren zusammen. Zwischen denselben liegt ein sehniger Streifen, von welchem Muskelfasern ihren Ursprung nehmen. Der eigentliche Beginn findet aber vom Condylus internus humeri statt. Mit der Gelenkkapsel ist der Muskel anfangs nicht verbunden, ebenso fehlt eine tiefe von der Ulna kommende Portion. Der Muskel ist recht gross und fleischig. Im proximalen Teil ist derselbe rund, flacht sich aber gegen sein distales Ende zu ab und geht schliesslich in eine dünne Sehne über. Diese schlägt sich etwas um den Radius herum, bevor sie sich in der Längsrichtung an der vorderen Seite desselben anheftet. Die Insertion findet am Anfang des mittleren Drittels statt,

Der Nervus medianus läuft über den Humerus herab. Kurz bevor derselbe unter den M. pronator teres tritt, giebt er einen Ast zum oberen und etwas später einen zweiten zum unteren Teil des Muskels ab.

$$\text{tang } \alpha = 0{,}52.$$

Mus musculus.

Der M. pronator teres entspringt mit den Flexoren vom Condylus internus humeri ohne jedoch eine längere Strecke mit diesen verbunden zu sein. Auf die Gelenkkapsel greift der Ursprung nicht über, auch besteht keine ulnare, tiefe Ursprungsportion. Die gegen die Flexoren gerichtete Seite des verhältnismässig kräftigen Muskels ist sehnig und glatt. Der Muskel hat eine recht grosse Endsehne, welche nach einem kurzen Herumrollen um den Radius sich an dessen vorderer Seite anheftet. Diese Insertion findet am zweiten Viertel des Knochens statt.

Der Nervus medianus läuft über den Humerus herab und giebt einen Ast zum oberen Teil des Muskels ab. Während derselbe an allen untersuchten Tieren konstant vorhanden war, gelang es an zweien noch einen weiteren zum unteren Teil des Muskels ziehenden Ast zu finden.

$$\text{tang } \alpha = 0{,}40.$$

Cricetus frumentarius.

Der M. pronator teres ist von den Flexoren getrennt. Derselbe entspringt vom Condylus internus humeri und setzt sich ein wenig auf die Knochenspange fort, welche das Foramen supracondyloideum überbrückt. Auf die Gelenkkapsel greift er

nicht über. Eine tiefe von der Ulna kommende Portion fehlt. Der Muskel ist gross und fleischig, anfangs ziemlich dick, distalwärts bedeutend dünner. Seine Breite ist in beinahe ganzer Ausdehnung die gleiche. An seiner gegen die Flexoren gerichteten Seite ist er mit einer glänzenden sehnigen Bekleidung versehen. An der proximalen Längsseite beginnt die Endsehne in der Mitte und breitet sich distalwärts über den ganzen Muskel aus. Die Insertionslinie liegt schräg auf dem gebogenen Radius. Der Muskel rollt sich nicht um diesen Knochen, an dessen mittlerem Drittel der Muskel sich anheftet.

Der Nervus medianus tritt durch ein Foramen supracondyloideum und giebt darauf einen grossen Ast ab, welcher in zwei zerfällt, die in den oberen Teil des M. pronator teres eintreten.

$$\text{tang } \alpha = 0{,}37.$$

Evotomus gapperi.

Der M. pronator teres ist im ganzen Verlauf von den Flexoren getrennt. Derselbe entspringt vom Condylus internus humeri. Sein Ursprung steht nicht in Verbindung mit der Gelenkkapsel, ebenso fehlt auch eine tiefe, von der Ulna kommende Portion. Der Muskel ist schmal und lang gestreckt, anfangs dick, wird er distalwärts dünner und geht schliesslich in eine kleine Sehne über, die ohne sich um den Radius herumzuschlagen, sich an seiner Mitte anheftet und zwar an der vorderen radialen Kante.

Der Nervus medianus steigt über den Humerus herab und sendet einen Ast zum oberen Teil des Muskels.

tang α liess sich an dem lädirten Präparat nicht bestimmen.

Spalax typhlus.

Der M. pronator teres ist durch ein sehniges Blatt mit den anliegenden Flexoren vereinigt, welches ihm auch als Ursprungsstätte dient. Der Hauptursprung liegt aber am oberen Teil des Condylus internus humeri. Von der Gelenkkapsel entspringen ebenfalls einige Muskelfasern. Dagegen fehlt eine tiefe von der Ulna kommende Portion. Die Form des Muskels ist auf dem Querschnitt anfangs beinahe quadratisch, flacht sich aber distalwärts bedeutend ab. An der unteren Seite finden sich einzelne sehnige Fädchen, sonst ist diese Seite bis an die Endinsertion rein fleischig, während der distale Teil der äusseren Seite eine rein sehnige Beschaffenheit zeigt. Die Insertion findet am proximalen Ende des mittleren Drittels des Radius statt. Dieselbe verläuft beinahe rein quer über diesen stark gebogenen Knochen.

Der Nervus medianus verläuft über den Humerus und giebt einen Ast für den M. pronator teres ab, der sich aber kurz vor seinem Eintritt in den oberen Teil des Muskels in zwei spaltet.

$$\text{tang } \alpha = 0{,}31.$$

Myoxus glis.

Der M. pronator teres ist im Beginn mit den Flexoren verwachsen. Diese Verwachsung erstreckt sich bis an die untere Hälfte des Muskels. Der Muskel entspringt vom Condylus internus humeri, steigt hierbei weder auf die das Foramen supracondyloideum überbrückende Knochenspange hinauf, noch auf die

Gelenkkapsel herunter, auch fehlt eine tiefe ulnare Portion. Die Form desselben ist auf dem Querschnitt abgerundet dreieckig. Der Muskel ist eigentlich rein fleischig und geht erst kurz vor seinem Ende in eine allmählich hervortretende Sehne über. Diese inserirt an der vorderen radialen Kante des Radius, ohne dass sie sich vorher um denselben herumschlägt. Die Insertionsstelle ist der obere Teil des mittleren Drittels.

Der Nervus medianus verläuft durch ein Foramen supracondyloideum und giebt darauf einen grösseren Ast ab, welcher in zwei zerfällt, die in den oberen Teil des Muskels eintreten.

$$\text{tang } \alpha = 0{,}40.$$

Sciurus vulgaris.

Der M. pronator teres ist im Anfang mit den Flexoren verwachsen und zwar zu nicht voll einem Drittel seiner Länge. Derselbe entspringt mit schmalem Ursprung vom Condylus internus humeri, greift nicht auf die das Foramen supracondyloideum überbrückende Knochenspange herauf und auch nicht auf die Gelenkkapsel herunter. Eine tiefe von der Ulna kommende Portion ist nicht vorhanden. Die Form des Muskels ist anfangs abgeflacht spindelförmig, distalwärts flacht sie sich jedoch mehr ab und geht schliesslich in eine breite dünne Sehne über, welche sich um den Radius herumlegt. Die Endinsertion beginnt mit dem mittleren Drittel des Radius und erreicht dessen Mitte. Sie findet an der radialen vorderen Kante statt.

Der Nervus medianus verläuft durch ein Foramen supracondyloideum und giebt nach seinem Austritt aus demselben zwei recht grosse Äste ab, von welchen der eine zum oberen, der zweite zum mittleren Teil des M. pronator teres zieht.

$$\text{tang } a = 0{,}38.$$

Pheromys volans.

Der M. pronator teres ist zu mehr als seiner halben Länge mit den Flexoren verwachsen. Derselbe entspringt vom Condylus internus humeri und greift mit auf die Gelenkkapsel über, aber nicht auf die das Foramen supracondyloideum deckende Knochenspange. Eine tiefe ulnare Portion fehlt ebenfalls. Dagegen dient ein denselben von den Flexoren trennendes Sehnenblatt auch als Ursprungsort für Muskelfasern. Der Muskel ist lang gestreckt und schmal, die Endsehne entwickelt sich allmählich. Dieselbe rollt sich nicht um den Radius, sondern inserirt in der Längsrichtung an der vorderen radialen Seite des Radius, die Insertion liegt an der Mitte dieses Knochens.

Der Nervus medianus giebt, während er durch das Foramen supracondyloideum tritt zwei Äste ab, welche sich in den oberen Teil des Muskels einsenken.

$$\text{tang } a = 0{,}14.$$

Anomalurus fraseri.

Der M. pronator teres ist im oberen Teil ganz, im unteren teilweise von den mit ihm verwachsenen Flexoren bedeckt. Erst kurz vor seiner Insertion trennt er sich von denselben. Er entspringt am Condylus internus humeri, greift hierbei auf die Gelenkkapsel über, empfängt aber keine tiefe von der Ulna kommende Portion. Die Form des Muskels ist abgeflacht spindelförmig. Das distale Ende des Muskels geht in eine lange Sehne über, welche ohne sich um den Radius herumzurollen an dessen radialer Seite in der Längsrichtung inserirt. Die Anheftungsstelle entspricht in ihrer Länge beinahe der Hälfte des Radius und lässt nur ein Siebentel derselben distal frei.

Der Nervus medianus tritt durch ein Foramen supracondyloideum hindurch und giebt nach seinem Austritt zwei Äste ab. Von diesen zerfällt der distale noch in zwei Teile. Diese treten in die proximale Hälfte des Muskels ein.

$$\text{tang } a = 0{,}23.$$

Idiurus zenckeri.

Der M. pronator teres ist anfangs ein kleines Stück mit den Flexoren verwachsen. Derselbe entspringt von der oberen Seite des Condylus internus humeri, geht nicht auf die Gelenkkapsel mit seinem Ursprung über und empfängt keine tiefe Portion von der Ulna. Der Muskel ist kurz, rund, dick und sehr fleischig. Ziemlich plötzlich verschmälert sich derselbe zu einer

runden Sehne, welche sich ein wenig dem Radius anlegt bevor sie an der radialen Seite inserirt. Die kurze Anheftungsstelle liegt am distalen Ende des zweiten Fünftels des Radius.

Der Nervus medianus giebt nach seinem Durchtritt durch das Foramen supracondyloideum einen Ast an den proximalen, dicksten Teil des M. pronator teres ab.

$$\text{tang } \alpha = 0{,}44.$$

Cynomys Ludoviciamus.

Der M. pronator teres beginnt von den Flexoren gänzlich getrennt. Derselbe entspringt vom Condylus internus humeri mit einer im Querschnitt dreieckigen Sehne, welche noch auf die Gelenkkapsel übergreift, dagegen nicht am Humerus heraufsteigt. Eine tiefe, von der Ulna kommende Portion existirt nicht. Die anfangs schmale Ursprungssehne ist kurz und geht in einen dicken, fleischigen Muskelbauch über, der schnell an Breite zunimmt und sich abflacht. Das Ende desselben besteht aus einer breiten, dünnen Sehne. Diese heftet sich an die nach hinten gerichtete, radiale Seite des Radius in der Längsrichtung an. Die Endinsertion, welche ohne vorhergehendes Herumlegen um den Radius stattfindet, beginnt in der Mitte dieses Knochens und endigt ein kurzes Stück vor dessen distales Ende.

Der Nervus medianus tritt durch ein Foramen supracondyloideum und giebt nach seinem Austritt aus demselben einen Ast ab, der bald in zwei zerfällt, welche in den Anfangsteil des M. pronator teres eintreten.

$$\text{tang } \alpha = 0{,}42.$$

Geomys bursarius.

Der M. pronator teres ist im Anfang nicht mit den Flexoren verwachsen. Mit zugespitzter Sehne entspringt derselbe vom Condylus internus humeri, ohne mit der Gelenkkapsel in Verbindung zu stehen. Eine tiefe, von der Ulna kommende Portion fehlt. Der Muskel nimmt sehr schnell an Breite zu, ist anfangs rundlich abgeflacht, wird aber mit zunehmender Breite dünner. An der gegen die Flexoren gewendeten Seite finden sich sehnige Einlagerungen. Die Endsehne entwickelt sich an der proximalen Längsseite zuerst und dehnt sich distalwärts über die ganze äussere Fläche des Muskels aus. Ohne sich um den Radius herumzurollen heftet sich diese dünne, breite Sehne an dessen radialer Seite in der Längsrichtung an. Diese Insertion beginnt etwas oberhalb der Mitte des Radius und endigt kurz vor dem distalen Ende dieses Knochens.

Der Nervus medianus, welcher über den Humerus herabsteigt, giebt zwei Äste für den M. pronator teres ab, welche in dessen Mitte eintreten.

$$\text{tang } \alpha = 0{,}57.$$

Erinaceus europaeus.

Der M. pronator teres ist mit den Flexoren anfangs verwachsen. Derselbe entspringt vom Condylus internus humeri, greift hierbei nicht auf die Gelenkkapsel über, auch fehlt eine tiefe, von der Ulna kommende Portion. Zwischen Flexoren und M. pronator teres liegt ein starkes sehniges Blatt, von welchem

ebenfalls Muskelfasern entspringen, aber besonders dient dasselbe als Ursprungsstätte einer etwas distalen runden Portion, die sich leicht über die Hauptmasse des Muskels erhebt. Auch an der proximalen Längsseite des Muskels lässt sich eine schmale Partie abtrennen, so dass der M. pronator teres sich aus drei nebeneinander liegenden Teilen zusammensetzt. Der Muskel ist verhältnissmässig gross und fleischig. Die Insertion umfasst die Mitte der radialen Seite des Radius, auf welcher sie schräg herabläuft, ohne dass der Muskel sich vorher um diesen Knochen herumlegt.

Der Nervus medianus läuft über den Humerus herab und giebt darauf zwei Äste ab, die sich sowohl in den proximalen wie distalen Teil des Muskels einsenken.

$$\text{tang } \alpha = 0{,}33.$$

Centetes ecaudatus.

Der M. pronator teres ist im ganzen Verlauf von den Flexoren getrennt. Derselbe entspringt vom Condylus internus humeri mit einem abgerundeten Kopf, welcher nicht auf die Gelenkkapsel übergreift. Eine tiefe, von der Ulna kommende Portion existirt nicht. Die Form des Muskels ist im Beginn rundlich, distalwärts flacht dieselbe sich ab, wird dünn und breit. Auf der äusseren Seite entwickelt sich allmählich in ganzer Breite des Muskels ein sehniger Belag, der an Stärke zunimmt und in die dünne Endsehne übergeht. Diese ist kurz und heftet sich an der radialen, vorderen Kante des Radius in der Längsrichtung derselben an, ohne sich vorher um diesen Knochen herumzurollen. Die Insertion umfasst die Mitte des Radius.

Der Nervus medianus tritt durch das Foramen supracondyloideum und giebt nach seinem Austritt einen ziemlich starken Ast zur Mitte des oberen, fleischigen Teils des M. pronator teres. Ein zweiter, tiefer eintretender Ast war an der einen Seite noch vorhanden.

$$\text{tang } \alpha = 0{,}52.$$

Macroscelides roseti.

Der M. pronator teres ist ein unbedeutender Muskel, welcher in ganzer Länge von den Flexoren vollkommen isolirt ist. Derselbe entspringt von der Vorderseite des Condylus internus humeri, greift nicht auf die Gelenkkapsel über und besitzt keine tiefe, von der Ulna kommende Portion. Der anfangs nicht allzuschmale Muskel nimmt schnell an Breite ab. Mit kurzer Sehne inserirt derselbe, ohne sich um den Radius herum zu schlagen an dessen radialer Seite. Die Insertion beginnt am zweiten Viertel, erreicht aber nicht die Mitte des Knochens.

Der Nervus medianus verläuft über den Humerus herab und giebt einen Ast für den M. pronator teres ab, der in den proximalen Teil eintritt.

$$\text{tang } \alpha = 0{,}31.$$

Myogale pyrenaica.

Der M. pronator teres ist bis zur Mitte mit den Flexoren verwachsen. Derselbe entspringt vom Humerus und zwar von der Knochenspange, welche das Foramen suprocondyloideum überbrückt, reicht aber nicht ganz über dasselbe hinauf. Distal-

wärts geht der Ursprung auf den Condylus internus humeri und die Gelenkkapsel über. Eine tiefe, von der Ulna kommende Portion fehlt. Der schon im Beginn breite Muskel ist gross und fleischig, flacht sich distalwärts ab und wird erst kurz vor dem Ende sehnig. Er inserirt an der radialen Seite des Radius in dessen Mitte, ohne sich vorher um den Knochen herumzuschlagen.

Der Nervus medianus läuft durch ein Foramen supracondyloideum und giebt nach seinem Austritt aus demselben zwei Äste ab, welche in den oberen und mittleren Teil des M. pronator teres eintreten.

$$\operatorname{tang} a = 0{,}35.$$

Solenodon cubanus.

Der M. pronator teres ist in ganzer Länge von den Flexoren getrennt. Derselbe entspringt mit abgerundet dreieckiger Sehne von der oberen Hälfte des Condylus internus humeri. Die Ursprungssehne greift nicht auf die Gelenkkapsel über, auch fehlt eine tiefe von der Ulna kommende Portion. Der proximale Teil des Muskels ist dick, verbreitert sich aber bald und verdünnt sich dabei. An der unteren Seite des Muskels finden sich viele sehnige Fasern. Auch an der Oberseite desselben treten derartige auf, jedoch hauptsächlich und zuerst an der proximalen Längsseite, von wo aus sie sich gegen das Ende zu über den ganzen Muskel ausbreiten und in die dünne breite Endsehne übergehen. Diese inserirt, ohne sich um den Radius herumzurollen in der Längsrichtung an der vorderen, radialen Kante und umfasst die Insertion das mittlere Drittel dieses Knochens.

Der Nervus medianus verläuft durch ein Foramen supracondyloideum und giebt darauf einen recht grossen Ast ab, der in dem dicksten Teil des Muskels eintritt. Weiter distalwärts geht noch ein dünner Ast zum abgeflachten Teil des M. pronator teres.

$$\text{tang } \alpha = 0{,}52.$$

Condylura cristata.

Der M. pronator teres ist gross, lang und muskulös. Die Form desselben ist spindelförmig. In seinem ganzen Verlauf ist derselbe von den Flexoren vollkommen getrennt. Mit einer rundlichen, schmalen Sehne entspringt der Muskel vom oberen Teil des Condylus internus humeri ohne mit der Gelenkkapsel in Verbindung zu treten oder eine tiefe, von der Ulna kommende Portion zu empfangen. Sein verschmälertes distales Ende geht in eine ziemlich feine Endsehne über, welche sich an der vorderen radialen Kante des Radius anheftet ohne sich um denselben herumzurollen. Diese Insertion findet unterhalb der Mitte dieses Knochens statt und geht ein wenig noch auf das letzte Viertel über.

Der Nervus medianus passirt ein Foramen supracondyloideum und giebt nach seinem Austritt einen grösseren Ast für den oberen Teil des M. pronator teres ab.

$$\text{tang } \alpha = 0{,}28.$$

Chrysochloris aurea.

Der M. pronator teres ist ohne jede Verbindung mit den Flexoren. Derselbe entspringt mit plattem, ziemlich breitem und rein sehnigem, dünnem Anfangsteil vom oberen Teil des Condylus internus humeri, greift nicht auf die Gelenkkapsel herab und besitzt keine tiefe, von der Ulna kommende Portion. Die Form des recht fleischigen Muskelbauches ist vielleicht am besten als abgeflacht spindelförmig zu bezeichnen, mit verhältnismässig grossem Breitedurchmesser. Distalwärts geht derselbe in eine schmälere, etwas rundliche Sehne über, welche sich nicht um den Radius herumlegt, bevor dieselbe sich an dessen radialer Seite anheftet. Die Insertion findet am proximalen Ende des letzten Drittels dieses Knochens statt.

Der Nervus medianus verläuft durch ein Foramen supracondyloideum und giebt darauf einen Ast zum M. pronator teres ab, der in den breitesten Teil desselben eintritt.

tang α wurde nicht bestimmt.

Talpa europaea.

Der M. pronator teres ist mit den Flexoren nicht verwachsen. Derselbe entspringt vom oberen Teil des Condylus internus humeri, ohne auf die Gelenkkapsel überzugreifen. Eine tiefe von der Ulna entspringende Portion fehlt. Der platte sehnige Anfangsteil ist teilweise von den Flexoren bedeckt. Der Muskel selber ist gross und fleischig und dabei breit. Sein distales

Ende verschmälert sich nur wenig. Erst kurz vor dem Ende treten einzelne Sehnenfasern auf seiner Oberfläche hervor. Seine Insertion wird durch dieselben und die unterliegende Muskelmasse vermittelt. Dieselbe findet ziemlich schräg zur Längsaxe des Radius statt an seiner vorderen radialen Seite. Diese Anheftungsstelle umfasst beinahe die Mitte des Radius.

Der Nervus medianus tritt durch ein Foramen supracondyloideum und giebt darauf einen recht groben Ast ab, der sich kurz vor seinem Eintritt in die proximale Hälfte des M. pronator teres in zwei spaltet.

$$\text{tang } \alpha = 0{,}65.$$

Tupaija ferruginea.

Der M. pronator teres ist anfangs ein kurzes Stück mit den Flexoren verwachsen. Zwischen denselben liegt ein kurzes Blatt aus sehnigem Gewebe, an welchem sich Muskelfasern anheften. Der Muskel entspringt vom oberen Teil des Condylus internus humeri und greift nicht auf die Gelenkkapsel über. Eine tiefe von der Ulna kommende Portion ist nicht vorhanden. Der Querschnitt des Muskels ist im Anfang beinahe viereckig, später flacht sich derselbe ab. Der Anfangsteil desselben ist sehnig, geht aber bald in einen rein fleischigen Teil über, der erst im distalen Drittel eine oberflächliche sehnige Bedeckung erhält. Die Insertion ist sehnig, findet in der Längsrichtung statt, ohne dass der Muskel sich vorher um den Radius herumschlägt. Die Insertionsstelle liegt etwas proximal von der Mitte und an der vorderen, radialen Kante des Radius.

Der Nervus medianus verläuft durch ein Foramen supracondyloideum und giebt nach seinem Austritt einen Ast zum proximalen Teil des Muskels ab.

$$\text{tang } \alpha = 0{,}30.$$

Crocidura caerulea.

Der M. pronator teres ist in ganzer Länge von den Flexoren vollkommen getrennt. Derselbe entspringt mit runder Sehne vom oberen Teil des Condylus internus humeri. Auf die Gelenkkapsel greift der Ursprung des Muskels nicht über, auch fehlt eine tiefe, von der Ulna kommende Portion. Die Form des Muskels ist abgeflacht spindelförmig, der distale Teil vollkommen platt und dünn und an seiner oberen Seite mit sehnigem Gewebe bedeckt. Die Anheftung an den Radius ist nur an der Oberfläche sehnig, die Unterseite des Muskels zeigt hier noch muskulöse Elemente. Die Insertion findet in der Längsrichtung statt an der vorderen radialen Seite des Radius, ohne dass sich der Muskel vorher um diesen Knochen herumschlägt. Die Insertionsstelle liegt an der Mitte des Radius.

Der Nervus medianus verläuft durch ein Foramen supracondyloideum und giebt bald nach seinem Austritt aus demselben zwei Äste ab, die in dem dicksten Teil des M. pronator teres eintreten.

$$\text{tang } \alpha = 0{,}35.$$

Hemicentetes semispinosus.

Der M. pronator teres ist von den Flexoren vollkommen getrennt. Derselbe entspringt vom oberen Teil des Condylus internus humeri mit einer runden, dicken Ursprungsportion, welche auf die Gelenkkapsel übergreift. Dagegen findet sich keine tiefe, von der Ulna kommende Portion. Der Muskel ist fleischig und nur im distalen abgeflachten, breiteren Teil sehnig. Die Insertion findet an der vorderen, radialen Kante des Radius statt, ohne dass die Sehne sich vorher um diesen Knochen herumlegt. Die der in der Längsrichtung dieses Knochens erfolgende Anheftungsstelle entspricht etwa der Hälfte des Radius und endigt kurz vor seinem distalen Ende.

Der Nervus medianus läuft durch ein Foramen supracondyloideum und giebt darauf zwei Äste für den M. pronator teres ab, von welchen der proximale in das obere Ende des Muskels eintritt, der distale dagegen in den abgeflachten Teil.

$$\text{tang } a = 0{,}42.$$

Rhizomys sumatrensis.

Der M. pronator teres ist ein verhältnismässig grosser Muskel, welcher nicht mit den Flexoren verwachsen ist. Derselbe entspringt mit rundlicher Sehne vom oberen Teil des Condylus internus humeri. Auf die Gelenkkapsel greift derselbe nicht über, auch besitzt er keine tiefe, von der Ulna kommende Portion. Der anfangs runde Muskel wird allmählich platter und

erhält eine immer stärker sehnig glänzende Oberfläche. An der unteren Seite treten ebenfalls einige starke Sehnenfasern auf. Mit rein sehnigem Ende inserirt derselbe in der Längsrichtung an der radialen Seite des Radius ohne sich vorher um denselben herumzurollen. Die Anheftungsstelle beginnt in der Mitte dieses Knochens und endigt kurz vor seinem distalen Ende.

Der Nervus medidanus tritt durch ein Foramen supracondyloideum und giebt dem M. pronator teres einen starken Ast ab, der zum oberen Teil des Muskels zieht. Ob ein zweiter Ast, wie es schien auch für die Mitte des Muskels abgegeben wurde, liess sich nicht entscheiden, da das Präparat lädirt war.

$$\text{tang } \alpha = 0{,}57.$$

Über Gymnura Rafflesii schreibt Parson (51):

»The Pronator radii teres is large, and dasses to the third quarter of the radius. As in all the lower mammals there is no deap head to it.«

Phoca vitulina.

Der M. pronator teres ist mit den Flexoren verwachsen. Derselbe entspringt vom Condylus internus humeri, greift etwas auf die Gelenkkapsel über, aber entbehrt einer tiefen, von der Ulna kommenden Portion. Zwischen demselben und den Flexoren liegt ein sehniges Blatt, von welchem ebenfalls Muskelfasern entspringen. Der Muskel ist gross und hat einen abgerundet quadratischen Querschnitt in beinahe ganzer Länge, welcher bis kurz vor das Ende des Muskels gleiche Grösse zeigt. An der Oberseite ist er ziemlich rein fleischig, an der Unterseite dagegen und zwar am distalen Ende finden sich

sehnige Beimischungen. Die Insertion ist ziemlich quer und findet an der radialen Seite des Radius eben vor dem letzten Fünftel dieses Knochens statt.

Der Nervus medianus läuft durch ein Foramen supracondyloideum und tritt darauf unter den M. pronator teres. Hier zerfällt derselbe in zwei beinahe gleich grosse Äste, von welchen der eine für den M. pronator teres bestimmt ist. Dieser spaltet sich in fünf Zweige, die nacheinander in den Muskel eintreten, wobei der distalste hinter der Mitte den Muskel erreicht.

$$\text{tang } \alpha = 0{,}31.$$

Lucae (30) schreibt über die Robbe:

»Pronator teres liegt lateral und nach vorn neben dem vorigen (Flexor carpi radialis) und ist mit diesem an seinem Ursprung verwachsen. Er entspringt vom Epicondylus internus humeri und setzt sich medianwärts in der Hälfte des Knochens an die vordere Kante und die innere Fläche des Radius neben dem Supinator brevis.«

Duvernoy (10) berichtet über den Muskel folgendes:

»Le rond pronateur est remarquable par sa force, nécessaire pour porter l'avant-bras dans la pronation, lorsque l'animal veut frapper l'eau en arrière et en bas. Il s'attache au bord du radius, côté externe de ce bord.«

Den M. pronator teres von Otario jubata beschreibt Murie (44):

»The pronator radii teres is short broad and well developed. It arises, in close adherence with and partially covered by the flexor carpi radialis from the inner condyle and advances halway down the radius. At the same time it occupius about half the broad of that bone, wich is unusually flattened to adopt itself to the peculiar compressed poddle-like Extremity.«

Procyon cancrivorus.

Der M. pronator teres entspringt isolirt von den Flexoren. Derselbe beginnt sehnig vom oberen, hinteren Teil des Condylus internus humeri und läuft längs der Vorderfläche desselben herab ohne indessen von derselben oder von der Gelenkkapsel Ursprungsbündel zu entnehmen. Ebenso fehlt eine tiefe, von der Ulna kommende Portion. Der fleischige Teil des Muskels beginnt in der Mitte der Vorderfläche des Condylus internus humeri und behält in ganzer Länge dieselbe Breite. Das distale Ende ist wieder rein sehnig mit Ausnahme einer dünnen Muskellage an der unteren Seite. Die Insertion findet in der Längsrichtung an der radialen Seite des Radius statt, wobei die Sehne sich ein wenig um diesen Knochen herumlegt. Die Anheftungsstelle entspricht dem zweiten Viertel der Länge des Radius.

Der Nervus medianus verläuft über den Humerus herab und giebt zwei Äste für den M. pronator teres ab, von welchen der proximale zum Anfang, der distale zum mittleren Teil dieses Muskels zieht.

$$\text{tang } \alpha = 0{,}33.$$

Windle (61) giebt über diesen Muskel folgende kurze Notiz:

»Pronator radii teres has a single origin and normal insertion.«

Ursus arctos.

Der M. pronator teres ist anfangs durch ein sehniges Blatt ein kleines Stück mit den Flexoren verwachsen. Derselbe besteht aus zwei Teilen [1]), die durch eine in der Mitte des Muskels

[1]) Diese Trennung war auf der rechten Seite scharf ausgeprägt, auf der linken nur angedeutet.

verlaufende Sehne von einander getrennt sind. Die grössere Portion steht mit der vom Condylus internus humeri und zwar dessen medialer hinterer Seite entspringenden Ursprungssehne direkt in Verbindung und lagert sich der breiten aber dünnen zweiten Portion auf, die mit der Ursprungssehne nur den schmalen Anfangsteil gemeinsam hat. Auf die Gelenkkapsel greift der Muskel nicht über, auch fehlt eine tiefe von der Ulna kommende Ursprungsportion. Die Insertion findet an der radialen Seite des Radius statt, ohne dass sich die breite Endsehne vorher um denselben herumlegt. Die Insertion beginnt etwas oberhalb der Hälfte des Radius und streckt sich beinahe bis an das distale Ende desselben herab und liegt in der Längsrichtung des Knochens.

Der Nervus medianus steigt über den Humerus herab und giebt zwei grössere Äste ab, welche in die dickere Portion des Muskels eintreten. Ein dritter längerer und dünner Ast geht zur zweiten Muskelportion.

$$\text{tang } \alpha = 0{,}56.$$

Windle (61) sagt kurz, dass der M. pronator teres bei Ursus sich bis ans Ende des Radius strecke.

Beim Baribal (Ursus americanus) beschreibt Shepherd (54) diesen Muskel in folgender Weise:

»Pronator radii teres, disposed much as in man, hat no origin from the ulna and is inserted into the radius almost as low down as the styloid process, Is a long narrow muscle.«

Zorilla lybica.

Der M. pronator teres ist in ganzer Länge von den Flexoren getrennt. Derselbe entspringt quer von der inneren Kante des Condylus internus humeri, setzt sich aber nicht auf die das

Foramen supracondyloideum bedeckende Knochenspange fort, ebensowenig wie der Ursprung auf die Gelenkkapsel übergreift oder von der Ulna eine tiefe Portion empfängt. Der Anfangsteil des Muskels ist platt und dünn, darauf wird derselbe wieder dicker, um schliesslich in einen breiteren aber dünnen Teil überzugehen. Von der Mitte an wird der Muskel stark sehnig und seine platte Endsehne inserirt an der radialen Kante des Radius ohne sich vorher um diesen Knochen herumzurollen. Die Insertion beginnt an der Mitte des Radius und streckt sich bis zum letzten Achtel dieses Knochens.

Der Nervus medianus verläuft durch ein Foramen supracondyloideum und giebt darauf einen Ast ab, der in zwei zerfällt, welche beide in den oberen Teil des M. pronator teres eintreten.

$$\text{tang } \alpha = 0{,}47.$$

Putorius itatzi.

Der M. pronator teres ist nicht mit den Flexoren verwachsen. Derselbe entspringt vom oberen Teil des Condylus internus humeri mit zwei einander teilweise deckenden Portionen. Die obere ist kurz, dick und fleischig, die untere beginnt mit schmaler Sehne, welche sich an der Unterseite des Muskels fächerförmig ausbreitet und allmählich mit Muskelmasse versehen wird. Keine der beiden Ursprungsportionen greift auf die Gelenkkapsel über, auch fehlt eine tiefe von der Ulna kommende Portion. Auf der äusseren unteren Hälfte des Muskels findet sich eine sehnige Auflagerung mit ziemlich dicker Mitte. Aus derselben geht die Endsehne hervor, welche ohne sich um den Radius herumzulegen in der Längsrichtung an

dessen radialer Seite inserirt. Die Anheftungsstelle entspricht dem oberen Teil des mittleren Drittels des Knochens.

Der Nervus medianus tritt durch ein Foramen supracondyloideum hindurch und giebt nach seinem Austritt aus demselben einen für den M. pronator teres bestimmten Ast ab, der sich jedoch vor seinem Eintritt in den Muskel in zwei Äste spaltet, welche zum proximalen Teil desselben ziehen.

$$\text{tang } \alpha = 0{,}43.$$

Über den M. pronator teres bei Putorius putorius schreibt Alix (2) folgendes:

»Le rond pronateur s'attache à la partie superieure du tubercule de l'épitrochlée et d'autre part au $^1/_3$ moyen du radius. Son teudon proximal y lisse sur la face antérieure du tubercule épitrochléen.

Galera barbara.

Der M. pronator teres ist im Anfang ein kurzes Stück mit den Flexoren verwachsen. Zwischen denselben liegt ein sehniges Blatt, von welchem einige Muskelfasern entspringen. Der eigentliche Ursprung liegt auf der oberen, hinteren Seite des Condylus internus humeri und zwar entspringt der Muskel hier in zwei Portionen, von welchen die an der proximalen Längsseite liegende weiter hinauf und nach hinten reicht. Diese ist bedeutend kleiner, als die distalere. Der Ursprung geht an der Vorderseite des Condylus internus humeri nicht bis zur Gelenkkapsel herab. Eine tiefe von der Ulna kommende Portion fehlt. Die beiden Ursprungsportionen lassen sich bis zur Hälfte des Muskels infolge eines sie trennenden seichten Spaltes unterscheiden. Der aus beiden zusammengesetzte Muskel ist bei-

nahe in ganzer Länge gleichbreit und fleischig. Nur am distalen etwas verbreiterten Ende ist eine geringe oberflächliche Sehnenbildung wahrnehmbar. Die Insertion findet in der Längsrichtung ohne vorhergehendes Herumlegen um den Radius statt und zwar an dessen vorderer radialen Seite. Die Anheftungsstelle streckt sich distalwärts von der Mitte dieses Knochens und endigt kurz vor dem Ende desselben.

Der Nervus medianus passirt ein Foramen supracondyloideum und giebt nach seinem Austritt einen Ast ab, der sich bald in zwei spaltet, welche in den oberen Teil des M. pronator teres eintreten.

$$\text{tang } \alpha = 0{,}37.$$

Lutra vulgaris.

Der M. pronator teres ist von den Flexoren in ganzer Länge getrennt. Derselbe entspringt vom Condylus internus humeri, greift nicht auf die Gelenkkapsel über und besitzt keine tiefe von der Ulna kommende Portion. An seiner gegen die Flexoren gewandten Seite finden sich mehrere sehnige Fasern. Der Muskel selber ist dick, fleischig und abgerundet im Anfang, flacht sich aber allmählich ab und hat bei seiner Insertion nur eine dünne oberflächliche Sehne. Dieselbe schlägt sich nicht um den Radius herum und inserirt an der radialen Seite des Radius in der Längsrichtung. Die Anheftungsstelle beginnt distal von der Mitte, erreicht aber nicht ganz das Ende dieses Knochens.

Der Nervus medianus verläuft durch ein Foramen supracondyloideum und giebt beim Heraustreten einen (möglicher-

weise zwei) Ast ab, der in den proximalen Teil oberhalb der Mitte des M. pronator teres eintritt.

$$\text{tang } \alpha = 0{,}30.$$

Während das hier zur Untersuchung gekommene Tier ein eben geborenes war, giebt Lucae (30) folgende Beschreibung des entsprechenden Muskels bei einem ausgewachsenen.

»Pronator radii teres ist ein langer Muskel. Er entspringt an der ganzen äusseren Fläche der Diaphyse des Humerus und heftet sich an die Ulna unterhalb des Proc. coronoideus«.

Meles taxus.

Der M. pronator teres ist in ganzer Länge ohne Zusammenhang mit den Flexoren. Derselbe entspringt sehnig von dem mittleren und hinteren Teil des Condylus internus humeri, greift nicht auf die das Foramen supracondyloideum überbrückende Knochenspange über und auch nicht auf die Gelenkkapsel. Von der Ulna bezieht der Muskel keine tiefe Portion. Der Muskel ist gross und fleischig. Anfangs platt vom Condylus internus humeri beginnend, wird er bald seitlich zusammengepresst, um dünn und breit zu enden. Mit rein sehnigem Ende inserirt er an der vorderen radialen Seite des Radius, ohne dass ein Herumrollen um diesen Knochen vorher stattfände. Die in der Längsrichtung des Knochens liegende Insertion beginnt etwas oberhalb der Mitte, um tief an den Knochen herabzusteigen, so dass kaum ein Fünftel des distalen Endes frei bleibt.

Der Nervus medianus geht durch das Foramen supracondyloideum des Humerus hindurch und giebt darauf zwei Äste ab, welche neben einander in die Mitte des Muskels eintreten.

tang $\alpha = 0{,}43$.

Bassoriscus astuta.

Der M. pronator teres ist in ganzer Länge ohne Verbindung mit den Flexoren. Derselbe entspringt vom Condylus internus humeri und besitzt hier zwei oberflächlich durch einen Spalt getrennte Portionen. Von diesen ist die obere kleiner. Der Ursprung greift nicht auf die Gelenkkapsel über, auch fehlt eine tiefe von der Ulna kommende Portion. Der Muskel ist in seiner proximalen Hälfte dick und fleischig, von seiner Mitte an flacht er sich ab und wird breiter. Die etwas später auftretende oberflächliche sehnige Schicht wird distalwärts dicker und geht in eine reine Endsehne über. Die Insertion bildet einen Winkel auf der radialen Seite des Radius und zwar so, dass der proximale Teil ein kurzes Stück schräg über den Knochen läuft, der distale grössere aber die Längsrichtung einschlägt. Die Anheftungsstelle beginnt etwas tiefer als das mittlere Drittel des Radius, entspricht aber in ihrer Länge ungefähr demselben.

Der Nervus medianus verläuft durch ein Foramen supracondyloideum und giebt sofort nach Verlassen desselben einen Ast ab, welcher sich in zwei spaltet, die zum proximalen Teil des Muskels ziehen und hier je eine der zwei Portionen versorgen. Weiter distalwärts geht ein zweiter Ast ab, der ungeteilt zur Mitte des M. pronator teres zieht.

tang $\alpha = 0{,}31$.

Viverra spec?

Der M. pronator teres hat keinen Zusammenhang mit den Flexoren. Derselbe entspringt mit zwei Portionen, welche durch einen schmalen Spalt von einander getrennt sind. Die eine beginnt von der Knochenspange, welche das Foramen supracondyloideum überbrückt, die zweite vom Condylus internus humeri. Erstere ist kurz und rundlich, letztere platt und anfangs schmal, um sich von der Stelle, wo die obere Portion sich mit derselben verbindet, bedeutend an Breite zuzunehmen. Die Endsehne beginnt an der proximalen Seite des Muskels und verbreitet sich distalwärts ohne jedoch die Oberfläche in ganzer Ausdehnung einzunehmen. Die Endinsertion findet an der vorderen radialen Kante des Radius statt in der Längsrichtung ohne ein vorhergehendes Rollen um den Knochen und beginnt am mittleren Drittel, um sich etwas auf das distale fortzusetzen. Dieselbe ist nicht rein sehnig, sondern in grosser Ausdehnung besonders an der unteren Seite muskulös.

Der Nervus medianus tritt durch ein Foramen supracondyloideum. Derselbe giebt zwei Äste ab, von welchen der erste in die obere Portion eintritt, während der zweite erst tiefer unten, nachdem die beiden Ursprünge verwachsen sind, mit den M. pronator teres in Verbindung tritt.

$$\text{tang } \alpha = 0{,}21.$$

Young (64) sagt über Viverra civetta:

In the forarm a strong pronator radii teres has on extensive insertion into the lower half of the external torder of the radius.«

Devis (9) äussert sich über dasselbe Tier unklar. Es geht nicht aus seiner Beschreibung hervor, ob ein M. pronator teres fehlt oder ob derselbe nur ausgelassen ist.

Macalister (33) äussert folgendes über Viverra und die verwandte Galera:

»Pronator radii teres has a condyloid origin and in Viverra is inserted just above the middle of the radius it wiegts 0,07; in Galera the pronator is inserted into the lower half of the radius.«

Herpestes griseus.

Der M. pronator teres ist in seinem ganzen Verlauf von den Flexoren getrennt. Derselbe entspringt mit sehnigem Anfang von der hinteren oberen Seite des Condylus internus humeri. Auf die das Foramen supracondyloideum begrenzende Knochenspange tritt der Ursprung nicht herauf, ebenso wenig greift derselbe auf die Gelenkkapsel über. Eine tiefe von der Ulna kommende Ursprungsportion fehlt. Der Muskel ist ziemlich gross und fleischig, geht aber im distalen Teil in eine breitere Sehne über, die sich ohne vorheriges Rollen um den Radius an seine radiale Seite in der Längsrichtung anheftet und dabei das mittlere Drittel einnimmt.

Der Nervus medianus tritt durch ein Foramen supracondyloideum und giebt darauf zwei feine Äste ab, die in den oberen Teil des Muskels sich einsenken.

$$\text{tang } \alpha = 0{,}35.$$

Paradoxurus hermaphrodyta.

Der M. pronator teres ist im Anfang kurz mit den Flexoren verwachsen. Hier liegt zwischen ihnen ein sehniges Blatt, von welchem beiderseits Muskelfasern entspringen. Der Ursprung liegt am oberen Teil des Condylus internus humeri und geht

nicht auf die Gelenkkapsel über. Eine tiefe von der Ulna kommende Portion fehlt. Der Muskel ist ziemlich gleich dick in ganzer Länge und wird erst kurz vor dem distalen Ende breiter und dünner. Gleichzeitig entwickelt sich von der Oberseite aus eine dünne Sehne. Diese befestigt sich von der Mitte des Radius an bis kurz vor dessen Ende an seiner vorderen radialen Kante. Diese Insertion findet in der Längsrichtung statt, ohne dass sich die Sehne vorher um den Knochen herumschlägt.

Der Nervus medianus verläuft durch ein Foramen supracondyloideum und giebt nach seinem Austritt aus demselben einen Ast ab, der in drei zerfällt, welche in den proximalen Teil des Muskels eintreten.

$$\text{tang } a = 0{,}36.$$

Canis familiaris.

Junger Zwergpintscher.

Der M. pronator teres ist ein im ganzen Verlauf von den Flexoren getrennt liegender Muskel, welcher überall ziemlich die gleiche Breite und Dicke besitzt. Derselbe entspringt vom vorderen Teil der inneren Seite des Condylus internus humeri und greift nicht auf die Gelenkkapsel über, ebenso fehlt demselben eine tiefe von der Ulna beginnende Portion. Der distale Teil des Muskels verdünnt sich kurz vor der Insertion, welche rein sehnig ist und in beinahe querer Richtung an der vorderen Seite des Radius liegt und zwar ungefähr in der Mitte des Knochens.

Der Nervus medianus tritt über den Humerus herab und giebt darauf zwei Äste ab, die neben einander, nur durch einen kurzen Zwischenraum getrennt, in den M. pronator teres eintreten.

Junger Hasenhund.

Der M. pronator teres ist in ganzer Länge von den Flexoren getrennt. Derselbe entspringt vom Condylus internus humeri mit zwei Portionen, welche durch eine verhältnismässig tiefe Spalte geschieden sind. Auf die Gelenkkapsel greift der Ursprung nicht über, aber von der Mitte des Muskels zieht ein ligamentöser Strang zum Processus coronoideus ulnae und setzt sich auch bis auf die Gelenkkapsel fort. Beide Portionen des Muskels zusammengelegt bilden einen in ganzer Länge ziemlich gleichbreiten Muskel, welcher in der Mitte bedeutend dicker als an den beiden Enden ist. Die Insertion wird durch eine sehr kurze Sehne vermittelt, welche in schräger Richtung an der hinteren Seite des Radius sich in der Mitte desselben befestigt. Der Muskel schlägt sich ein wenig um diesen Knochen herum.

Der Nervus medianus läuft über den Humerus herab und giebt drei Äste für den M. pronator teres ab. Von diesen tritt der grösste in der Mitte desselben ein, die beiden anderen proximal und distal von demselben.

$$\text{tang } \alpha = 0{,}60.$$

Alter Hasenhund.

Der M. pronator teres ist in ganzer Länge frei von jeder Verbindung mit den Flexoren. Derselbe entspringt vom oberen und mittleren Teil des Condylus internus humeri und greift ein wenig auf die Gelenkkapsel über. Eine tiefe von der Ulna kommende Portion fehlt. Der Anfangsteil des Muskels ist durch einen tiefen Spalt in zwei Bäuche geteilt, die eben ober-

halb der Muskelmitte verschmelzen. Die untere Seite des Anfangs ist sehnig. Der proximale Teil des Muskels ist spindelförmig, der distale Teil platt und breiter. Vor seiner sehnigen Insertion, die oberhalb der Mitte des Radius stattfindet, rollt sich der Muskel ein wenig um diesen Knochen herum. Die Insertion liegt nicht ganz genau in der Längsrichtung, sondern etwas schräg an der radialen Seite des Radius.

Der Nervus medianus läuft über den Humerus herab und giebt darauf einen recht dicken Ast ab. Dieser teilt sich in zwei Äste, von welchen einer in die kleinere Anfangsportion tritt, während der zweite etwas oberhalb der Mitte in die grössere sich einsenkt.

$$\text{tang } \alpha = 0{,}29.$$

Canis vulpes.

Der M. pronator teres ist in ganzer Länge frei von einem Zusammenhang mit den anliegenden Flexoren. Derselbe entspringt vom Condylus internus humeri in zwei Portionen, von welchen keine auf die Kapsel des Ellenbogengelenkes übergreift. Die Hauptportion beginnt schmal und grenzt mit einer sehnigen Fläche an die Flexoren. Die zweite kleinere, medial liegende Portion entspringt an gleicher Stelle nur ein wenig höher am Humerus herauf. Diese hat Spindelform und verschmilzt bald mit der Hauptportion, die sich distalwärts stark verbreitert und auch verdünnt. Ein Ursprung von der Ulna liess sich nicht nachweisen. Der Muskel inserirt mit kurzer breiter und dünner Sehne an der radialen Seite des Radius ohne sich vorher um denselben zu rollen. Die Insertion, welche ungefähr

das zweite Viertel dessen Länge umfasst, läuft von der convexen Seite des Knochens schräg bis an die concave heran.

Der Nervus medianus läuft über den Humerus herab und giebt einen Ast für den M. pronator teres ab, welcher Ast bald in zwei zerfällt. Von diesen spaltet sich der kleinere wieder in feinere Zweige, die in die mediale kleinere Portion eintreten, während der grössere Ast ungeteilt zur Hauptportion zieht.

$$\text{tang } a = 0{,}36.$$

Canis corsac.

Der M. pronator teres ist durch einen recht beträchtlichen Zwischenraum von den Flexoren getrennt. Derselbe entspringt vom oberen Teil des Condylus internus humeri und zwar mit zwei Portionen. Auf die Gelenkkapsel greift der Ursprung nicht über, auch fehlt eine von der Ulna beginnende tiefe Portion. Die obere Ursprungsportion ist kurz, fleischig und spindelförmig, die untere besitzt einen schmalen sehnigen Anfang. Beim Beginn des zweiten Drittels der Muskellänge verschmelzen die beiden Portionen vollständig, bis dahin sind sie durch einen seichten Spalt getrennt. Von hier an verliert der Muskel seine bis dahin runde Form, flacht sich ab und wird an der oberen Seite mit sehnigem Gewebe bedeckt. Die Endsehne legt sich dem Knochen vor ihrer Insertion an der vorderen radialen Seite des Radius ein wenig an, ohne sich jedoch eigentlich um denselben herumzurollen und befestigt sich in dessen Längsrichtung. Die Anheftungsstelle des Muskels beginnt mit dem zweiten Viertel des Radius ohne jedoch bis zur Mitte herabzusteigen.

Der Nervus medianus steigt über den Humerus herab und giebt darauf einen kurzen Ast an die obere Portion ab. Zur unteren Portion des M. pronator teres zieht ein später abgehender Ast, der vor seinem Eintritt in den Muskel in zwei zerfällt.

$$\text{tang } \alpha = 0{,}18.$$

Canis lupus.

Der M. pronator teres entspringt durch einen breiten Spalt von den Flexoren getrennt vom unteren Teil des Condylus internus humeri. Der Ursprung steht nicht in Verbindung mit der Gelenkkapsel, auch bezieht der Muskel keine tiefe von der Ulna kommende Portion. Der Muskel ist recht fleischig. Derselbe besteht aus einem unteren flachen gleichbreiten Teil, und einer im Anfang darauf liegenden spindelförmigen Portion. Letztere zeigt auf ihrer äusseren Fläche eine bei verschiedenen Exemplaren mehr oder weniger ausgebildete Spalte, welche hier zwei Portionen trennt. An der radialen Seite des Muskels ist eine starke Sehnenbildung vorhanden, welche in das relativ breite rein sehnige Ende des Muskels übergeht. Dieses legt sich um den Radius herum, sodass die Insertion in schräger Richtung auf der Vorderseite des Radius erfolgt. Die Anheftungsstelle liegt am Ende des ersten Drittels.

Der Nervus medianus steigt über den Humerus herab und giebt für den M. pronator teres zwei Äste ab, von welchen der erste ungeteilt, der zweite nach Zerfall in drei Zweige in den proximalen Teil des Muskels tritt.

$$\text{tang } \alpha = 0{,}17.$$

Hyaena striata.

Der M. pronator teres ist in ganzer Länge von den Flexoren getrennt. Derselbe entspringt vom oberen Teil des Condylus internus humeri und greift nicht auf die Gelenkkapsel über. Es fehlt eine tiefe von der Ulna kommende Portion. Der Ursprung des Muskels ist breit, platt und fleischig. Distalwärts behält derselbe seine Breite bei. Ohne Ausbildung einer besonderen Endsehne inserirt der Muskel in der Längsrichtung an der vorderen radialen Kante des Radius. Die Anheftungsstelle umfasst die Mitte dieses Knochens und entspricht in ihrer Ausdehnung ungefähr einem Viertel seiner Länge. Der Muskel rollt sich nicht um den Radius.

Der Nervus medianus verläuft über den Humerus und giebt kurz darauf einen Ast zum M. pronator teres ab, der in die Mitte desselben eintritt.

$$\text{tang } \alpha = 0{,}26.$$

Felis domestica.

Der M. pronater teres ist von den Flexoren im ganzen Verlauf getrennt. Derselbe entspringt vom Condylus internus humeri mit zwei durch eine deutliche Sehne getrennten Portionen. Der Ursprung beider ist sehnig, geht nicht auf die Gelenkkapsel herab, auch fehlt eine tiefe von der Ulna kommende Portion. Die proximal entspringende ist bedeutend grösser als die distale Portion, welche spindelförmig ist und bald ganz mit ersterer

verschmilzt. An dem proximalen Bauch lässt sich anfangs eine in dessen Mitte verlaufende ziemlich starke Sehne beobachten, ebenso ist die untere Fläche desselben mit reichlichem Bindegewebe bedeckt. Der obere Teil des M. pronator teres ist ziemlich voluminös, distalwärts wird derselbe dünn. Die Endsehne rollt sich vor ihrer Insertion an der radialen Seite des Radius nicht um diesen herum. Die Anheftung beginnt etwas unter dem Anfang des mittleren Drittels um die Mitte des Radius distalwärts ein wenig zu überschreiten.

Der Nervus medianus verläuft durch ein Foramen supracondyloideum, und giebt darauf einen grösseren Ast ab, der sich sofort in drei teilt, von welchen zwei in die proximale, der dritte in die distale Portion des M. pronator teres eintreten.

$$\text{tang } \alpha = 0{,}22.$$

Felis pardalis.

Der M. pronator teres ist im ganzen Verlauf von den Flexoren getrennt. Derselbe entspringt mit zwei getrennten (am rechten Vorderbein deutlicher als am linken des untersuchten Exemplars) Portionen vom Condylus internus humeri und der das Foramen supracondyloideum überbrückenden Knochenspange. Die von letzterer entspringende Portion besteht aus einer dünnen Lamelle, welche teilweise die grosse, vom oberen Teil des Condylus internus humeri entspringende Sehne deckt. Keine der beiden Portionen greift auf die Gelenkkapsel über. Eine tiefe von der Ulna kommende Portion fehlt. Der aus den beiden Ursprüngen sich bildende Muskel ist recht gross und hat im oberen Teil einen abgerundet dreieckigen

Querschnitt. Distalwärts flacht derselbe sich ab, wird mehr und mehr sehnig und inserirt an der vorderen radialen Kante des Radius. Die Anheftungsstelle beginnt mit dem vierten Siebentel der Länge des Knochens und umfasst zwei Siebentel desselben.

Der Nervus medianus tritt durch ein Foramen supracondyloideum und giebt nach seinem Austritt einen kurzen Ast zu der vom Humerus entspringenden Muskellamelle ab, darauf einen grossen Ast, der zum dicksten Teil des Muskels zieht und weiter distal noch einen feinen langen Ast der den Muskel bei Beginn der Abflachung erreicht.

$$\text{tang } \alpha = 0{,}26.$$

Felis leo.

Der M. pronator teres ist nicht mit den Flexoren verwachsen. Derselbe entspringt mit zwei Portionen, welche durch eine schmale mit lockerem Bindegewebe gefüllte Spalte getrennt sind. Der proximale beginnt von der Knochenspange, welche das Foramen supracondyloideum begrenzt, der distale vom Condylus internus humeri. Ein Uebergreifen auf die Gelenkkapsel findet nicht statt, auch fehlt eine tiefe von der Ulna kommende Portion. Anfangs ist der Muskelquerschnitt beinahe abgerundet quadratisch, vom zweiten Drittel seiner Länge flacht der Muskel sich aber ab. Etwas tiefer beginnt eine oberflächliche Sehnenbildung, welche in die Endsehne übergeht, die an der vorderen radialen Seite des Radius sich befestigt, ohne sich vorher um diesen Knochen herumzurollen. Die Insertion beginnt in der Mitte und streckt sich beinahe bis ans distale Ende des Radius.

Der Nervus medianus tritt durch ein Foramen supracondyloideum und giebt nach seinem Austritt aus demselben zwei Äste ab, von welchen der proximale in den oberen Teil des M. pronator teres, der distale in dessen Mitte sich einsenkt.

$$\text{tang } \alpha = 0{,}33.$$

Rudolphi (52) äussert folgendes über den M. pronator teres des ausgewachsenen Löwen:

»Pronator teres. Entspringt fleischig vom inneren Gelenkknorren des Armbeins und geht schräge nach aussen und zwar immer stärker werdend und sich ausbreitend an den inneren Rand der Speiche, so dass er sich an deren mittleren und unteren Teil (in einer Länge von 3 Zoll) ansetzt.«

Megaerops ecaudatus.

Der M. pronator teres ist von den Flexoren in ganzer Länge getrennt. Derselbe entspringt vom Condylus internus humeri, greift nicht auf die Gelenkkapsel über und besitzt keine tiefe von der Ulna kommende Portion. Der Muskel beginnt mit einer oberflächlichen glatten Sehne, welche sich ein Stück in der Mitte des Muskels fortsetzt. Der Muskel selber ist breit und dünn und deckt teilweise die Flexoren. Die Insertion an der radialen Seite des Radius findet ohne vorheriges Herumrollen um denselben in dessen Längsrichtung statt. Dieselbe beginnt etwas vor der Mitte, streckt sich aber bis an das letzte Viertel des Knochens, indem der Muskel in eine lange dünne Endsehne übergeht, welche zuletzt allein am Radius herabsteigt.

Der Nervus medianus läuft über den Humerus herab und giebt nach einander zwei Äste für den M. pronator teres ab, von welchen der eine in den proximalen, der zweite in den mittleren Teil des Muskels eintritt.

$$\text{tang } \alpha = 0{,}16.$$

Vesperugo nana.
Vesperugo spec.?
Vespertilio spec.?

Bei diesen drei Fledermäusen war das Verhalten des M. pronator teres so übereinstimmend, dass dieselben gemeinsam behandelt werden können. Dieses um so mehr, als nur alte, lange in Spiritus macerirte Exemplare zur Verfügung standen.

Der M. pronator teres ist in ganzer Länge von den Flexoren getrennt. Derselbe entspringt mit dünner Sehne vom Condylus internus humeri, ohne auf die Gelenkkapsel überzugreifen. Eine tiefe von der Ulna kommende Portion liess sich nicht auffinden. Der Muskel besteht aus einer dünnen, verhältnismässig breiten Scheibe, welche am Ende des ersten Viertels des Radius an dessen radialer Seite in der Längsrichtung inserirt. Der distale Teil läuft in eine lange Endsehne aus, die sich distalwärts am Radius fortsetzt.

Der Nervus medianus läuft über den Humerus herab. Ob derselbe mehr als einen Ast dem M. pronator teres abgiebt, liess sich an dem zur Verfügung stehenden Material nicht entscheiden.

tang α wurde nicht bestimmt.

Naumann (48) schreibt über die Familie Vespertilio:

»M. pronator teres utgår från condylus internus humeri och fäster sig på insidan af radii öfre del.«

Macalisterd (34) giebt folgende Darstellung des M. pronator teres bei Chiropteren:

»This muscle arises from the inner condyle and is inserted into the upper fourth of the anterior and internal aspect of the radius; its origin is tendinous, the main body and insertion ar fleshy; this is it arrangement in Megaderma, Rhinolopus, Pteropus and Macroglossus: it occupies only one fifth in the Vespertilio murinus; this accords with Meckel's description: it covers one third fully in Vampyros, Pteropus Edwarsii, Cephalotes, Plecotus, Synotus and Noctulina, about two fifths in the Pipistrella. In all it owerlies the median nerve wich supplies it; in none has it an ulnar or radial origin. The insertion is into on oblique ridge on the radius. This muscle can only act as a feeble flexor of the elbow.«

Galeopithecus volans.

Der M. pronator teres ist beinahe ganz von den Flexoren bedeckt, mit welchen er anfangs verwachsen ist. Zwischen denselben liegt ein sehniges Blatt. Derselbe entspringt von der Unterseite des Condylus internus humeri, greift auf die Gelenkkapsel herab, entbehrt aber einer tiefen von der Ulna kommenden Portion. Der Form nach ist der Muskel schmal und langgestreckt und hat in ganzer Länge beinahe die gleiche Breite. An demselben lassen sich mit Ausnahme seines distalen Endes keine sehnigen Elemente auffinden. Die Endinsertion, welche an der radialen Seite des Radius in der Längsrichtung stattfindet, ge-

schieht, ohne dass der Muskel sich vorher um diesen Knochen rollt. Die Anheftungsstelle entspricht ungefähr dem zweiten Fünftel dieses Knochens.

Der Nervus medianus tritt durch ein Foramen supracondyloideum und giebt darauf einen Ast zum M. pronator teres ab, der in dessen Anfangsteil eintritt.

$$\text{tang } a = 0{,}23.$$

Leche (27) schreibt über dieses Tier folgendes:

»M. pronator teres ist so mit Flexor c. radialis verbunden, dass die beiden Muskeln als ein Muskel mit doppelter Insertion betrachtet werden können; auch mit dem Flexor profundus ist er am Ursprungsteile verwachsen. Mit Ausnahme des distalen Teiles wird er vom Flexor dig. profundus überlagert. Seine lange fleischige Insertionsfläche erstreckt sich bis zum mittleren Drittel des Radius. Wirkt wie Supinator longus und brevis ausschliesslich als Beuger.«

Lemur macaco.

Der M. pronator teres ist ungefähr bis zur Hälfte seiner Länge mit den Flexoren verwachsen. Zwischen denselben liegt ein dickes sehniges Blatt, das beiderseits als Ursprungsstelle für Muskelfasern dient. Der eigentliche Ursprung liegt am oberen Teil des Condylus internus humeri. Derselbe geht etwas am Humerus herauf, greift aber nicht auf die Gelenkkapsel über. Eine tiefe von der Ulna kommende Portion fehlt. Der proximale Teil des Muskels ist dicker und fleischiger als der distale Teil, der breit und dünn ist. An der proximalen Längsseite tritt schon frühzeitig eine Sehnenbildung auf, welche sich

allmählich über die ganze Breite des Muskels erstreckt und in die Endsehne übergeht. Die Insertion findet an der vorderen radialen Kante des Radius statt, ohne dass der Muskel sich um diesen Knochen herumrollt und hält die Längsrichtung ein. Dieselbe entspricht ungefähr dem mittleren Drittel des Radius, erreicht aber nicht ganz dessen proximales Ende.

Der Nervus medianus verläuft durch ein Foramen supracondyloideum und giebt nach seinem Austritt zwei Äste ab, die beide in den proximalen Teil des M. pronator teres eintreten.

$$\text{tang } \alpha = 0{,}29,$$

Murie et Mivart (47) beschreiben den M. pronator teres bei den Lemuriden in folgender Weise.

»This muscle is largely developed and has an exceedingly tendinous surface, especially towards its insertion. It arises from the internal condyle and from the septum between itself and the flexor carpi radialis but it takes no origin from the ulna. It is inserted for more than on inch along the outer margin of the radius and also into the anterior surface of the radius, between the insertion of the supinator brevis and part of the radial origin of the flexor longus pollicis.«

Murie et Mivart (46) geben die Abbildung desselben Muskels bei Nycticebus tardigradus, aus welcher zu ersehen ist, dass derselbe vom unteren Teil des Condylus internus humeri entspringt, eine spindelförmige Form hat und nach einem geringen Herumlegen um den Radius an dessen mittleren Drittel sich anheftet.

Owen (49) beschreibt den Muskel bei Chiromys:

»The pronator teres arises in close connexion with the palm. long. from the lower and fore part of the intercondyloid ridge, and is inserted by a broad flat tendon into the radius at and abowe its middle part. The carneous fibres continue on the outer part of the muscle to neer its insertion

Hapale jacchus.

Der M. pronator teres ist mit den Flexoren in ziemlicher Ausdehnung verwachsen. Ein nicht allzu stark entwickeltes sehniges Blatt zwischen denselben bietet beiderseits Muskelfasern eine Ursprungsstätte. Derselbe entspringt vom Condylus internus humeri, besitzt keine tiefe von der Ulna kommende Portion und greift nicht auf die Gelenkkapsel über. Der Muskel ist verhältnismässig gross und fleischig, flacht sich gegen sein distales Ende bedeutend ab und geht hier in eine dünne Sehne über, die zuerst an der proximalen Längsseite auftritt. Dieselbe rollt sich vor ihrer Insertion ein wenig um den Radius und befestigt sich darauf in der Längsrichtung an der vorderen radialen Kante dieses Knochens. Die Befestigungsstelle entspricht ungefähr dem zweiten Viertel des Radius.

Der Nervus medianus zieht über den Humerus herab und giebt einen Ast ab, der in den Anfangsteil des M. pronator teres eintritt.

$$\text{tang } \alpha = 0{,}34.$$

Nyctipithecus felinus.

Der M. pronator teres ist nicht mit den Flexoren verwachsen, sondern entspringt von denselben getrennt mit runder Ursprungssehne und oberhalb derselben vom oberen Teil des Condylus internus humeri. Auf die Gelenkkapsel greift der Ursprung nicht über, auch fehlt eine tiefe von der Ulna kommende Portion. Anfangs ist der Muskel rund und sehr

fleischig mit Ausnahme der gegen die Flexoren gerichteten Seite, wo bis zur halben Länge sehnige Fasern vorhanden sind, welche die Mitte dieser Muskelseite einnehmen. Allmählich wird die Form des Muskels breiter, platter und schliesslich ganz dünn. Die Vorderseite des sich abflachenden Teiles wird vom zweiten Drittel seiner Länge vom proximalen Rande distalwärts fortschreitend allmählich sehnig glänzend, sodass an der Insertionsstelle die äussere Seite nur aus Sehnengewebe besteht, welches die unterliegende Muskelmasse verdeckt. Vor der Insertion rollt sich der Muskel ein wenig um den Radius und befestigt sich an der radialen vorderen Kante in der Längsrichtung. Die Länge der Anheftungsstelle entspricht ungefähr einem Viertel des Radius. Deren distales Ende tritt etwas über die Mitte des Knochens hinüber.

Der Nervus medianus läuft über den Humerus herab und giebt nach einander zwei Zweige für den M. pronator teres ab. Der proximale verläuft zum runden Teil des Muskels und tritt ungeteilt in denselben ein. Der distale spaltet sich bald in zwei Äste, welche zum abgeflachten Teil des Muskels ziehen.

$$\text{tang } \alpha = 0{,}21.$$

Chrysotrix sciurea.

Der lange, schmale M. pronator teres ist anfangs ungefähr bis zur Hälfte seiner Länge mit den Flexoren verwachsen und von denselben durch ein starkes sehniges Blatt geschieden, welches als Ursprungsstätte für Muskelfasern dient. Der Muskel entspringt vom oberen Teil des Condylus internus humeri. Mit der Gelenkkapsel steht er nicht in Verbindung, ebensowenig wie

eine tiefe von der Ulna kommende Portion vorhanden ist. Die Form ist mit Ausnahme des ersten rundlichen Anfanges flach und bandförmig. An der proximalen Längsseite desselben beginnt ungefähr in der Mitte eine sehnige oberflächliche Schicht, die sich distalwärts über den ganzen Muskel ausbreitet. Durch die stärkere Entwickelung an der proximalen Längsseite ist diese dicker und abgerundet, während die entgegengesetzte Seite sehr dünn ist. Die Endsehne rollt sich um den Radius herum und befestigt sich an der vorderen radialen Kante in der Längsrichtung. Die Anheftungsstelle umfasst das mittlere Drittel des Radius.

Der Nervus medianus tritt durch ein Foramen supracondyloideum hindurch und giebt bald nach seinem Austritt aus demselben zwei grosse Äste ab, die in den oberen Teil des M. pronator teres eintreten.

$$\text{tang } a = 0{,}26.$$

Callitrix brunnea.

Der M. pronator teres ist mit den Flexoren im Anfang verwachsen und teilweise von denselben bedeckt. Zwischen ihnen liegt ein sehniges Blatt, von welchem beiderseits Muskelfasern entspringen. Der Muskel beginnt vom oberen Teil des Condylus internus humeri. Von der Gelenkkapsel bezieht der Muskel keine Ursprungsbündel, auch fehlt eine tiefe von der Ulna kommende Portion. Sieht man von dem ersten Anfang des Muskels ab, der rundlich ist, so hat derselbe eine schmale Bandform und wird distalwärts immer dünner. Die Endsehne tritt in ihren Anfängen schon in der Mitte des Muskels auf und

zwar zuerst an der proximalen Längsseite. Dieselbe rollt sich nicht um den Radius herum, sondern legt sich nur ein wenig der radialen Seite an, bevor sie an der vorderen Kante derselben inserirt. Die Anheftungsstätte entspricht ungefähr einem Drittel des Radius und liegt etwas distalwärts verschoben im Verhältniss zur Mitte dieses Knochens.

Der Nervus medianus tritt durch ein Foramen supracondyloideum und giebt zwei Äste für den M. pronator teres nach seinem Austritt aus demselben ab. Der proximale teilt sich in zwei, die in den oberen Teil des Muskels eintreten, der distale läuft ungeteilt zur unteren Hälfte des Muskels.

tang *a* wurde nicht bestimmt.

Cebus spec.?

Der M. pronator teres ist vom Ursprung bis zum letzten Drittel mit den Flexoren verwachsen. Diese Verwachsung wird durch ein straffes, sehniges Gewebe vermittelt, welches beiderseits als Anheftungsstelle für Muskelfasern dient. Der Teil der gemeinsamen Ursprungsmasse der Flexoren, welcher dem M. pronator teres entspricht, beginnt am oberen Teil des Condylus internus humeri und geht auch auf die Gelenkkapsel herab. Eine tiefe von der Ulna entspringende Portion fehlt. Der grosse fleischige Muskelbauch flacht sich distalwärts allmählich ab. An demselben treten gegen das Ende zu einzelne sehnige Streifen auf der Oberfläche auf. Dieselben verschmelzen zu einer Endsehne, welche sich vor ihrer Insertion am Radius nicht um denselben herumrollt. Die Anheftungsstelle liegt an der vorderen, radialen Kante und entspricht dem dritten Viertel dieses Knochens.

Der Nervus medianus tritt durch ein Foramen supracondyloideum hindurch und giebt zwei Äste für den M. pronator teres nach seinem Austritt ab. Der proximale teilt sich in zwei, die beide zum Anfangsteil des Muskels ziehen, während der distale ungeteilte Nerv zum abgeflachten Teil desselben geht.

$$\text{tang } \alpha = 0{,}42.$$

Ateles beelzebuth.

Der M. pronator teres ist ein kleiner dünner Muskel, welcher zu etwas mehr als zwei Drittel seiner Länge mit den Flexoren sehnig verwachsen ist. Die verbindende Sehne dient beiderseits als Anheftungspunkt für Muskelfasern. Derselbe entspringt vom oberen Teil des Condylus internus humeri, eine zweite Portion nimmt ihren Ursprung von der Gelenkkapsel. Eine von der Ulna herstammende tiefe Portion fehlt. Die distale Hälfte des Muskels hat eine sehnige Oberfläche. Ohne sich um den Radius herumzurollen, inserirt der Muskel an der vorderen radialen Kante des Radius. Die Anheftungsstelle, welche ein Viertel der Radiuslänge ausmacht, ist etwas über die Mitte des Radius verschoben, so dass sie nicht mehr ganz dem zweiten Viertel dieses Knochens entspricht.

Der Nervus medianus läuft über den Humerus herab. Ungefähr in der Mitte dieses Knochens giebt derselbe einen langen Ast ab, der sich noch im Bereich des Humerus in zwei spaltet. Der eine dieser Zweige verläuft ungeteilt zum proximalen Teil des M. pronator teres, der zweite zerfällt noch in zwei Zweige, die in den distalen Teil des Muskels eintreten. Nachdem der

Nervus medianus den Humerus verlassen hat, giebt er noch einen zweiten kurzen Ast ab, der in zwei Endäste gespalten den mittleren Teil des Muskels versorgt.

$$\text{tang } \alpha = 0{,}15.$$

Papio anubis.

Der M. pronator teres ist bis zur Hälfte mit den Flexoren verwachsen; zwischen ihnen liegt ein sehniges Blatt, von welchem beiderseits Muskelfasern entspringen. Der Muskel beginnt mit einer rein fleischigen, platten Portion vom oberen, hinteren Teil des Condylus internus humeri, so dass der Muskel über denselben rollt. Mit der Gelenkkapsel ist der Ursprung nicht verbunden, auch fehlt eine tiefe von der Ulna entspringende Portion. Der anfangs platte Muskel nimmt bald einen abgerundet dreieckigen Querschnitt an, um von der Mitte wieder flacher und breiter zu werden. Kurz nach Beginn der distalen Abflachung tritt in der Mitte der Oberseite eine Sehne auf, die sich dem proximalen Längsrande allmählich nähert, während der entgegengesetzte Rand bis ans Ende fleischig verbleibt. Das distale Ende rollt sich nicht um den Radius vor der Insertion an der radialen Kante. Die Anheftungsstelle, welche einem Fünftel der Radiuslänge entspricht, liegt so, dass ihr distales Ende gerade die Mitte des Knochens erreicht.

Der Nervus medianus läuft über den Humerus herab und giebt allmählich drei dünne, recht lange Äste für den M. pronator teres ab. Der erste geht ungeteilt zum Anfangsteil des Muskels, der zweite spaltet sich in drei Zweige, die in den mittleren Teil des Muskels eintreten, während der letzte ungeteilt zum distalen Ende desselben zieht.

$$\text{tang } \alpha = 0{,}31.$$

Cercopithecus mona.

Der M. pronator teres ist mit den Flexoren verwachsen. Zwischen ihnen liegt ein sehniges Blatt, das in zwei Drittel der Länge des M. pronator teres beiderseits als Anheftungsstelle für Muskelfasern dient. Der Muskel entspringt vom oberen Teil des Condylus internus humeri und geht mit seinem Ursprung bis auf die Gelenkkapsel herab. Eine tiefe von der Ulna kommende Portion fehlt Der Muskel selber ist fleischig, hat anfangs einen dreieckigen Querschnitt, flacht sich aber distalwärts zu einem dünnen, gleichbreiten Rande ab. In der Mitte des Muskels tritt die Endsehne zuerst auf, dehnt sich darauf bald zum proximalen Längsrande desselben hin aus, während der distale erst am Ende des Muskels erreicht wird. Die Insertion findet am radialen vorderen Rande des Radius statt, ohne dass sich der Muskel vorher um denselben herumrollt. Die Anheftungsstelle, welche einem Sechstel der Länge des Radius entspricht, erreicht mit ihrem distalen Ende die Mitte des Knochens.

Der Nervus medianus läuft über den Humerus herab und giebt darauf einen Ast ab, der in zwei gespalten zum proximalen Teil des Muskels zieht. Weiter distalwärts geht noch ein weiterer Ast zum M. pronator teres, der den abgeflachten Teil ungespalten erreicht.

$$\text{tang } \alpha = 0{,}22.$$

Macacus maurus.

Der M. pronator teres ist bis etwas mehr als zur Hälfte mit den Flexoren vermittelst eines sehnigen Streifens verwachsen. Dieser Streifen dient beiderseits als Ursprungsort für Muskelfasern. Der eigentliche Ursprung liegt am oberen Teil des Condylus internus humeri. Auf die Gelenkkapsel greift derselbe nicht über, auch fehlt eine tiefe von der Ulna kommende Portion. Der Muskel ist recht bedeutend, im Anfange platt, wird darauf ziemlich dick, um distalwärts sich wieder abzuflachen und dabei bedeutend zu verbreitern. Die Insertion des Muskelendes bildet einen stumpfen Winkel, indem der proximale Teil der Insertionslinie schräg über die radiale Seite des Radius bis zur vorderen radialen Kante dieses Knochens läuft, um darauf mit dem grösseren distalen Teil die Längsrichtung einzuschlagen. Die Endsehne, welche diese Anheftung vermittelt, entwickelt sich im letzten Drittel des Muskels, bleibt oberflächlich und der proximalen Längsseite genähert. Erst kurz vor dem Ende des Muskels erreicht dieselbe die distale Längsseite. Die untere Fläche des Muskels ist auch hier noch muskulös. Die Anheftungsstelle hat eine Länge, welche einem Drittel des Radius entspricht und streckt sich mit ihrem distalen Ende über die Mitte des Knochens hinaus.

Der Nervus medianus läuft über den Humerus herab und giebt einen grossen Ast ab, der sofort in zwei zerfällt. Der proximale tritt ungeteilt zum Anfang des Muskels, der distale zerfällt später in drei Zweige, die zum mittleren Teil des. M. pronator teres ziehen.

$$\text{tang } \alpha = 0{,}21.$$

Macacus cynomolgus.

Der M. pronator teres ist zu zwei Drittel seiner Länge durch ein sehniges Blatt mit den Flexoren verwachsen, welches beiderseits als Anheftungsstätte für Muskelfasern dient. Derselbe entspringt vom Condylus internus humeri, steigt mit seinem Ursprung auf die Gelenkkapsel nicht herab und empfängt auch nicht eine tiefe Portion von der Ulna. Der Muskel ist abgeflacht rundlich mit Ausnahme seines distalen Endes, welches dünn und sehnig ist. Die Insertion liegt am vorderen radialen Rande des Radius in der Längsrichtung. Vor derselben rollt sich der Muskel nicht um diesen Knochen. Die Anheftungsstelle, welche einem Fünftel der Länge des Radius entspricht, streckt ihr distales Ende etwas über die Mitte dieses Knochens.

Der Nervus medianus tritt über den Humerus herab und giebt einen feinen proximalen und einen gröberen distalen Ast für den M. pronator teres ab. Beide treten oberhalb der Mitte in den Muskel ein.

$$\text{tang } \alpha = 0{,}38.$$

Semnopithecus entellus.

Der M. pronator teres ist in seinem oberen Drittel mit den Flexoren verwachsen und nur durch ein nicht allzu kräftig ausgebildetes Sehnenblatt von denselben getrennt. Von diesen entspringen beiderseits Muskelfasern. Der eigentliche Ursprung

liegt am oberen hinteren Teil des Condylus internus humeri. Mit der Gelenkkapsel besteht keine Verbindung, auch fehlt eine tiefe von der Ulna kommende Portion. Der Muskel ist in ganzer Länge fleischig. Anfangs hat er einen abgerundet dreieckigen Querschnitt, das letzte Drittel ist flach und dünn. Eine eigentliche Endsehne ist nur angedeutet. Ohne sich vorher um den Radius herumzurollen inserirt der Muskel an der vorderen radialen Kante des Radius. Die Anheftungsstelle entspricht einem Fünftel der Länge dieses Knochens und nimmt dessen Mitte ein.

Der Nervus medianus läuft über den Humerus herab und giebt drei Äste für den M. pronator teres ab. Der erste tritt ungeteilt in den Anfangsteil des Muskels, der zweite spaltet sich in zwei Zweige, die in den mittleren Teil eintreten. Der Dritte zieht wieder ungeteilt zum distalen Teil des Muskels.

$$\text{tang } a = 0{,}29.$$

Colobus villorosus.

Der M. pronator teres ist mehr als zur Hälfte mit den Flexoren verwachsen. Das zwischen ihnen liegende sehnige Blatt dient als Anheftungsort für Muskelfasern. Der Muskel entspringt vom oberen Teil des Condylus internus humeri, ohne mit der Gelenkkapsel in Verbindung zu treten oder von der Ulna eine tiefe Portion zu beziehen. Der Form nach ist der Muskel anfangs dünn und schmal und hat einen dreieckigen Querschnitt. Distal wird er breiter. Von der Mitte an entwickelt sich eine oberflächliche sehnige Schicht, die allmählich dicker wird, aber noch am Ende an der unteren Seite mit

Muskelmasse bedeckt ist. Die Insertion erfolgt in schräger Richtung an der radialen Seite des Radius. Die Länge derselben entspricht nicht voll einem Viertel dieses Knochens. Sie liegt in der Mitte derselben.

Der Nervus medianus läuft über den Humerus herab und giebt während dessen einen grossen Ast ab, der bald in zwei zerfällt. Der proximale derselben löst sich noch in vier Zweige auf, die in den Anfangsteil des M. pronator teres eintreten, während der distale in drei Teile zerfällt, die zur Mitte des Muskels ziehen. Ausserdem giebt der Nervus medianus noch einen kleinen Ast für das Ende des Muskels ab.

$$\text{tang } \alpha = 0{,}24.$$

Troglodytes niger.

Der M. pronator teres ist mit den Flexoren verwachsen. Derselbe entspringt mit zwei Portionen, zwischen welchen der Nervus medianus hindurchtritt. Die obere Portion entspringt von dem oberen Teil des Condylus internus humeri, tritt aber nicht auf die Gelenkkapsel über. Die zweite tiefe Portion beginnt wieder am Processus coronoideus ulnae. Der aus denselben gebildete Muskel ist ziemlich gross. In der Mitte desselben tritt die Endsehne hervor, welche besonders die untere Seite des Muskels einnimmt. Vor der Insertion rollt dieselbe sich ausgesprochen um den Radius herum. Die Anheftung geschieht in der Längsrichtung am vorderen radialen Rande und in der Mitte des Radius. Ihre Länge entspricht ungefähr einem Neuntel des Knochens.

Der Nervus medianus tritt über den Humerus herab und giebt zwei Äste ab. Der proximale geht ungespalten zur oberen Ursprungsportion. Der distale zerfällt in zwei, von welchen der eine in die tiefe Portion, der zweite in die Verbindungsstelle der beiden Ursprungsportionen des M. pronator teres tritt.

$$\text{tang } \alpha_1 = 0{,}23.$$
$$\text{tang } \alpha_2 = 0{,}10.$$

Champneys (5) erwähnt diesen Muskel ganz kurz:

»Pronator radii teres in Chimpanzee was inserted lower down the Radius than in man, and some its fibres rose from the tendon of the dorso-epitrochlein«.

Chapman (7) spricht sich ebenfalls kurz über denselben aus:

»In the forearm the pronator radii teres arose by two heades, the median nerve passing between them as in Man, where as I found only one head in the Gorilla.«

Bei Troglodytes-Aubryi verhält sich der Muskel nach Gratiolet (18) in folgender Weise:

»Le grand pronateur naît de la face antérieure et du sommet de lépitrochlé par un tendon grêle auquel fait suite un corps charnu maigre, aplati, extremité d'un grand nombre de fibres tendineuses, qui se termine bientôt par un tendon aponeurotique d'attache, lequel s'enroule faiblement sur la partie moyenne du radius ou il se fixe.

En homme ce muscle est très-faible en égard à la masse de l'avant-bras et cette faiblesse rapproche le Troglodytes Aubryi des Animaux quadrupèdes.«

Bei Hylobates verhält sich der M. pronator teres nach Kohlbrügge (24) wie folgt:

M. pronator teres. Dieser entspringt aus der Beugemuskelmasse und besonders vom Condylus int., auch von der Kapsel des Gelenks. Ferner erhält er Fasern von der Ulna,

die gleich unter und an dem Proc. coronoideus entspringen, doch sind diese in keiner Weise von dem übrigen Teil des Muskels getrennt, weder durch die Sehne des Brachialis internus noch durch den N. medianus. So fand es auch Deniker. Die Fasern von der Kapsel entspringen von einem Ligament, welches oberhalb des Condylus int. von dem Humerus ausgeht, am Proc. coronoideus endet und mit der Kapsel verwachsen ist; das Ligament ist bei H. syndactytus besonders stark. Fasern des M. brachialis int. verbinden sich mit dem Pronator teres. Dieser überbrückt den N. medianus und die sich hier teilende Arteria brachialis und inseriert am zweiten Viertel des Radius an der vorderen und lateralen Fläche dieses Knochens; gleich unter dem Supinator brevis.«

Die von Kohlbrügge untersuchten Arten waren H. syndactylus, H. agilis und H. leuciscus.

Über denselben Muskel des Gorilla schreibt Bischoff (4):

»Der Pronator teres entspringt nur von dem Condylus internus humeri und nicht auch von dem Processus coronoideus der Ulna, was auch Chapman von seinem Gorilla angiebt, während Macalister umgekehrt dieses Caput coronoideus als stark beschreibt und abbildet. Bei meinem Gorilla löste sich vom Brachialis internus ein kleines Bündel ab und verband sich mit dem Pronator teres.«

Chapman (6) giebt folgende Darstellung:

»The only differences as regards the superficial muscles of the anterior aspect of the forearm as compared with then of man are that the pronator radii teres arises by only one head and by that from the internal condyle of the humerus.«

Langer (26) berichtet folgendes über den M. pronator teres beim Orang:

»Beachtenswerth erscheint mir der Umstand, dass der Pronator teres beim Orang gleich unter der Grenze des ersten

Drittels des Radius sich anheftet und nicht wie beim Menschen selbst über die halbe Länge des Knochens herabreicht.«

Fick (11) hat die Verhältnisse anders gefunden:

»M. pronator teres: gut entwickelt, wird vom N. medianus wie beim Menschen durchbohrt; die dadurch abgespaltene hintere Portion ist sehr kräftig. Der Muskel bezieht bei unserem Orang in sehr ausgedehnter Weise auch Bündel vom M. radialis int.

Der Ansatz ist sehr lang.«

In seiner vergleichend anatomischen Studie über die Muskeln und Nerven der Gliedmaassen des antropomorphen Affen schreibt Hepburn (20):

»Pronator radii teres: In all, this muscle was well developed, but in the Gorilla and Gibbon no coronoid head was found. In the Chimpanzee and Orang the coronoid head was well represented, and the median nerve passed between the humeral and coronoid origins. In the two latter animals the insertion was somewhat lower down than in Man, the lowest part of the insertion being fleshy. In the Gibbon, the insertion was into the anterior surface as well as the outer border of the radius.«

Affe No. 1.

Der M. pronator teres ist zu mehr als ein Drittel mit den anliegenden Flexoren verwachsen. Von denselben ist er durch ein dickes sehniges Blatt getrennt, welches beiderseits als Ursprung für Muskelfasern dient. Der Ursprung des Muskels liegt hauptsächlich am oberen und mittleren Teil des Condylus internus humeri und tritt auch in Verbindung mit der Gelenk-

kapsel. Am distalen Ende des ersten Drittels entspringt vom Muskel ein ligamentöser Strang, der sich an der Ulna befestigt. Anfangs ist der Muskel dick, im Querschnitt viereckig, nimmt darauf einen dreieckigen an, um schliesslich sich abzuflachen und in eine dünne rein sehnige Scheibe auszulaufen, die sich am Radius oberhalb der Mitte anheftet. Diese Insertion findet an der vorderen radialen Kante statt, nachdem das Muskelende sich etwas um den Radius herumgerollt hat.

Der Nervus medianus läuft über den Humerus herab und tritt dann in den Raum, der vom Muskel, Radius und dem ligamentösen Strang begrenzt wird. Schon im Verlauf über den Humerus wird ein langer, feiner Ast abgegeben, der in den proximalen Teil des Muskels eintritt. Bald darauf gehen noch zwei Äste ab, von welchen der erste ungeteilt in den Muskel tritt, der zweite aber beim Erreichen der Abgangsstelle des ligamentösen Randes sich in mehrere feine Äste auflöst, die im Muskel verschwinden.

$$\text{tang } \alpha = 0{,}30.$$

Affe No. 2.

Der M. pronator teres ist zu ungefähr zwei Drittel seiner Länge mit den Flexoren verwachsen. Zwischen ihnen liegt ein sehniges Blatt, welches als Anheftungsstätte für Muskelfasern beiderseits dient. Der M. pronator teres entspringt vom mittleren Teil des Condylus internus humeri und greift ein wenig auf die Gelenkkapsel über, steigt aber nicht auf die Knochenspange herauf, welche das Foramen supracondyloideum begrenzt. Der Anfangs im Querschnitt rundliche Muskel wird

distalwärts dünn und platt. Ungefähr in der halben Länge des Muskels erscheint in der Mitte auf dessen Oberfläche die Endsehne, welche sich distalwärts verbreitert, um schliesslich nachdem sie sich ein wenig um den Radius herumgerollt die Insertion zu übernehmen. Diese findet an der vorderen radialen Kante des Radius in der Längsrichtung statt und liegt etwas oberhalb der Mitte.

Der Nervus medianus passirt ein Foramen supracondyloideum und giebt bei seinem Austritt sofort mehrere Äste ab. Die zwei ersten treten neben einander in den proximalen Teil des Muskels, nachdem sie sich in zwei Äste gespalten. Der dritte Ast teilt sich ebenfalls, tritt aber erst dann in den Muskel, nachdem die Verbindung mit den Flexoren aufgehört hat.

$$\text{tang } \alpha = 0{,}33.$$

Affe No. 3.

Der M. pronator teres ist zu ungefähr zwei Drittel seiner Länge im Anfang mit den Flexoren verwachsen. So lange die Verwachsung anhält ist der Querschnitt dreieckig, darauf wird der Muskel platt und bandförmig. Derselbe entspringt vom oberen Teil des Condylus internus humeri, geht nicht auf die Gelenkkapsel über, nimmt aber dagegen auch seinen Ursprung von einem sehnigen Bande, welches zwischen ihm und den Flexoren liegt. Ein von der Ulna kommender Ursprungsteil fehlt. Ungefähr in der Mitte des Muskels tritt eine oberflächliche Sehnenbildung auf, die sich nach beiden Seiten distalwärts verbreitert, um schliesslich nach einem Herumschlagen

um den Radius sich an dessen vordere radiale Seite zu befestigen. Die Anheftungsstätte liegt oberhalb der Mitte des Radius.

Der Nervus medianus läuft über den Humerus herab und giebt zwei Äste ab, von welchen der erste kurze, nachdem er in drei Teile sich gespalten, in den proximalen Teil des Muskels eintritt. Der zweite ist viel feiner und länger, zerfällt aber ebenfalls vor seinem distaleren Eintritt in den M. pronator teres in zwei Endäste.

$$\text{tang } a = 0{,}29.$$

Affe No. 4.

Der M. pronator teres entspringt gemeinsam mit den Flexoren vom Condylus internus humeri. Die durch ein Sehnenblatt vermittelte Verwachsung, welches Blatt ebenfalls als Ursprungsstelle für Muskelfasern dient, umfasst ungefähr zwei Drittel dessen Länge. Auf die Gelenkkapsel greift der Ursprung nicht über, auch fehlt eine tiefe von der Ulna kommende Portion. Der Querschnitt des Muskels ist in seinem oberen Teil abgerundet dreieckig, wird aber distalwärts dünner, platt und etwas schmäler. Die Endsehne beginnt oberflächlich schon vor der Mitte des Muskels, um allmählich sich nach beiden Seiten zu verbreitern und befestigt sich nach einem geringen Herumrollen um den Radius an dessen vorderer radialen Seite, wobei die Insertion die Mitte des Knochens einnimmt.

Der Nervus medianus, welcher über den Humerus herabläuft, teilt sich schon ziemlich früh in mehrere Äste. Von

diesen treten nach einander drei in den M. pronator teres, nachdem dieselben sich in je zwei Zweige gespalten haben. Der distalste erreicht nicht ganz die Mitte des Muskels.

$$\text{tang } \alpha = 0{,}15.$$

Homo.

Der M. pronator teres entspringt gemeinsam mit den oberflächlichen Flexoren vom Condylus internus humeri und zwar von dessen vorderer Fläche. Ausserdem nimmt er ebenfalls noch seinen Ursprung von einem zwischen ihm und den Flexoren liegenden Sehnenblatte und durch eine tiefe Portion vom Processus coronoideus ulnae. Nach einem schräg über den Vorderarm gehenden Verlauf inserirt der Muskel sehnig an der radialen Seite des Radius ungefähr in dessen Mitte.

Der Nervus medianus läuft über den Humerus herab und giebt darauf einen Ast ab; um zwischen den beiden Ursprungsportionen des M. pronator teres seinen weiteren Verlauf am Vorderarm zu nehmen.

Von diesem gewöhnlichen Verhalten sind aber zahlreiche Abweichungen bekannt. Auf dieselben alle hier einzugehen würde zu weit führen und ausserdem überflüssig sein, da dieselben erst vor Kurzem von Le Double (29) zusammengestellt wurden. Hier mag nur darauf hingewiesen werden, dass sowohl sein Ursprung, wie seine Insertion Variationen aufweisen kann, ebenso wie sein Verhalten zu den angrenzenden Muskeln.

III.

In den vorliegenden Berichten über die Befunde bei den untersuchten Vertretern möglichst vieler und verschiedener Säugetiere findet sich der Ausdruck tang α, welcher eine Erklärung fordert. Diese geht aus folgender Betrachtung hervor.

In dem M. pronator teres haben wir einen Muskel, welcher zur Drehungsaxe und Biegungssehne des Vorderarmes schräg verläuft, wenigstens bei vielen Tieren. Derselbe muss daher nicht nur eine rein flectorische, sondern auch eine drehende Komponente besitzen. Dem entspricht auch unter anderem seine Funktion beim Menschen.

Diese beiden Komponenten müssen sich aber durch Anwendung des Satzes vom Parallelogramm der Kräfte bestimmen lassen und zwar als Funktion des Muskels, welcher seinen schrägen Verlauf angiebt. Mit tang α ist aber die drehende Komponente des M. pronator teres bezeichnet, wie sich dieselbe bei folgender allerdings nur approximativer Bestimmungsweise ergiebt.

Fig. 1.

Die Mitte des Ursprungsgebietes des Muskels am Condylus internus humeri wurde mittelst einer Stecknadel bezeichnet und ebenso die Mitte seiner Insertion am Radius. In gleicher Weise wurde auch die obere Fläche des Capitulum radii durch Anbringung zweier Nadeln bestimmt. Darauf wurden die beiden Katheten des rechtwinkligen Dreiecks gemessen, dessen Hypothenuse durch die bezeichneten Mitten der Ursprungs- und Endinsertion des Muskels gegeben war und dessen eine Kathete parallel mit der Oberfläche des Capitulum radii verlief. Dieses wurde mit Hülfe eines kleinen Winkelhakens und

eines Cirkels bewerkstelligt. Aus den so erhaltenen Werten liess sich tang α dann leicht berechnen. (Textfigur 1).

Dass in dieser Weise keine mathematisch exakten Zahlen für die drehende Komponente des M. pronator teres zu erzielen waren, konnte keinem Zweifel unterliegen. Um diese zu erhalten, hätte die Drehungsaxe des Vorderarms jedenfalls bestimmt werden müssen und berücksichtigt werden, dass dieselbe nicht in die Biegungsebene zu fallen braucht. Auch hätte das distale Ende der Hypothenuse nicht einfach in die Mitte der Endinsertion verlegt werden dürfen, sondern die Richtung und Verteilung der Fasermassen des Muskels hätten in Betracht gezogen werden müssen. Dieses hätte aber zu weit auf Abwege geführt.

Aber auch so geben die gewonnenen Werte ein Vergleichsobjekt, welches benutzt werden kann, allerdings nicht immer in dem von vornherein gedachten Sinne. Wir finden nämlich oft einen relativ grossen Winkel α, wo eine Drehung durch die Skelettverhältnisse unmöglich und andererseits einen relativ kleinen, wo wieder eine Pronation vorhanden ist. Oft genug stimmt aber wieder sowohl Grösse wie Kleinheit des Winkels α mit der vorhandenen Drehbewegung überein, so dass kleine Werte angetroffen werden, wo eine Drehung fehlt, grosse wo dieselbe existirt. Hier mögen als Beispiele von Tieren, denen jegliche Pronation fehlt, wie weiterhin ausführlicher begründet wird, einige angeführt werden mit Angabe des entsprechenden tang α.

Talpa europaea . .	tang α	$= 0{,}65$
Ursus arctos . . .	»	$= 0{,}56$
Cricetus frumentarius	»	$= 0{,}37$
Canis familiaris . .	»	$= 0{,}29$
Hyaena striata . .	»	$= 0{,}26$
Ovis aries	»	$= 0{,}19$

Capra hircus . . .	tang α	= 0,11
Lepus cuniculus .	»	= 0,09
Perameles nasuta .	»	= 0,07

Als Beispiele des Wechsels dieses Wertes bei Tieren, denen eine Drehbewegung des Vorderarmes zukommt, seien folgende noch angeführt:

Ornitorhynchus paradoxus. .	tang α	= 0,64
Cebus spec.?	»	= 0,57
Phalanger orientalis	»	= 0,48
Didelphys virginiana . . .	»	= 0,39
Hapale jacchus	»	= 0,34
Troglodytes niger	»	= 0,23
Cercopithecus mona	»	= 0,20
Ateles beelzebuth	»	= 0,14

Aus den hier gegebenen Beispielen geht mit voller Sicherheit hervor, dass wir in der Schrägstellung des M. pronator teres allein keinen Ausdruck für seine drehende Eigenschaft sehen können. Zu derselben tragen entschieden andere Umstände bei. Talpa europea besitzt keine Drehungsmöglichkeit des Vorderarmes, bei Ateles beelzebuth ist dieselbe vorhanden und doch entspricht der Winkel α im ersteren Falle einer Tangente von 0,65, im letzteren einer von 0,14.

Allzuschwer ist es nun allerdings nicht dieses zu verstehen, wenn wir das eigenartige Skelett der vorderen Gliedmaasse von Talpa europaea betrachten. Je mehr gekrümmt die Knochen des Vorderarmes sind, desto weniger Gültigkeit hat der Wert von tang α zur Beurteilung der Grösse der Drehung am Vorderarm.

Sind dagegen die Knochen des Vorderarmes mehr oder weniger gerade, so wird tang α ein Ausdruck, der für die Beurteilung, ob der M. pronator teres als Flexor oder als Pronator wirkt, verwertet werden kann.

So ist es z. B. leicht ersichtlich, dass dessen geringe Grösse 0,09 bei Lepus cuniculus entschieden dafür spricht, dass der M. pronator teres nur als Flexor wirken kann, während bei Cebus die Grösse von 0,57 ebenso entschieden für das Vorhandensein einer bedeutenden drehenden Komponenten spricht.

Von einer Anwendung der erhaltenen Werte in grösserem Umfange zur Beurteilung der Funktion des M. pronator teres wird im Folgenden abgesehen werden, da die Benutzung derselben ein viel zu genaues Eingehen auf die entsprechenden Skelettverhältnisse erfordern würde.

IV.

Betrachtet man den M. pronator teres im Grossen ohne zuförderst auf Details einzugehen, so muss zugestanden werden, dass Macalister (31) recht hat, wenn er sagt: »The long pronator or pronator radii teres is one of the most regular and invariable of limb muscles.«

Bei allen von uns untersuchten Tieren liess sich derselbe oder wenigstens ein Homologon desselben nachweisen. Allerdings fehlen uns eigene Erfahrungen über Cetaceen, wo eine sehr starke Reduktion der vorderen Gliedmasse eingetreten ist, aber dennoch scheint es nicht ganz ausgeschlossen, dass nicht vielleicht ein genaueres Studium der hier vorhandenen sehnigen Stränge, eine wenn auch noch so rudimentäre Andeutung derselben erkennen lassen wird, Studien welche allerdings vielleicht ein Heranziehen der Ontogenese zur Bedingung machen werden.

Indessen fehlt es nicht an Aussprüchen in der Literatur, dass der M. pronator teres einigen Tieren fehlen solle. So sagt z. B. Cuvier (8): »Les chauve-souris, qui n'ont qu'un os unique à l'avant bras ou seulement un rudiment d'os du caude, sont privés de muscles pronateurs.« Dass diese Auffassung eine

irrige gewesen, haben Meckel (42) und Aeby (1) aber nachgewiesen.

Ebenso hat Cuvier (8) auch angenommen, das den Hufe tieren ein M. pronator teres fehle. Bedenkt man, wie lange es gedauert bis das mediale Seitenband am Ellenbogengelenk des Pferdes als rudimentärer M. pronator teres anerkannt worden ist, so hat seine Ansicht hier nur wenig befremdendes.

Aber auch aus weit späterer Zeit als Cuvier's finden sich noch vereinzelte Angaben, dass ein M. pronator teres fehle. So sagt beispielsweise noch Windle (63), dass bei Macropus rufus ein M. pronator teres nicht vorkommen soll. Es ist nun wohl erlaubt sich dieser Angabe ein wenig skeptisch gegenüber zu stellen, da wir bei einem anderen Känguru, Halmaturus Bennetti, einen wohlausgebildeten M. pronator teres angetroffen haben und auch Macalister (31), der mehrere Arten gesehen haben muss, ebenfalls denselben vorgefunden hat.

Wie es sich bei Choeropsis Liberiensis verhält, wo Macalister (32) weder einen M. pronator teres noch einen M. supinator longus angetroffen haben will, muss späteren Untersuchungen anheimgestellt werden, da derselbe doch bei nahestehenden Tieren in rudimentärem Zustand angetroffen worden ist. Es scheint daher wahrscheinlich, dass derselbe oder richtiger dessen Rudiment übersehen wurde.

Sieht man von den Cetaceen ab, deren am Vorderarm befindliche ligamentöse Stränge, wie erwähnt, noch einer Aufklärung ihrer Bedeutung harren und von der Angabe Macalisters über Choeropsis, welche kaum entscheidende Bedeutung hat, so ist man wohl berechtigt Macalister's Anspruch zu erweitern und zu sagen, dass der M. pronator teres ein den Säugetieren konstant zukommender Muskel ist, der aber sehr verschiedene Grade in Bezug auf seine muskulöse Natur aufweisen kann.

V.

Bei einer Durchsicht der gegebenen Beschreibungen über den M. pronator teres bei verschiedenen Säugetieren drängt sich eigentlich sofort bei Beachtung des Ursprunges eine Einteilung in zwei Klassen auf. Zur ersten gehört die Mehrzahl, d. h. diejenigen, bei welchen der Ursprung nur vom Humerus kommt, zur zweiten einige wenige, bei welchen der Ursprung ausserdem noch mit einem zweiten Knochen, der Ulna, in Verbindung steht.

Sehen wir uns zuerst erstere Klasse an, so finden wir verzeichnet, dass der Ursprung entweder am Condylus internus allein befestigt ist oder auch noch mit der Gelenkkapsel in Verbindung steht. Ausserdem findet sich in zahlreichen Fällen noch zwischen dem M. pronator teres und den Flexoren ein sehniges Blatt, von welchem Muskelfasern entspringen.

Am häufigsten ist ein vom Condylus internus humeri isolirt beginnender Muskelursprung zu finden. Unter den von uns untersuchten Tieren fanden wir denselben in etwa der Hälfte Fälle. Derselbe ist an keine einzelne Tierklasse gebunden, sondern lässt sich eigentlich in allen antreffen. Bei Beuteltieren haben wir denselben nicht selber gesehen, dagegen giebt Young (65) an, dass der M. pronator teres bei Phascolarctos cinereus allein vom Condylus internus entspränge. Allerdings ist die Beschreibung nicht detailliert genug, um sicher zu gehen, dass diesem Detail genügend Aufmerksamkeit zugewandt wurde.

Bei den Huftieren, die wir untersucht haben, findet sich nur eine Ausnahme, Phacochoerus africanus, bei welchem der beinahe rein ligamentöse Muskel sich auch an die Gelenkkapsel anheftete.

Unter den Proboscidaeen haben wir diese Art Ursprung bei Hyrax syriacus selber gesehen, dieselbe aber auch für Hyrax capensis und Elephas angegeben gefunden.

Relativ häufig ist dieser Ursprung bei den Nagern und Insectivoren. Auch bei den Carnivoren kommt dieser Muskelursprung gar nicht selten vor.

Die untersuchten Chiropteren zeigten alle nur eine Anheftung an den Condylus internus humeri.

Dagegen haben wir diesen alleinigen Ursprung nicht bei Pinnipediern, Prosimiern oder Primaten gesehen; ebenso wie derselbe auch beim Menschen nicht vorkommt.

Aber auch wo dieser alleinige Ursprung vorkommt, finden sich Unterschiede, die, ob auch klein, dennoch von Bedeutung für die Muskelwirkung sind. Der Ursprung kann am distalen Teil des Condylus internus, an dessen vorderer Mitte oder auch am oberen Teil sich befinden und hier sogar nach hinten verlegt sein.

Weiter ist auch die Form des Muskelursprungs wechselnd. Wo der Muskel mit einer schmalen Sehne beginnt, wie z. B. bei Dasypus sexcinctus Fig. 3, zeigt der Muskelanfang eine ganz andere Form als dort, wo der Anfang mehr muskulös ist, oder die Anfangssehne breit, wie z. B. bei den Artiodactylen, die mehr oder weniger fächerförmige Anordnungen der Ursprungssehnen besitzen, bei Hyaena striata u. a. m.

Erwähnt wurde schon, dass die Ellenbogengelenkkapsel sich verschieden gegen den Muskelursprung verhalten kann. Bisweilen beginnen Teile des Muskels von derselben, in anderen Fällen läuft der Muskel hier über dieselbe hinweg. In den Fällen, wo der Muskel vom oberen oder mittleren Teil des Condylus internus seinen Ursprung nahm, war die Kapsel meistens ganz ohne Verbindung mit dem M. pronator teres. Eine Ausnahme bildet Hemicentetes semispinosus, bei welchem

Tier eine ziemlich starke Ursprungsportion auch von der Gelenkkapsel kam.

Wo der M. pronator teres wieder am unteren Teil des Condylus internus humeri seinen Ursprung vom Humerus hatte, lagen die Verhältnisse etwas anders. Dass hier die Kapsel des Ellenbogengelenkes als wirkliche Anheftungsstelle für Muskelfasern oder deren Sehnen gedient hätte, so lange der Muskel nicht mit den Flexoren verwachsen war, wurde nicht beobachtet. Dagegen standen meistens wohl die bindegewebigen Hüllen des Muskels in Verbindung mit derselben.

Bei sehr vielen Tieren war aber der M. pronator teres mit den anliegenden Flexoren verwachsen. Alsdann lag zwischen denselben ein sehniges Blatt, dass in seiner Ausbildung verschiedene Grade zeigen konnte. Bisweilen so dünn, dass nur eine sorgfältige Präparation dasselbe darstellen konnte, hatte dieses Blatt in anderen Fällen eine Dicke, die in Millimetern gemessen werden konnte.

In der Länge zeigten sich ebenfalls grosse Schwankungen. Bei Ursus arctas z. B. war dasselbe ganz kurz, während viele Primaten es in einer Länge besassen, welche die Hälfte der Länge des M. pronator teres um ein Bedeutendes überschritt.

Dieses sehnige Blatt war, wo es vorhanden, ebenfalls eine Ursprungsstätte für Muskelfasern des M. pronator teres und verband oftmals auch den Ursprung dieses Muskels mit der Gelenkkapsel.

Bei einzelnen Tieren, welche diesen Ursprung des M. pronator teres besassen, lag dieser Muskel nicht mehr oberflächlich, wie es eigentlich die Regel ist, sondern teilweise von den Flexoren bedeckt, sodass der Anfang desselben erst in Erscheinung trat, nachdem die Deckmuskeln entfernt waren. Dieses war z. B. bei Galeopithecus volans, Callitrix brunnea und Anomalurus fraseri der Fall.

Auf die Ursprungsstätte am Condylus internus humeri hatte das Vorhandensein dieses Sehnenblattes keinen bestimmenden Einfluss. Sowohl der obere, der mittlere wie der untere Teil desselben konnte Sitz derselben sein.

Eine recht grosse Anzahl der von uns untersuchten Tiere besitzt am Humerus ein Foramen supracondyloideum, durch welches der Nervus medianus hindurch tritt. Von demselben lassen sich auch beim Menschen noch bisweilen Andeutungen erkennen, indem ein Processus supracondyloideus angetroffen wird, von welchem ein ligamentöser Strang beginnt, der dann den Nervus medianus überbrückt.

Gruber (19) hat darauf aufmerksam gemacht, dass, wenn ein solcher Processus supracondyloideus beim Menschen vorhanden ist, der M. pronator teres seinen Ursprung bis auf denselben hinauf erstreckt. Es liegt hierbei auf der Hand, anzunehmen, dass hiermit Anklänge an frühere Stadien in der Entwickelung vorlägen, dass aber mit dem Verschwinden des Foramen supracondyloideum auch der Muskelursprung auf den distaler liegenden Condylus beschränkt wurde. Es ist daher auffallend, dass sich bei niedrigeren Arten dieser höhere Ursprung bei Vorhandensein eines Foramen supracondyloideum so oft vermissen lässt. Allerdings ist es nicht erlaubt einen allzu intimen Zusammenhang zwischen einem Processus supracondyloideus und einem hohen Ursprung des M. pronator teres beim Menschen anzunehmen, wie Ruge (53) hervorgehoben hat, indem er auf ein gleichzeitiges Vorkommen beider ohne Zusammenhang unter einander hinweist

Unter den dem Menschen am nächsten stehenden Tieren, den Primaten, finden wir z. B. bei Cebus und Callitrix ein solches Foramen supracondyloideum ohne dass dementsprechend der Muskel am Humerus heraufstiege.

Damit soll aber keineswegs gesagt sein, dass ein solches Verhalten, wie das von Gruber erwähnte, ohne Analogie wäre,

denn Andeutungen daran finden sich wohl bei anderen niedrigeren Tieren, z. B. Phalanger orientalis, Perameles nasuta, Cyclothurus, Cricetus frumentarius, Felis leo u. s. w. aber ebenso oft fehlt derselbe auch hier, beispielsweise bei Talpa europea, Ornitorhynchus paradoxus u. a. m.

Eine etwas eigenartige Stellung nimmt nach Macalister (35), die Gürtelmaus ein, denn hier soll der M. pronator teres allein vom Processus supracondyloideus entspringen.

Bei der grösseren Hälfte der von uns untersuchten Tiere ist der Ursprung des M. pronator teres vom Humerus einfach. Bei anderen dagegen bestehen hier zwei Portionen, deren Trennung von einander verschiedene Ausbildungen zeigen kann. Die geringste Ausbildung derselben manifestirt sich durch das Vorkommen eines mehr oder weniger tiefen Spaltes, welcher den Anfang des Muskels oberflächlich trennt, wie z. B. bei Perameles nasuta, Felis domestica, Bassoriscus astuta, Ursus arctos, Lepus cuniculus u. s. w. Diese Andeutung einer Trennung des Anfanges des M. pronator teres in zwei Teile kann aber zur vollständigen Entwickelung gelangen und einen zweiköpfigen, mit breitem trennenden Spalt zwischen den beiden Köpfen versehenem Muskel hervorgehen lassen, wie wir ihn z. B. bei Bradypus tridactylus vorfinden, Fig. 4.

In gewissem Sinne müssen nun wohl diese verschiedenen Formen des Muskelanfanges und die verschiedenen Punkte am Condylus internus humeri, wo derselbe ansetzt auf die Art von Einfluss sein, wie der Muskel wirkt. Je höher am Humerus der Muskel entspringt desto grösser muss seine flectorische Kraft werden, gleiche Ansatzstelle am Radius und gleiche Muskelmasse vorausgesetzt.

Wir finden aber, wenn wir die gegebenen Beschreibungen durchlesen, dass nicht nur die Höhe der Ansatzstelle am Condylus internus wechseln kann, sondern auch noch bisweilen die Angabe, dass der Beginn an der proximalen oberen Seite des

Condylus nach hinten verlegt sei. Wo dieses nicht besonders hervorgehoben wurde, war stets die vordere Seite gemeint. Die Wirkung muss aber auch hierdurch verändert werden, indem bei einer Verlagerung nach hinten der Beginn des M. pronator teres über den Condylus internus gewissermassen rollt und derselbe als Hypomochlion wirkt und so die Wirkung des Muskels verstärkt.

Von der zweiten Klasse, d. h. denjenigen Tieren, dessen M. pronator teres einen Ursprungsbauch auch von der Ulna bezieht, habe ich nur Troglodytes niger zur Verfügung gehabt. Derselbe Ursprung ist beim Menschen ebenfalls vorhanden.

Bei Troglodytes niger waren die Verhältnisse auch insofern menschenähnlich, dass der Nervus medianus zwischen den beiden Ursprungsbäuchen verlief. Eigenartig genug, soll aber der zweite tiefe Bauch bei einer anderen Troglodytesart Tr. Aubryi nach Gratiolet (18) fehlen.

Nach Fick (11) und Hepburn (20) stimmt das Verhalten der beiden ebenfalls vorhandenen Ursprünge beim Orang mit denen beim Chimpansen überein. Dagegen fehlt die ulnare Portion dem Gorilla nach Bischoff (4) und Chapman (6).

Abweichende Verhältnisse bieten dagegen nach Kohlbrügge (24) die Hylobates-Arten.

Hier ist allerdings auch ein doppelter Ursprung, sowohl vom Humerus wie von der Ulna vorhanden. Letztere sind aber nicht von der humeralen Portion getrennt, da der Nervus medianus den M. pronator teres hier nicht durchbohrt, sondern unter den Muskel tritt. Hierdurch bilden dieselben, soweit unsere Erfahrungen reichen, eine alleinstehende Abart.

Hier muss noch ein Befund zum Schluss erwähnt werden, nämlich, dass bei einem jungen Hunde ein vom M. pronator teres zum Processus coronoideus ulnae gehender ligamentöser Strang vorgefunden wurde, welcher nebenbei unter dem Nervus

medianus verlief, der von oben durch den vom Humerus kommenden Muskel bedeckt wurde. Die Verhältnisse erinnerten also sehr an diejenigen bei Troglodytes niger, beim Orang und beim Menschen. Dieses unter der Voraussetzung, dass wir berechtigt wären, den ligamentösen Strang deren tiefe Portion gleichzusetzen. Dieses erscheint aber immerhin sehr zweifelhaft. Verschiedene Exemplare von Canis familiaris gleicher Art standen mir noch zur Verfügung ohne dass hier jemals ein derartiges Ligament nachweisbar war. Dadurch wäre man vielleicht zur Annahme einer Varietät berechtigt, welche in oben erwähntem Sinne sich deuten liesse, wenn nicht eine andere Deutung doch immerhin wahrscheinlicher wäre. Dieses ist die Annahme eines pathologischen Befundes. Der Strang machte entschieden den Eindruck eines fibrösen Narbengewebes.

In gleicher Weise möchten wir die ähnlichen Beobachtungen bei Phalanger orientalis und dem Affen No. 1 erklärt wissen, besonders da dieselben hier nur einseitig zur Beobachtung kamen.

VI.

Bei allen untersuchten Tieren zeigt die distale Insertion des M. pronator teres sich insofern gleich, als dieselbe sich allein am Radius ansetzt.

Über die Faultiere liegen von anderer Seite allerdings Angaben vor, dass der M. pronator teres sich mit dem Bandapparat der volaren Handgelenkfläche verbinden soll, wie es z. B. Macalister (35) bei Bradypus beschreibt. Bei unserem Exemplar war aber letzteres nicht der Fall. Wir sind daher wohl berechtigt anzunehmen, dass die von Macalister gefundene Anordnung in das Bereich der Varietäten gehört, da sie die einzige uns bekannte Ausnahme von der oben angegebenen Regel ist.

Sonst aber wechselt die distale Insertion innerhalb ziemlich weiter Grenzen und zwar besonders in Bezug auf Länge und Ansatzstelle am Radius. Um dieses übersichtlich zur Darstellung bringen zu können sind die im Laufe der Untersuchung gewonnenen Maße auf eine gemeinsame Radiuslänge umgerechnet worden und die dabei erhaltenen Werthe auf Tafel XXXVI nebeneinander eingetragen. Hier bezeichnen die schwarzen Striche die angenommene gleiche Radiuslänge, die roten dagegen Lage und Länge der entsprechenden Insertion.

Aus dieser tabellarischen Zusammenstellung geht auf den ersten Blick hervor, dass sehr verschiedene Insertionen angetroffen worden sind. Während z. B. bei Bradypus die Insertion kurz ist und ganz am distalen Ende des Radius liegt, findet sich eine ebenfalls nicht allzulange aber relativ proximal liegende Insertion, z. B. bei Galeopithecus und eine ebenfalls kurze aber die Mitte des Radius einnehmende, z. B. bei Ornitorhynchus.

Die allerlängste Insertion am Radius finden wir bei Manis, wo das distale Ende derselben mit dem des Radius zusammenfällt, die gleichen Verhältnisse nur eine etwas kürzere Insertionslänge bei Myrmecophaga.

Lange und distal liegende Insertionen, wenn dieselben auch das distale Radiusende nicht voll erreichen, besitzen weiter noch z. B. Choloepus, Paradoxurus und Felis leo.

Nehmen wir Bradypus aus, so kann man als ziemlich allgemeingültige Regel hinstellen, dass eine distalere Lage der Insertionsstelle gewöhnlich mit einer grösseren Insertionslänge verbunden ist und dass im Gegenteil, je proximaler die ganze Insertion liegt, desto mehr kurze Ansatzstellen vorherrschen.

Was die Insertionen selber anbelangt, so ist das Gewöhnlichste, dass sie in der Längsrichtung der Gliedmasse oder des Radius verlaufen. Immer ist dieses nicht der Fall. So finden wir z. B. bei Phoca eine beinahe viereckige Insertionsfläche,

welche sich etwas schräg zur Längsrichtung stellt oder bei Canis vulpes eine schräg verlaufende. Bei Elephas soll der M. pronator teres einen fächerförmig verbreiterten Ansatz am Radius nach Miall und Greenwood (43) haben und bei Macacus maurus und Bassoriscus bildete derselbe an unseren Exemplaren eine winkelig geknickte Linie.

Ganz anders stellen die Insertionen sich wieder bei den Chiropteren dar. Bei denselben läuft der Muskel in einen distalen sehnigen Strang aus, der die eigentliche Insertion bedeutend verlängert.

Das distale Ende des M. pronator teres ist von sehr verschiedener Form. Nicht nur eine sehnige am Radius haftende Verlängerung, die wie erwähnt bei den Chiropteren vorkommt, wird angetroffen, sondern bisweilen läuft der Muskel direkt in eine runde Endsehne aus, wie z. B. bei Dicotyles, Chrysochloris und Condylura. Ein anderes Mal finden wir ein beinahe rein muskulöses Ende des M. pronator teres wie z. B. bei Galictis, Hyaena u. a. m.

Das gewöhnlichste ist aber, dass die Insertion durch eine breite, dünne Sehne vermittelt wird, welche an ihrer unteren Seite noch Muskelfasern besitzen kann oder auch rein sehnig ist. Ersteres finden wir z. B. bei Crocidura, Manis und Procyon. Rein sehnige Insertionen sind wieder z. B. bei Hemicentetes, Zorilla u. s. w. angetroffen.

In der Mehrzahl der Fälle tritt wohl diese Endsehne zuerst an der proximalen Längsseite in Erscheinung, um sich distalwärts zu verbreitern und schliesslich die ganze distale Fläche des Muskels einzunehmen. Nur in seltenen Fällen bleibt die entgegengesetzte Längsseite bis ans Ende muskulös, wie z. B. bei Papio anubis. Seltener tritt die Endsehne zuerst in der Mitte der Oberfläche des Muskels hervor, um sich distalwärts nach beiden Seiten auszudehnen, wie bei Hyrax, Aepyprymnus u. a. m.

Was nun den Teil des Radius noch betrifft, der als Ansatzstelle dient, so ist es meistens dessen vordere radiale Kante und Seite. In manchen Fällen legt sich der Endteil des Muskels dem Radius an oder rollt sich um denselben herum, um zu seiner Insertionsstelle zu gelangen. Dadurch bildet sich hier eine Art von Hypomochlion, welches besonders geeignet wäre, eine drehende Wirkung des Muskels zu verstärken. Dieses ist indessen in vielen Fällen sicher nicht der Fall, denn eigenartig genug kann dasselbe bei Tieren, welche fest verbundene Vorderarmknochen besitzen, besonders ausgebildet sein, wie z. B. bei Canis lupus. Bei anderen ist wieder eine Verstärkung der drehenden Wirkung gut annehmbar, wie bei Troglodytes Callitrix u. s. w.

Auf eine andere Eigentümlichkeit des M. pronator teres wollen wir in diesem Zusammenhang noch eingehen. Es zeigt sich als eine beinahe konstante Erscheinung, dass der M. pronator teres an seiner radialen oder proximalen Längsseite dicker und dadurch muskulöser als an der entgegengesetzten längeren Seite ist. Eine Ausnahme von dieser Regel bilden eigentlich allein diejenigen Tiere, welche einen mit runder Sehne endigenden M. pronator teres besitzen.

Es ist nun nicht wahrscheinlich, dass diese so sehr verbreitete Erscheinung ohne jeglichen Grund wäre, ein Grund der wohl allen gemeinsam sein müsste. Es ist daher anzunehmen, dass derselbe entweder in den mechanischen Anforderungen, welche an den Muskel gestellt werden, liegen muss oder auch in der Tendenz zur Umbildung aus seiner ursprünglichen Anordnung zur Anpassung an die veränderten an ihn später gestellten Anforderungen. Auf letzteren Punkt wollen wir in einem späteren Kapitel eingehen, und hier nur die an denselben gestellten, mechanischen Anforderungen erörtern.

Einer späteren Erörterung seiner Funktion nehmen wir hier vorweg, dass derselbe bei der Mehrzahl Tiere als Flexor

wirkt und auch dort, wo diese Funktion gegen eine später erworbene pronirende in den Hintergrund tritt, dieselbe nicht ganz verloren hat.

Um die mechanischen Anforderungen, welche an den proximalen kürzeren und distaleren längeren Rand des Muskels gestellt werden am leichtesten zu übersehen, nehmen wir an, dass dieselben aus je einem besonderen Muskel beständen, welche wir mit $a_1 + b$ und $a_2 + b$ bezeichnen. Von diesen ist dann $a_1 + b < a_2 + b$. (Textfigur 2).

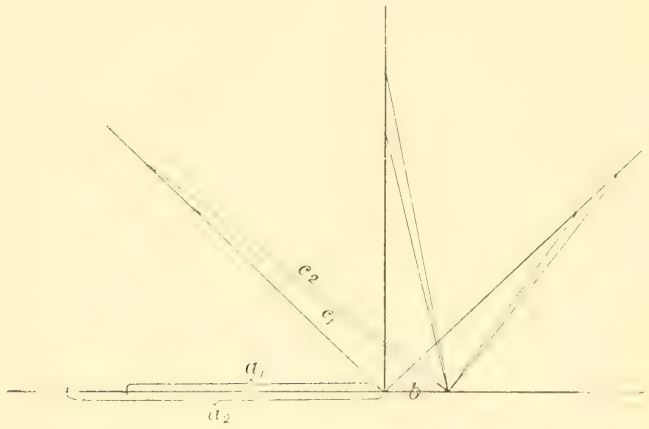

Fig. 2.

Berechnen wir nun wie sich die Verkürzungen der beiden angenommenen Muskeln bei Biegung des Unterarmes gegen den Oberarm verhalten, so geschieht dieses am übersichtlichsten, wenn wir für a_1, a_2 und b Zahlenwerte einführen. Der Einfachheit halber nehmen wir folgende:

$$a_1 = 10$$
$$a_2 = 15$$
$$b = 1$$

Die Länge der bei der Flexion verkürzten Muskeln lässt sich nun leicht aus der bekannten Formel $c = \sqrt{a^2 + b^2 - 2ab\cos\gamma}$ berechnen und mit den Verhältniszahlen $\frac{a_1 + b - c_1}{a_1 + b}$ und

$\frac{a_2 + b - c_2}{a_2 + b}$ die bei verschiedenen Biegungen erfolgte Anstrengung der beiden Muskeln ausdrücken. Rechnen wir diese nun für die Fälle aus, wo γ gleich 135°, 90° und 45° gesetzt wird, so erhalten wir folgende Verhältniszahlen:

$$\gamma = 135^0$$

$$\frac{a_1 + b - c_1}{a_1 + b} = \frac{0{,}3}{11} \qquad \frac{a_2 + b - c_2}{a_2 + b} = \frac{0{,}3}{16}$$

$$\gamma = 90^0$$

$$\frac{a_1 + b - c_1}{a_1 + b} = \frac{1}{11} \qquad \frac{a_2 + b - c_2}{a_2 + b} = \frac{1}{16}$$

$$\gamma = 45^0$$

$$\frac{a_1 + b - c_1}{a_1 + b} = \frac{1{,}7}{11} \qquad \frac{a_2 + b - c_2}{a_2 + b} = \frac{1{,}7}{16}$$

Wir finden also, dass der kürzere Muskel zur Erreichung des gleichen Effektes sich im Verhältnis zu seiner ursprünglichen Länge mehr verkürzen muss als der längere und dass also dem kurzen Muskel eine grössere Arbeit zufällt als dem längeren.

Zu demselben Resultat kommen wir, wenn das Problem etwa anders aufgefasst wird und wir die Länge der Hebelarme betrachten, an welche die bewegende Kraft einsetzt.

Wir können also sagen, dass je distaler am Radius die Insertion des M. pronator teres liegt desto weniger Arbeit braucht der Muskel zu vollführen, um eine bestimmte Flexion zu erzielen.

Wenden wir diese soeben erhaltenen Resultate auf die beobachtete Erscheinung an, so ist es leicht erklärlich, dass eine dickere Muskellage dem Ort entspricht, der die grössere Arbeit beim Zusammenziehen des M. pronator teres zu verrichten hat.

VII.

Die Innervation des M. pronator teres wird vom Nervus medianus besorgt. Derselbe tritt bei allen untersuchten Tieren regelmässig unter den M. pronator teres d. h. dort, wo ein einfacher Ursprung vorhanden ist, bei denjenigen, welche noch einen zweiten von der Ulna kommenden Beginn haben, zwischen die beiden Anfangsportionen.

Dagegen ist sein Verhalten vor der Abgabe der betreffenden Muskelzweige verschieden, und zwar stehen die hier beobachteten Ungleichheiten in Zusammenhang mit einem Vor- oder Nichtvorkommen eines Foramen supracondyloideum am Humerus.

Wo letzteres fehlt, läuft der N. medianus über den Humerus herab und kann schon ziemlich früh seine für den M. pronator teres bestimmte Äste abgeben, wie wir es z. B. bei Canis vulpes, Cervus capreolus, Ateles beelzebuth u. a. m. finden.

Ist dagegen ein Foramen supracondyloideum am Humerus vorhanden, so tritt der N. medianus stets durch dasselbe hindurch und giebt erst nach seinem Austritt aus demselben Nervenzweige für den M. pronator teres ab. Gewöhnlich geschieht dieses auch erst, nachdem der Medianus das F. supracondyloideum schon ein Stück hinter sich gelassen hat. Dass ein Zerfall in Äste vor dem Eintritt schon stattgefunden hätte, wurde nie beobachtet.

Die Zahl der vom N. medianus abgehenden Zweige, die für den M. pronator teres bestimmt sind, kann recht sehr wechseln. Relativ selten geht ein einzelner ungeteilt verbleibender Ast zum Muskel. Wenn nur ein einzelner vorhanden ist, zerfällt derselbe meistens schon sehr früh in zwei oder mehr Zweige, die dann in grösseren oder kleineren Abständen von einander in den M. pronator teres eintreten.

Ob überhaupt jemals alle Nervenfasern an ein und demselben Ort in den M. pronator teres eintreten, um sich erst nach Eintritt in denselben in Endäste aufzulösen, erscheint nicht ganz sichergestellt. Diesem Punkte wurde von vornherein nicht genügend Aufmerksamkeit gewidmet und leider war es nicht möglich später alles Material zu revidiren. Das ein zweiter Eintritt aber anfangs bisweilen übersehen worden war, zeigten einige Präparate, die auf diesen Punkt hin später noch einmal geprüft wurden.

Schwalbe hat die Ansicht ausgesprochen, dass der einen Muskel versorgende Nerv im geometrischen Mittelpunkte desselben einträte. Hierbei bezieht er sich besonders auf den Menschen, giebt aber zu, dass Ausnahmen vorkämen und dass speciell beim Foetus diese Anordnung noch nicht genau durchgeführt wäre.

Makroskopisch besehen bietet der M. pronator teres vieler Tiere manche Ausnahme von diesem Gesetz. Bei Ateles beelzebuth z. B, wurde ein aus parallelen Fasern bestehender Muskel gefunden, der von beinahe der Hälfte seiner distalen Oberfläche eine an Dicke zunehmende Sehne zeigte, mit deren Ausbildung eine Rückbildung der Muskelmasse parallel verlief. In diesen Muskel traten 5 Nervenzweige ein und zwar nacheinander in ungefähr einer graden längs verlaufenden Linie, wobei der Eintrittspunkt des distalsten sich ziemlich nahe dem rein sehnigen Ende des Muskels befand, wo nur noch wenig Muskelmasse mehr vorhanden war.

In derselben Weise verhielt sich auch die Innervation bei Colobus villorosus. Hier gingen zwei Nervenzweige für den M. pronator teres ab. Der distalste verlief ungeteilt zu dem schon überwiegend sehnigen Ende des Muskels. Der proximale spaltete sich kurz nach seinem sehr frühen Abgang am Humerus in zwei Äste, die bis kurz vor Erreichung des Muskels einfach blieben, hier aber der distale in 3, der proxi-

male in 4 Äste zerfielen, die ebenfalls mit ihren Eintrittspunkten beinahe eine längsverlaufende Linie bildeten.

Bei dem eine bedeutende Reduktion zeigenden M. pronator teres von Cervus capreolus teilte sich der ursprüngliche einfache Ast in drei sekundäre Zweige, deren Eintrittspunkte ziemlich entfernt von einander in der Längsrichtung des parallelfaserigen Muskels lagen.

Der M. pronator teres bei Didelphus virginiana erhielt 4 nach einander eintretende Nervenzweige, welche sich successive vom Nervus medianus ablösten. Derartige Beispiele liessen sich leicht noch mehr anführen.

Bei anderen Tieren treten die Muskeläste dicht neben einander in den fleischigsten Teil des Muskels, wenn auch sehr nahe dem proximalen Teil derselben. So finden wir bei Cricetus frumentarius zwei Äste mit diesem Verhalten, bei Muletia hybrida ebenfalls zwei, bei Macacus cynomolgus zwei u. s. w.

Es soll hiermit nicht gesagt werden, dass ein Eintreten in die Mitte der einzelnen Muskelfasern gänzlich ausgeschlossen sei, der innerhalb des M. pronator teres liegende Verlauf der Nervenfasern wurde als ausserhalb des Planes vorliegender Arbeit liegend nicht verfolgt. Nur makroskopisch lässt sich wenig auffinden, was für die Gültigkeit des Schwalbe'schen Gesetzes in Bezug auf die Innervation des M. pronator teres im Allgemeinen spräche.

Oben sind verschiedene Beispiele hervorgehoben, aus welchen hervorgeht, dass die Verteilung der Nervenzweige zu dem M. pronator teres bei verschiedenen Tieren sehr wechselt. Konstant ist eigentlich nur ein Nerveneintritt zu finden. Derselbe liegt in dem proximalen Teil des Muskels. In der überwiegenden Mehrzahl Fälle, treten hier mehrere Äste ein, wie z. B. bei Felis domestica drei, bei Ursus arctos zwei, bei

Phalanger orientalis drei, Paradoxurus musanga zwei, Dasypus sexcinctus ein in zwei Äste gespaltener u. s. w.

Wo nur ein einziger Nervenast für den M. pronator teres gefunden wurde, trat derselbe stets in den proximalen Teil ein. Diese Fälle lassen sich am ehesten dem Schwalbe'schen Gesetz unterordnen, denn im proximalen Teil findet sich stets die grösste Anhäufung von Muskelmasse. Als Beispiele mögen Hyrax syriacus, Dicotyles, Hyaena striata u. s. w. angeführt werden.

Dass gerade in den proximalen Teil stets Nerven eintreten, ist leicht erklärlich, denn wie später gezeigt werden soll, ist dieser Teil des Muskels im Laufe der Veränderungen, welche der M. pronator teres durchgemacht, nur wenigen und geringen Umbildungen ausgesetzt gewesen.

VIII.

Das Verhältnis des M. pronator teres zu den angrenzenden Flexoren ist ebenfalls verschieden. Was seine Lage anbetrifft, so ist diese im ganzen konstant, indem man den M. pronator teres stets an der radialen Seite der Unterarmflexoren antrifft. Der Regel nach ist seine Lage hier auch oberflächlich, nur bei einigen wenigen Ausnahmen z. B. Dasyurus, Anomalurus und Galeopithecus wurde derselbe von Flexoren bedeckt.

Grössere Unterschiede finden wir aber, wenn wir den Grad seiner Unabhängigkeit von den zur selben Gruppe ursprünglich gehörenden Flexoren betrachten. Der Muskel kann von denselben vollkommen abgetrennt sein, sogar ein grösserer Spalt kann zwischen dem M. pronator teres und den übrigen Beugern liegen. In anderen Fällen aber ist er mit letzteren durch ein sehniges Blatt verbunden, welches so weit die Muskeln in Länge und Dicke einander anliegen auch als Ursprungsstätte dient. Dass dieses fehlte und wir infolge dessen einen zweizipfeligen

Muskel hätten, dessen einer Zipfel dem M. pronator teres entspräche, haben wir nicht beobachtet.

Um eine bessere und leichtere Übersicht zu gewinnen, sind die aus den verschiedenen Tierklassen untersuchten Arten in folgender Tabelle zusammengestellt, wobei in Zahlen angegeben ist, wie viele Arten jeder Tierklasse zur Untersuchung gekommen waren und bei wie vielen ein freier oder mit den Flexoren verwachsener M. pronator teres angetroffen worden ist.

Klassen	Anzahl untersuchter Arten	M. pronator teres	
		frei	verwachsen
Monotremata	1 (2)	(1)	1
Marsupialia	8	2	6
Edentata	6	2	4
Perissodactyla	1 (2)	1 (2)	—
Artiodactyla	9	8	1
Proboscideae	1 (2)	1 (2)	—
Rodentia	18	9	9
Insectivora	12	9	3
Pinnipedia	1 (2)	—	1 (2)
Carnivora	19	16	3
Chiroptera	4	4	—
Prosimiae	2 (3)	—	2 (3)
Primates	17	1	16
Homo	1	—	1
	100 (105)	53 (56)	47 (49)

Aus dieser Tabelle gehen einige eigentümliche Befunde hervor.

So ist hervorzuheben, dass bei allen Tierklassen mit Ausnahme der Perissodactyla, der Proboscideae, der Pinnipedia, der Chiroptera, der Prosimiae und des Menschen sich sowohl ein freier wie ein mit den Flexoren verwachsener M. pronator teres vorfand.

Bei diesen Ausnahmen ist aber das Verhalten verschieden; so zeigen unsere Repräsentanten der Perissodactyla, der Proboscideae und der Chiroptera alle einen freien M. pronator teres, während umgekehrt bei denjenigen der Pinnipedia, der Prosimiae und beim Menschen ein mit den Flexoren verwachsener Muskel vorkommt. Leider sind aber gerade diese Tierklassen alle durch verhältnismässig wenige Repräsentanten vertreten, ein Umstand, den uns auch die zur Verfügung stehenden litterarischen Notizen nur wenig verändern.

Von untersuchten Perissodactylen ist nur Equus aufgenommen, weil unsere Notizen über einen ebenfalls untersuchten Tapir nicht genügend vollständig waren. Denselben entnehmen wir aber doch folgendes in diesem Zusammenhang. Derselbe besass einen teilweise fleischigen M. pronator teres, welcher keinen Zusammenhang mit den Flexoren hatte.

Über den Elephant finden sich bei Miall und Greenwood (43) die Angabe, dass hier der M. pronator teres durch ein — strong ligament — repräsentirt wäre ohne Angabe, dass zwischen diesem und den Flexoren ein Zusammenhang bestände. Man darf aber wohl annehmen, dass dieses »Ligament« frei verläuft.

In Betreff der Pinnipedier kann angeführt werden, dass das von uns bei Phoca angetroffene Verhalten eines mit den Flexoren verwachsenen M. pronator teres ebenfalls, nach Murie (44) bei Otario jubata existirt.

Aus Macalister's (34) Beschreibung über den M. pronator teres bei einer grösseren Anzahl Chiropteren geht nicht hervor, dass dort ein anderes Verhalten als bei unseren 4 Repräsentanten vorhanden wäre. Man kann daher wohl annehmen, dass derselbe hier nicht mit den Flexoren verwachsen ist.

Zu unseren beiden Prosimiern, die einen verwachsenen Muskel besassen, kann noch Chiromys gefügt werden, bei

welchem nach Owen (49) der M. pronator teres ein gleiches Verhalten zeigt.

Unser Repräsentant der Monotremen — Ornitorhynchus — besass einen verwachsenen M. pronator teres. Ausserdem haben wir noch kurze Notizen über ein Exemplar von Echidna hystrix zur Verfügung. Hier trafen wir einen freien Muskel an. Das gleiche scheint aus Leche's (68) Abbildung hervorzugehen.

Ein Teil dieser Komplettirungen sind in obenstehender Tabelle mit aufgenommen und zwar entsprechen die in Klammern angeführten Zahlen denselben

Was die übrigen Klassen anbelangt so scheint die eine oder andere Beschaffenheit des M. pronator teres zu überwiegen. Eine Ausnahme machen nur die Nager, bei welchen ebensoviele einen freien wie einen verwachsenen M. pronator teres zeigen.

Es mag schon an dieser Stelle auf einen Umstand hingewiesen werden, der später noch genauer erörtert werden soll, dass nämlich im allgemeinen mit wenigen Ausnahmen (Nager z. B) alle Tiere, welche ein reduziertes Skelett besitzen oder bei welchen die beiden Vorderarmknochen intim verbunden sind, einen freien M. pronator teres besitzen, dass aber gerade dort, wo eine grosse Beweglichkeit derselben herrscht, ein Verwachsen mit den Flexoren eingetreten ist.

Die Länge der Verwachsung mit den anliegenden Flexoren ist sehr inkonstant. Bei Galeopithecus fand Leche (27) eine so lange Verwachsung, dass er den M. pronator teres als beinahe nur eine zweite Insertion des M. flexor carpi radialis bezeichnete. Bei unserem Exemplar war allerdings die Verwachsung nicht so ausgedehnt. Bei vielen Primaten umfasst aber dieselbe immerhin die Hälfte der Muskellänge und dass zwei Drittel derselben in die Verwachsung eingehen ist keine Seltenheit.

In anderen Fällen ist dieselbe wieder nur kurz oder auch nur angedeutet: Letzteres war bei Phacochoerus der Fall. Hier bestand keine eigentliche Verwachsung, sondern ein Teil der sehnigen Ursprungsfasern des stark reducirten Muskels liessen sich nicht vollkommen von dem Flexorenursprung isoliren. Eine kurze nur auf die Ursprungssehne sich beschränkende Verwachsung finden wir bei Halmaturus, eine ebenfalls kurze wenn auch etwas längere z. B. bei Ursus.

IX.

Betrachten wir die oben gegebenen Beschreibungen über den M. pronator teres bei den verschiedenen untersuchten Säugetieren und vergleichen dieselben unter einander, so geht aus denselben hervor, dass derselbe in Bezug auf seine Form und Beschaffenheit sehr starken Wechselungen unterworfen ist.

Wir haben gesehen, dass sein Ursprung kleine Unterschiede darbieten kann, dass seine Insertion eine verschiedene Länge und Lage besitzt, dass sein Verhalten zu den anliegenden Muskeln ebenfalls verschieden ist, indem er gänzlich von denselben isolirt oder auch mit denselben nur andeutungsweise oder bis zu zwei Drittel seiner Länge verwachsensein kann.

Aber auch seine Form wechselt bedeutend. Fig. 1—10 Taf. XXXVII bieten einige markante Beispiele in dieser Beziehung dar. So gross sind die Wechselungen in der Form allerdings nur im Extrem. Kleinere Unterschiede, die sich nicht immer leicht beschreiben liessen, waren aber stets vorhanden, so dass eigentlich keine zwei M. pronator teres vollständig übereinstimmten. Bisweilen zeigte die Form und Ausbildung der Endsehne kleine Differenzen, bisweilen flachte sich der Muskel etwas früher distalwärts ab u. s. w.

Grösser waren Unterschiede, die sich in Bezug auf die Muskelmasse nachweisen liessen. Bei einigen Capra hircus,

Ovis aries und Equus caballus fehlte dieselbe ganz, ebenso fanden Miall und Greenwood (43) den M. pronator teres bei Elephas nur als Ligament. Eine eben wahrnehmbare Spur von Muskelfasern wurde bei Rangifer gefunden, während Sus und Bos etwas grössere Mengen davon besassen. Nochmehr zeigte der Tapir. Gering und unbedeutend war die Muskelmasse ebenfalls bei Macroscelides.

Im Gegenteil stark entwickelte Fleischmassen zeigte der M. pronator teres wieder bei Ursus, Phoca, den Primaten u. s. w.

Wir sind daher zu dem Ausspruch berechtigt, dass der M. pronator teres bei verschiedenen Säugetieren sehr grosse Variationen in seiner Ausbildung und Beschaffenheit zeigt.

Die eben hervorgehobene Eigenschaft des M. pronator teres bei verschiedenen Säugetieren stark variiren zu können, fordert direkt zu einer näheren Untersuchung der Umstände heraus, unter welchen sich die Variationen zeigen.

Es ist schon früher ausgesprochen worden, dass ein genauer Vergleich der Muskulatur verschiedener Tiere zu systematischen Zwecken verwerthet werden könne. Unter anderen hat Parson (59) eine solche Ansicht geäussert. Dieselbe lässt sich leicht in folgender Weise kurz umschreiben: Die Muskulatur zeige bei zusammengehörenden Tieren Uebereinstimmungen, bei einander fernstehenden Unterschiede. Ein Blick auf die oben gegebenen Beschreibungen der Befunde am M. pronator teres lehrt, dass dieser wenigstens in gewissem Sinne richtig ist. Wir wollen hier nur auf die bei den Carnivoren allgemeine Ursprungsweise dieses Muskels mit zwei Portionen und auf die ziemlich übereinstimmenden Befunde an den Muskeln des Primaten hinweisen. Allerdings muss hervorgehoben werden, dass im Allgemeinen die Grenzen für die Übereinstimmungen nicht zu weit gesteckt werden dürfen. Auf ganze Klassen sind sie

nur selten anwendbar, ein gutes Beispiel bieten die Edentaten und auch unter den Insectivoren haben wir grosse Unterschiede wie z. B. zwischen dem M. pronator teres bei Condilura cristata und Talpa europaea.

Wird die Ansicht einer Übereinstimmung bei zusammen gehörenden Tieren auf Familien beschränkt, so dürfte sie dagegen wohl das Rechte treffen.

Trotz der Übereinstimmung, welche bei zu einer Familie gehörenden Tieren in Bezug auf die Beschaffenheit des M. pronator teres im Allgemeinen herrscht, muss doch hervorgehoben werden, dass derselbe kleinere Unterschiede bei verschiedenen Arten zeigen kann. Leider wurde diesem Punkt, der unserem Arbeitsplane von vornherein fern lag, — eine systematische Untersuchung war nicht unternommen, — wenig Aufmerksamkeit geschenkt. Einige Beispiele lassen sich indessen doch anführen.

Wir finden z. B. Unterschiede zwischen den Muskeln bei Lepus timidus und Lepus cuniculus und brauchen hier nur auf die Unterschiede im Ursprung und auf die verschiedenen Insertionsstellen am Radius zu verweisen. Auch die verschiedenen Canis- und Felis-Arten zeigen Unterschiede.

Hier könnte allerdings einer weiteren Art von Variation eine Bedeutung zukommen, nämlich der individuellen Variation. Für den M. pronator teres des Menschen steht ein solche fest. Die zahlreichen Varianten, welche im Laufe der Zeit an Tausenden von Leichen in den Präparirsälen gesammelt worden sind, beweisen dieses zur Genüge.

Etwas anders könnten aber die Verhältnisse bei den anderen Säugetieren liegen. Es ist nicht ebenso natürlich dort z. B. die progressiven Variationen zu finden, die wir doch berechtigt sind beim Menschen zu unterscheiden. Es wäre ja möglich, dass wenigstens bei einigen, die sich für spezielle Verhältnisse angepasst haben, ein Stillstand in der Entwickelung eingestellt hätte. Hier wäre dann wohl auch, da eine gewisse Stabilität ein-

getreten, ein vielleicht selteneres Auftreten regressiver Formen zu erwarten.

Um diese Frage mit Sicherheit entscheiden zu können, müsste eigentlich für eine jede Tierspecies ein so grosses Material vorliegen, wie z. Z. für den Menschen. Auf Grund Untersuchungen eines oder zweier Exemplare derselben Art lässt sich selbstverständlich nichts entdecken. Unsere eigenen Präparationen sind daher ungenügend, aber über einen Teil der auch von uns untersuchten Tiere konnten wir uns Angaben von anderer Seite verschaffen und ein Vergleich derselben mit den eigenen Befunden erlaubt wenigstens ein Herantreten an diese Frage.

Für Ornitorhynchus stimmt unsere Beobachtung der Insertionsstelle mit der von Manner-Smith (40) überein, weicht dagegen von der Angabe Testut's (57) ab. Nach ersteren liegt dieselbe an der Mitte des Radius. Testut dagegen lässt den M. pronator teres hier bis an das Handgelenk herabsteigen.

Eine geringe Abweichung von unserer Beobachtung an Dasyurus viverrinus verzeichnet Mac Cormick (37) in Bezug auf Ursprung und Insertion. Bei unserem Exemplar war eine deutliche Ursprungssehne vorhanden, während nach Mac Cormick der Ursprung aus einem »round bundle of fleshy fibres« bestand. Letzterer lässt auch die Insertion tiefer am Radius herabsteigen als unser Exemplar zeigte.

Ebenso finden sich Unterschiede zwischen dem von uns untersuchten Exemplar der Gattung Myrmecophaga und der Beschreibung Macalister's (36). Allzu entscheidend für vorliegende Frage dürfen diese aber wohl nicht gehalten werden, da es sich möglicherweise um verschiedene Spezies handeln kann.

Galton's (15) Beschreibung über den M. pronator teres bei Dasypus sexcinctus weicht auch etwas von unseren

Beobachtungen ab und ebenso die Angabe Macalister's (35) über die Insertion.

Bedeutender sind dagegen die Unterschiede, welche an Bradypus konstatirt worden sind. Während unser Exemplar einen geteilten Ursprung hatte, Fig. 4, Taf. XXXVII, findet sich weder bei Humphry (22), Macalister (35) oder Machintosch (38) etwas derartiges erwähnt. Auch in Bezug auf die Insertion finden sich Unterschiede.

Beim Pferde wechselt das Verhalten des M. pronator teres auch. Der hier stark rudimentäre Muskel kann ohne Spur kontraktiler Elemente sein oder auch solche in wechselnder Menge, je nach der leichteren oder schwereren Rasse, besitzen.

Die Angaben Macalister's (33) und Young's (64) über die Insertion des M. pronator teres bei Vivetta cic vetta variiren ebenso.

Leche (28) schreibt über den M. pronator quadratus:

»Besagte über den ganzen Unterarm ausgedehnte Muskelschicht kommt dadurch zu Stande, dass sich die tiefe Ursprungsportion des Pronator teres mit dem mehr distalwärts gelegenen Pronator quadratus verbindet. Dieses Verhalten wird angetroffen bei Perameles, einigen Halmaturus-Arten, Canis, Hyaena«.

Konstant muss eine solche Verbindung sicher nicht sein, denn obwohl wir gerade diesem Punkt von Anfang an eine genaue Beachtung geschenkt haben, liess sich bei unseren Exemplaren dieser Gattungen auch keine Spur einer Verbindung zwischen den beiden Pronatoren auffinden.

Das von uns untersuchte Exemplar von Felis leo stimmte in Bezug auf die Insertion auch nicht genau mit der von Rudolphi (52) gegebenen Beschreibung überein,

Zwischen Langer's (26) und Fick's (15) Berichte über das Verhalten des M. pronator teres beim Orang bestehen

auch Unterschiede, welche als Variationen gedeutet werden dürfen.

Ist auch dieses eben zusammengestellte Material im Ganzen sehr dürftig und vielleicht in einigen Fällen sogar noch zu reduziren, infolge der oft summarischen Darstellungsweise, so geht doch andererseits daraus hervor, dass die Annahme einer individuellen Variation des M. pronator teres auch bei tiefer stehenden Säugetieren nicht unberechtigt ist.

Deutlicher geht aber aus dem von uns gesammelten Material hervor, dass wenigstens bei den Ungulaten die Beschaffenheit des M. pronator teres auch mit dem Lebensalter wechselt, insofern dass sich die endgültige Reduktion des Muskels erst allmählich ausbildet.

So zeigte z. B. der von uns untersuchte Fötus von Dicotyles einen wohl ausgebildeten muskulösen M. pronator teres, für welchen der Ausdruck rudimentär keineswegs angebracht gewesen wäre. Bei Leche (28) findet sich aber für das ausgewachsene Tier die Angabe, dass derselbe bei Dicotyles rudimentär wäre, und zwar wird diese Art mit Sus und Elephas auf eine Stufe gesetzt.

Selber hatten wir Gelegenheit zu konstatiren, dass bei Bos dieser Muskel bedeutend fleischreicher im fötalen Zustande war als bei dem ausgewachsenen Tiere.

Ähnliche Angaben finden wir auch in der Literatur für Ovis, Capra und Equus. Auch für Sus haben dieselben nach eigenen Erfahrungen Gültigkeit.

Fassen wir das oben hervorgehobene nun zusammen, so können wir sagen, dass der M. pronator teres je nach der Art, dem Individuum und unter Umständen auch nach dem Lebensalter Variationen unterworfen sein kann.

X.

Ehe wir nun an die Frage der Funktion des M. pronator teres bei den verschiedenen untersuchten Tieren herantreten, kann es nöthig sein die Umstände zu erwägen, welche für eine flektorische oder pronatorische Wirkung bestimmend sind.

Beim Menschen, welcher die am höchsten entwickelte Pronation des Vorderarmes besitzt, geht dieselbe bekanntlich so vor sich, dass die Ulna feststeht, das distale Ende des Radius sich aber um dieselbe herumbewegt. Die Drehungsaxe des Vorderarmes geht hier vom Capitulum radii zum distalen Ende der Ulna.

Aus dieser Art der drehenden Bewegung geht zuerst hervor, dass eine Pronation nur dann möglich ist, wenn die beiden Vorderarmknochen so mit einander verbunden sind, dass der Radius die eben erwähnte Bewegung ausführen kann, d. h. dass die Knochen nicht zu einem starren Ganzen in irgend einer Weise vereinigt, sondern gegeneinander beweglich sind.

Weiter lässt sich noch ersehen, dass die Form der Gelenkfläche des Capitulum radii von einschneidender Bedeutung sein muss. Da der Radius einerseits sich drehen soll, andererseits aber auch die Gelenkfläche des Capitulum bei der Beugung im Ellenbogengelenk beteiligt ist, muss dieselbe eine sphärische Form besitzen, um beiden Anforderungen genügen zu können. Wo dieselbe nicht rund, sondern queroval ist, erlaubt dieselbe selbstverständlich nur eine Beugung ebenso wie der ulnare Teil des Ellenbogengelenks.

Schwer ist es ebenfalls nicht zu verstehen, dass die drehende Bewegung am Vorderarm um so ausgiebiger werden muss, je mehr die beiden Knochen, Radius und Ulna am Ellenbogengelenk nebeneinander treten und ihre ursprüngliche Lage vor einander aufgeben, eine Umwandelung, welche wie Tornier (74) gezeigt, bei den Säugetieren allmählich vor sich geht.

Was den Verlauf des M. pronator teres selbst betrifft, so ist es auch unschwer zu ersehen, das derselbe, so lange er die Längsrichtung des Vorderarmes einhält, nur als Flexor wirken kann. Nur wenn er einen zu derselben und dadurch auch zur Drehungsaxe schrägen Verlauf einnimmt, kann es ihm möglich werden als Pronator zu wirken.

Einen solchen schrägen Verlauf nimmt der Muskel aber nur dann ein, wenn seine distale Insertion höher am Radius sich befindet; wo dieselbe das distale Ende des Radius erreicht, ist nur eine flektorische Funktion des M. pronator teres annehmbar.

Selbstverständlich ist, dass auch bei einer hohen Insertion nur dann eine pronatorische Wirkung vom Muskel erwartet werden kann, wenn die Skelettverhältnisse eine Drehung des Radius erlauben.

Um nun bei den in Bezug auf den M. pronator teres untersuchten Tieren entscheiden zu können, ob der Muskel als Flexor oder als Pronator wirkt, ist also in erster Hand eine möglichst genaue Kenntnis des Vorderarmes und des Ellenbogengelenkes nöthig.

Für ein jedes der untersuchten Tiere sich diese selber zu verschaffen war nicht möglich, da ein grosser Teil des benutzten Materiales noch zu anderen Zwecken dienen sollte und daher nur selten Gelegenheit geboten war, das Skelett des vorliegenden Tieres zu untersuchen. Wo dieses möglich war, wurden stets Querschnitte durch die proximalen Enden der beiden Vorderarmknochen angefertigt, welche durch die Berührungsstelle der beiden im Gelenk gelegt wurden. Dieselben sind auf Taf. III wiedergegeben.

Über einen Teil der untersuchten Tiere liegen von anderer Seite Angaben über die Skelette vor. Dieselben umfassen, so weit sie zugänglich waren, allerdings nicht alle untersuchten Tiere, für einzelne sind wir gezwungen uns an Angaben über nahestehende Arten zu halten.

Es mag noch hinzugefügt werden, dass die Form des Radiuskopfes, wo dieselbe allein bekannt ist, nicht genügt, um zu entscheiden, ob eine Pronation möglich ist oder nicht. Dieselbe kann sphärisch sein und doch keine Drehungsmöglichkeit existiren, wenn z. B. durch Knochenvorsprünge oder in anderer Weise beide Vorderarmknochen unverrückbar mit einander verbunden sind.

Was nun in Bezug auf diese alle erwähnten Umstände aus eigenen Untersuchungen und aus der Litteratur über die Skelette der untersuchten Tiere zu erfahren war, ist in folgender Tabelle zusammengestellt.

In derselben ist ausserdem noch ein Punkt berücksichtigt, nämlich die Stellung der vorderen Extremitäten. Es ist ja eigentlich von vornherein ziemlich einleuchtend, dass wo dieselben schon normalerweise eine Pronationsstellung einnehmen, eine pronirende Bewegung unnöthig ist und auch wohl kaum vorkommt. Dass in solchen Fällen eine Supination vorkäme ist nicht bekannt und auch nicht annehmbar, denn dann müssten wir annehmen, dass gewisse Muskeln thätig wären, um die normale Stellung der Gliedmassen einzuhalten, was wohl kaum der Fall sein kann, da dieses ja eigentlich zu einer konstanten Inanspruchnahme derselben führen würde, eine Aufgabe, der wohl kein einziger Skelettmuskel auf die Dauer genügen könnte.

Um nicht eine weitere Tabelle nöthig zu haben, sind hier auch Angaben über die Lebensweise noch aufgenommen.

Klasse und Art	Lebensweise	Gliedmassen-stellung	Skelettverhältnis	Quersection der Vorderarmknochen
Monotremata.				
Ornithorynchus paradoxus . . .	gräbt, schwimmt, klettert	Pronation	R. vor U. Gelenkflächerand: beweglich.	Fig. 11.
Marsupialia.				
Aepyprymnus rufescens . . .	springt	Pronation	Knochen beweglich.	
Halmaturus Bennetti	„	„	C. radii rund. beweglich.	
Petaurus papuanus	springt, klettert	„	R. und U. distal verbunden.	
Phalanger orientalis	schleicht	„	R. neben U. C. radii rund. beweglich.	Fig. 12.
Perameles nasuta	gräbt	„		
Dasyurus viverrinus	schleicht	„	C. radii rund. R. und U. fest verbunden.	
Didelphys virginiana	klettern	„	R. neben U. C. radis rund. beweglich.	Fig. 13.
Melachirus opposum	„	„	„ „ „	
Edentata.				
Manis tricuspis	gräbt	Pronation	Ginglymus.	
Myrmecophaga tamandua . . .	klettert	„	C. radii oval.	
Dasypus sescinctus	gräbt	„	C. radii oval, Ginglymus.	Fig. 14.
Muletia hybrida	„	„	„ „	

Bradypus tridactylus	klettert	Supination	R. vor U. C. radii rund. R. und U. fest verbunden.	Fig. 15.
Choloepus didactylus	„	„	„ „ „	Fig. 16.
Perrisodactyla.				
Equus caballus	läuft	Pronation	U. rudimentaï mit. R. verwachsen.	
Artiodactyla.				
Dicotyles	gehen und laufen	Pronation	R. und U. fest verbunden, teilweise verwachsen.	
Phacochoerus africanus		„		
Sus scrofa		„		
Tragulus javanicus		„		
Cervus capreolus		„		
Rangifer tarandus		„		
Capra hircus		„		
Ovis aries		„		
Bos taurus		„		
Proboscideae.				
Hyrax syriacus	klettert, gräbt	Pronation	R. vor U.	
Rodentia.				
Lepus timidus	springt	Pronation	R. vor U. fest verbunden.	
Lepus cuniculus	gräbt	„	R. vor U. fest verbunden.	Fig. 17.

Klasse und Art	Lebensweise	Gliedmassen-stellung	Skelettverhältnis	Quersection der Vorderarmknochen
Cavia cobaya	läuft	Pronation	R. vor U. C. radii oval.	Fig. 18.
Dasyprocta aguti	gräbt	„	R. vor U.	Fig. 19.
Lagostomus trichodactylus	„	„	R. vor U.	Fig. 20.
Dipus gerboa	springt, gräbt	„		
Mus rattus	gräbt	„	R. vor U.	Fig. 21.
Mus musculus	„	„	R. vor U.	Fig. 22.
Cricetus frumentarius	„	„	R. vor U.	Fig. 23.
Evotomus gapperi		„		
Spalax typhlus	„	„	R. vor U. Knochen einander anliegend.	
Myoxus glis	klettert	„		Fig. 24.
Sciurus vulgaris	„	„	R. und U. fest verbunden. C. radii queroval.	Fig. 25.
Pheromys volans	springt	„	R. und U. verwachsen.	
Anomalurus fraseri	„	„	R. und U. verbunden.	
Idiurus Leuckeri	„	„		
Cynomys Ludovicianus	gräbt	„		
Geomys bursarius	„	„	C. radii queroval.	
Insectivora.				
Erinaceus europaeus	läuft	Pronation	R. neben U. C. radii oval.	Fig. 26.

Centetes ecaudatus	gräbt	Pronation	C. radii rund.	
Macroscelides roseti	scharrt	„	R. und U. verwachsen.	
Myogale pyrenaica	gräbt, schwimmt	„		
Solenodon cubanus	gräbt	„	R. und U. einander anliegend.	
Condylura cristata	„	„		
Chrysochloris aurea	„	„	U. umfasst R. distal.	
Talpa europaea	„	„	C. radii rund, unbeweglich.	
Tupaija ferruginea	klettert	„		
Crocidura caerulea	scharrt	„		
Hemicentetes semispinosus	gräbt	„		
Rhizomys sumatrensis		„		
Pinnipedia.				
Phoca vitulina	schwimmt	Pronation	R. neben U. C. radii rund. Knochen fest verbunden.	Fig. 27.
Carnivora.				
Procyon cancrivorus	plantigrad	Pronation		
Ursus arctos	„	„	Gelenkfläche d. R. rinnenförmig.	Fig. 28.
Zorilla lybica	schleicht	„		
Putorius itatzi	„	„		
Galera barbara	gräbt?	„	C. radii queroval.	
Lutra vulgaris	schwimmt	„		
Meles taxus	gräbt	„	C. radii queroval R. vor U.	Fig. 29.

Klasse und Art	Lebensweise	Gliedmassen-stellung	Skelettverhältnis	Quersection der Vorderarmknochen
Bassariscus astuta		Pronation		
Viverra	schleicht	„	R. neben U.	Fig. 30.
Herpestes griseus		„	R. vor U.	Fig. 31.
Paradoxurus hermaphrodyta . .	gräbt?	„	R. vor U.	Fig. 32.
Canis familiaris	läuft	„	R. vor U. fest verbunden.	Fig. 33.
Canis vulpes	gräbt	„	R. vor U. fest verbunden.	Fig. 34.
Canis corsac	läuft	„		
Canis lupus	„	„		Fig. 35.
Hyaena striata	„	„	R. vor U. fest verbunden.	
Felis domestica	schleicht	„	R. vor U.	Fig. 36.
Felis pardalis	„	„	R. neben U.	Fig. 37.
Felis leo	„	„	R. neben U.	Fig. 38.
Chiroptera.				
Megaerops ecaudatus	fliegt	Pronation	C. radii 3 seitig. R. u. U. verwachsen.	
Vesperugo nana	„	„	R und U. verwachsen.	
Vesperugo spec.?	„	„	„ „	
Vespertilio spec.?	„	„	„ „	

Prosimiae.				
Galeopithecus volans	springt	Pronation	R. und U. verwachsen.	
Lemur macaco	klettert	„	R. neben U. beweglich.	Fig. 39.
Primates.				
Hapale jacchus	greift	Drehung möglich	R. neben U. beweglich.	Fig. 40.
Nyctipithecus felinus	„			
Chrysotrix sciurea	„			
Callitrix brunnea	„			
Cebus spec.?	„			
Ateles beelzebuth	„			
Papio anubis	„			
Cercopithecus mona	„			
Macacus maurus	„			
Macacus cynomolgus	„			Fig. 41.
Semnopithecus entellus	„			
Colobus villorosus	„			
Troglodytes niger	„			Fig. 42.
Affe 1	„			Fig. 43.
Affe 2	„			Fig. 44.
Affe 3	„			Fig. 45.
Affe 4	„			Fig. 46.
Homo	greift	Pronation Supination	R. neben U. beweglich.	

Zu obenstehender Tabelle ist noch hinzuzufügen, dass auch nach Wagner (59) den Quadrumanen, Fleischfressern und Beuteltieren eine freiere Drehung als den übrigen Tieren gestattet sein soll und dass nach Giebel (17) bei den Nagetieren im Allgemeinen das Capitulum radii mit der oberen queren Gelenkfläche die ganze Rolle des Oberarmes aufnimmt und die beiden Vorderarmknochen vor einander stehen.

Gehen wir nun an der Hand der oben gesammelten Angaben die Tierklassen durch, so müssen wir für Ornithorhynchus paradoxus eine Pronation des Vorderarmes annehmen. Dieselbe wird von Cuvier (8) ebenfalls ausdrücklich hervorgehoben. Allerdings ist dieselbe wohl nicht allzugross, einerseits weil die Knochen vor einander stehen, andererseits weil eine grössere Supinationsbewegung nach Cuvier durch einen Knochenvorsprung verhindert sein soll.

Dagegen besitzt Echidna hystrix wohl keine Pronation des Vorderarmes. Die Gelenkfläche des oberen Radiusendes ist hier nach Giebel (17) schräg oval, nicht kreisrund wie bei Ornithorhynchus.

Ebenso stellt sich das Verhalten des Unterarmes bei den Beuteltieren verschieden. Dieses ist nicht wunderbar, da in diese Gruppe sehr verschiedene Tierarten zusammengefasst werden. Für Petaurus und Dasyurus liegen bestimmte Angaben vor, nach welchen die Verbindung der Vorderarmknochen jegliche Drehbewegung ausschliesst. Für Perameles ist wohl auch eine Pronation ausgeschlossen, wenn die grabende Lebensweise beachtet wird.

Für die übrigen muss wohl eine grössere Drehbeweglichkeit des Unterarmes zugestanden werden. Die bei denselben vorkommende runde Humerusfläche des Capitulum radii spricht zu Gunsten der von Wagner oben angeführten Ansicht. Allein Phalanger könnte noch eine Ausnahme bilden, da der M. pronator teres hier eine verhältnismässig distale Insertion besitzt,

welche an das Verhalten bei vielen Carnivoren erinnert, denen keine Pronation zugestanden werden kann.

Die verschiedenen Edentaten, welche uns zu untersuchen Gelegenheit gegeben war, besitzen alle nur eine flektorische Bewegung des Unterarmes. Allein Bradypus und Choloepus könnten nach den Quersectionen Fig. 15 und 16, Taf. III eine Ausnahme machen. Meckel (41), der aber die Skelette der Faultiere genau untersucht hat, giebt an, dass die vorderen Gliedmaassen hier stets in Supinationsstellung ständen und dass die Vorderarmknochen ausserdem fest verbunden wären.

Bei den Huftieren fehlt auch jede Andeutung einer Pronation und ebenso ist es wohl der Fall mit unserem Repräsentanten der Proboscidaeen. Dass bei Elephas keine Drehung der Vorderarme möglich ist, ist sicher.

Für die Unmöglichkeit einer Pronation bei den Nagern können wir auf den oben angeführten Ausspruch Giebels (17) verweisen. Eine Ausnahme könnte vielleicht nach unseren Quersectionen Myoxus machen (Fig. 24, Taf. III), wo im Ellenbogengelenk die beiden Knochen neben einander liegend gefunden wurden. Der schlechte Erhaltungszustand des Präparates machte es aber leider unmöglich, mit Sicherheit über die Gelenkverhältnisse zur Klarheit zu kommen.

Auch den Insectivoren, die wir zu untersuchen Gelegenheit hatten, muss wohl die Möglichkeit einer Pronation abgesprochen werden, teils aus Gründen, die wir oben bei Erörterung der Stellung der Vordergliedmaassen hervorgehoben haben, teils auch infolge der über das Skelett erhaltenen Angaben. Vielleicht könnte Tupaija eine Ausnahme machen, da dasselbe ein kletterndes Tier ist, doch erscheint es unwahrscheinlich.

Grössere Schwierigkeiten in der Beurteilung der Bewegungsart des Vorderarmes bieten die Carnivoren. Nach Wagner (59) soll, wie oben schon erwähnt, denselben eine freiere

Beweglichkeit zugestanden werden müssen. Es scheint aber uns, als ob dieses doch nicht für die Mehrzahl wenigstens mit dem Vorhandensein einer Pronation gleichgesetzt werden dürfe.

Von plantigraden Arten stehen uns nur zwei zur Verfügung. Über das Vorderarmskelett von Procyon ist uns nichts näheres bekannt, über Ursus giebt dagegen Giebel (17) an, dass die humerale Gelenkfläche (des Radius) rinnenförmig sei. Dieses scheint uns gegen die Möglichkeit einer Drehbewegung zu sprechen, obwohl Meckel (42) dem Bären eine freiere Beweglichkeit zugestehen will.

Von den übrigen Carnivoren ist es z. B. für die Caniden festgestellt, dass hier eine Pronation nicht möglich ist, da die beiden Vorderarmknochen fest verbunden sind.

Für Galictes, Meles, Herpestes und Paradoxurus ist wohl eine Pronation ausgeschlossen, wenn auch Meckel (42) dem Dachse dieselbe zugestehen möchte. Der queroblonge Umfang der Gelenkfläche des Radius hier, spricht gegen eine Drehbewegung.

Speciell einige der Feliden können Unsicherheit erwecken, da hier die Knochen im Ellenbogengelenk mehr seitlich zu einander liegen. Die Pronationsstellung der Vorderextremitäten macht aber doch eine Drehbewegung in diesem Gelenk unwahrscheinlich, ebenso spricht die relativ tiefe Insertion des Muskels am Radius gegen das Vorhandensein eines solchen.

Das Vorkommen einer Drehbeweglichkeit bei Lutra muss als fraglich bezeichnet werden.

Bei den Chiropteren verhindert dagegen die feste Verbindung beider Vorderarmknochen unter einander jede Drehbewegung im Ellenbogengelenk.

Unsere beiden Typen der Prosimier sind grundverschieden. Bei Galeopithecus verhindert die Anordnung des

Vorderarmskelettes jede Pronation, die aber bei Lemur vorhanden ist.

Bei den Primaten und dem Menschen ist aber eine Drehung im Ellenbogengelenk vorhanden.

Stellen wir nun unsere Untersuchungsobjekte zusammen unter Berücksichtigung des oben angeführten, so erhalten wir folgende Tabelle:

Tierklasse	Pronation		
	vorhanden	nicht vorhanden	fraglich
Monotremata	1		
Marsupiala	5	3[1]	
Edentata		6	
Perissodactyla		1	
Artiodactyla		9	
Proboscidea		1	
Rodentia		17	1[2]
Insectivora		11	1[3]
Pinnipedia			1
Carnivora		18	1[4]
Chiroptera		4	
Prosimia	1[5]	1[6]	
Primates	17		
Homo	1		
	25	71	4
		100	

1) Petaurus, Dasyurus, Pesameles.

2) Myoxus.

3) Tubaija.

4) Lutra.

5) Lemur.

6) Galeopithecus.

Wie aus dieser Zusammenstellung hervorgeht kommt eine Drehbewegung, welche der M. pronator teres auszuführen hätte, im Ganzen nur bei relativ wenigen Tieren vor. Die Mehrzahl der Tierklassen entbehrt aller Wahrscheinlichkeit derselben und dient der M. pronator teres bei denselben nur als Flexor.

Bei den Ungulaten ist aber auch diese Bedeutung des Muskels, wenigstens in den extremen Fällen z. B. bei Equus, Ovis, Capra, Rangifer u. s. w. ausgeschlossen, aber auch bei den übrigen mindestens fraglich, da er doch auch hier eine starke bindegewebige Reduction erfahren hat. Ähnlich verhält es sich, wenn auch nicht so ausgesprochen, bei Petaurus.

Seinen motorischen Einfluss hat er infolgedessen mehr und mehr eingebüsst und nur den zusammenhaltenden der Skelettbestandteile hier bewahrt, eine Eigenschaft, die ja wohl jedem Muskel von Anfang an neben dem motorischen zukommt. Ob dieser aber von grosser Bedeutung sein kann, erscheint wenn wir z. B. Rangifer berücksichtigen mindestens fraglich. Bei Equus, Ovis und Capra, ebenso wie bei Elephas muss man dem starken, den M. pronator teres darstellenden Ligament aber doch eine grössere Bedeutung zuerkennen.

XI.

Im vorigen Abschnitt wurde dargelegt dass der M. pronator teres bei der Mehrzahl Tiere nur als Flexor wirkt, bei einigen zu einem mehr oder weniger bindegewebsreichen Strang umgewandelt ist und bei einigen nicht allzu zahlreichen zu einem wirklichen Pronator geworden ist.

Eigenartig genug kann der M. pronator teres bei Tieren, die sich insofern ähnlich sind, dass die beiden Vorderarmknochen zu einem festen Ganzen verwachsen sind, ganz verschiedene Grade der Ausbildung zeigen. So finden wir z. B.

bei Galeopithecus, den Chiropteren, Pteromys, Anomalurus und Idiurus ebenso wie bei Macroscelides gut ausgebildete fleischige Beuger als Repräsentanten des M. pronator teres, während wir bei Equus, den Artiodactylen, Elephas und Petaurus verschiedenen Stufen einer Bindegewebswandlung desselben Muskels begegnen. Bei beiden einander entgegengestellten Gruppen ist ein Kennzeichen gemeinsam, eine mehr oder weniger weit vorgeschrittene Reduktion und Verwachsung der beiden Vorderarmknochen, welche allein eine Biegung im Ellenbogengelenk gestattet. Und doch so verschieden die Ausbildung des Muskels.

Allein in dem Nichtvorkommen einer Pronation die Ursache der bei der einen Gruppe eingetretenen Reduktion zu suchen, scheint daher nicht möglich, umsomehr als wir bei Tieren, deren Vorderarmskelett nicht reducirt oder verwachsen ist und wo trotzdem keine Drehbewegung gestattet wird, wie bei Bradypus und Manis z. B. einen gut und sogar stark entwickelten M. pronator teres vorfinden können. Die Ursache muss tiefer liegen und kann es daher von Bedeutung sein, die phylogenetische Entwicklung des Muskels ein wenig zu verfolgen, um zu versuchen, aus derselben eine Erklärung dieses scheinbaren Widerspruches zu erhalten.

Als homolog mit dem M. pronator teres sieht Gegenbaur(16) einen Teil des bei den Amphibien vorhandenen M. humero metacarpalis volaris radialis an, welcher sich in den M. flexor carpi radialis und den M. pronator teres später spaltet. Ursprünglich war also der M. pronator teres eine Muskelmasse, welche vom Humerus entsprang und zum Metacarpus der vorderen Extremität zog. Von diesen Endpunkten hat derselbe den proximalen am Humerus überall bewahrt, sein distales Ende dagegen zeigt bei den von uns untersuchten Tieren eine allmähliche retrograde Wanderung längs dem Radius.

So erreicht derselbe bei Manis, Myrmecophaga und

Bradypus noch das Ende des Radius. Bei Bradypus soll sogar nach Macalister (35) zuweilen ein noch distaleres Ende des M. pronator teres, nämlich ein Zusammenhang mit dem volaren Bandapparate angetroffen werden können. Ein wenig weiter retrograd gewandert finden wir die distale Insertion bei Choloepus, Paradoxurus und Felis leo. Zwischen diesen und einem Teil der Primaten und dem Menschen finden sich zahlreiche Abstufungen, aber noch weiter als hier ist der Muskel bei einigen Artiodactylen und besonders Equus proximal gewandert.

Nach unseren Beobachtungen zu urteilen hat das humerale Ende des M. pronator teres sich während der retrograden Wanderung des distalen Endes verhältnismässig ruhig verhalten. Allerdings spricht manches dafür, dass dasselbe sich allmählich am Humerus dessen distalem Ende etwas mehr genähert hat, oder wenigstens sich mehr und mehr auf den Condylus internus als Ansatzstelle beschränkt habe. Ob dieses aber als ein Wandern bezeichnet werden darf, ist fraglich. Nach Ruge (53) läge das Aufgeben der höheren Insertionsstelle beim Menschen z. B. in der Ausbildung der Gefässversorgung des Vorderarmes, in welchem Fall die höher am Humerus entsprungenen Teile nicht gewandert, sondern untergegangen wären.

Für geringe Veränderungen am proximalen Ende sprechen unserer Ansicht nach ebenfalls die Innervationsverhältnisse. Wir finden trotz mannigfacher Variationen in der Versorgung des M. pronator teres mit Fasern vom Nervus medianus stets einen Eintrittsort konstant vor und dieser liegt in der Nähe des proximalen Endes des Muskels und kann, wenn auch selten sogar der einzige am Muskel sein.

Bei den Chiropteren haben wir ausserdem noch einen eigentümlichen Befund am distalen Ende des M. pronator teres, der sich unserer Ansicht nach am besten mit der Annahme

einer retrograden Wanderung erklären lässt, nämlich eine lange schmale und strangförmige bindegewebige Fortsetzung des M. pronator teres über die eigentliche Insertion hinaus. Diese bildet so zu sagen einen nach der Muskelwanderung zurückgebliebenen Rest, welcher uns noch den Weg der Wanderung zeigt. Es ist aber nicht ausgeschlossen, dass dieser Rest gleichzeitig durch einen anderen Faktor mit bedingt worden ist.

Die Unterarmknochen der Chiropteren sind im Laufe der Adaption an den Luftaufenthalt allmählich länger und länger geworden und vielleicht hat dieses Längenwachstum auch dazu beigetragen, diese bindegewebige Verlängerung der Insertion mit zu erzeugen oder in die Länge zu ziehen.

Eine solche retrograde Wanderung setzt aber voraus, dass sich an dem proximalen Rande des Muskels neue Muskelfasern ausbilden und dadurch auch das proximale Ende der Insertion verlängern, während die Muskelfasern seiner distalen Seite nicht einer Vermehrung unterworfen sind, sondern im Gegenteil nach und nach untergehen.

Durch diese Neubildung wird aber auch der proximale Rand des Muskels dicker werden als der distale, ein Verhalten, welches wir stets angetroffen haben, wo der Muskel eine längere Insertion am Radius hatte und dessen mechanische Bedeutung schon oben erörtert worden ist.

Mit dieser Tendenz zur retrograden Wanderung, die wir in ihren verschieden weit gelangten Resultaten bei allen untersuchten Säugetieren vorfinden, geht aber gleichzeitig eine Tendenz zur Übernahme einer neuen Funktion und abgeben der ursprünglich rein flektorischen einher.

Aus dem über die Bedeutung von tang α oben hervorgehobenen geht ja hervor, dass dieser Wert, welcher bei dem schrägen Verlauf des Muskels die drehende Komponente repräsentiert, um so grösser wird, je weiter proximal das distale

Ende des Muskels liegt und dass gleichzeitig die dem Muskel zukommende flektorische Komponente abnimmt.

Es ist nun bemerkenswert, dass wir die allerhöchste Insertion des M. pronator teres bei den Huftieren finden und zwar bei Equus, und auch sonst unter denselben sehr hohe Insertionen finden, welche teilweise höher als bei den Primaten und dem Menschen liegen.

Ist nun das oben gesagte richtig gewesen, so muss der M. pronator teres hier wenigstens früher einmal als Dreher gewirkt haben, d. h. die Vorfahren der Ungulaten müssen sich früher eine Pronation und Supination erworben haben, welche aber später wieder verloren gegangen ist. In dieser Annahme liegt aber auch der Schlüssel zur Lösung des anfangs erwähnten scheinbaren Widerspruches zwischen der Reduktion des M. pronator teres bei den Huftieren und Petaurus einerseits, und dem Fortbestand derselben bei einer Reihe anderer Tiere, welche ebenfalls eine Verwachsung der Vorderarmknochen zeigen, wo der Muskel aber seine alte Funktion als Beuger noch behalten hat.

Dass der Muskel bei einigen der Ungulaten noch eine relativ distale Insertion besitzt, kann ja leicht dadurch erklärt werden, dass der Verlust des Drehvermögens bei deren Vorfahren zu einer Zeit eingetreten ist, wo dieselbe noch nicht vollkommen ausgebildet war, ein gleichmässiges übereinstimmendes retrogrades Wandern des M. pronator teres war wohl ebensowenig bei den Vorfahren der Ungulaten vorhanden, wie z. B. bei den Edentaten oder besser Primaten, welche letztere trotz vorhandener Pronation noch teilweise eine recht distale Insertion aufweisen, wie z. B. Nyctipithecus und Callitrix.

Dass bei den Edentaten, Nagern, Insectivoren, Raubtieren, Pinnipediern und Chiropteren trotz der rein flektorischen Beengung der M. pronator teres noch als fleischiger, oft sogar relativ grosser Muskel erhalten ist, lässt sich

ohne Schwierigkeit so erklären, dass dessen Vorfahren keine Pronation oder Supination am Vorderarm besassen und der Muskel einfach trotz seiner Tendenz zur retrograden Wanderung stets nur als Flexor, wenn auch mit grösserer oder geringerer Bedeutung funktioniert hat. Da hierdurch kein Verlust einer früher besessenen Bedeutung eingetreten ist, so fehlte auch der Grund zu einer Reduktion.

Ein sehr hübsches Beispiel für die eben gegebenen Erklärungen, weswegen bei einigen Tieren, die ein reduciertes Skelett besitzen, der M. pronator teres reduciert ist, bei anderen nicht, bietet uns ein Vergleich der Verhältnisse bei Petaurus papuanus und Pteromys volans.

Ersterer gehört den Marsupialiern an, eine Gruppe, welcher eine freiere Beweglichkeit der Vorderarmknochen im Sinne einer Pronation zukommt, letzteres ist ein Nager, welche Tierklasse wohl niemals an den Vorderarmen eine andere Bewegung als eine flektorische besessen hat. Bei beiden zeigen die Skelette der Vorderarme ähnliche Verhältnisse, ebenso ist ihre Lebensweise auch ähnlich. Und doch zeigte das von uns untersuchte Exemplar von Petaurus papuanus einen mit reichlichem Bindegewebe vermischten Muskel, also ein wenn auch noch frühzeitiges Stadium der Reduktion, während der M. pronator teres bei Pteromys volans eine gleiche Form hatte, aber kein Zeichen einer Reduktion aufwies, sondern rein fleischig war.

Der Verlust der Pronation hatte also bei Petaurus papuanus eine Reduktion eingeleitet, während trotz derselben an den M. pronator teres bei Pteromys volans, wo kein Verlust einer Funktion mitspielte, gestellten Ansprüche hier der Muskel seine ursprüngliche Beschaffenheit bewahrte.

Eine besondere Erwähnung verdient noch Galeopithecus. Für denselben gilt im allgemeinen dasselbe wie für Petaurus, d. h. derselbe gehört einer Tierklasse an, der wohl eine Dreh-

bewegung des Vorderarmes zukommt. Und doch ist bei ihm, der durch Verwachsen der beiden Vorderarmknochen die Drehbewegung eingebüsst hat, keine Reduktion des M. pronator teres eingetreten.

So schwerwiegend auch im ersten Augenblick das Vorhandensein eines fleischigen, keine Spur einer Reduktion zeigenden M. pronator teres bei Galeopithecus zu sein und gegen die oben angeführte Ansicht zu sprechen scheint, ist dieselbe doch in Wirklichkeit nicht. Wir brauchen nur an das relativ junge Alter der Gruppe zu denken, um uns klar zu machen, dass hier zeitliche Verhältnisse wahrscheinlich die bestimmenden gewesen sind.

XII.

Unter den verschiedenen von uns untersuchten Säugetieren finden sich Vertreter der verschiedensten Lebensweisen. So lebt z. B. Phoca im Wasser, Talpa unter Erde, Vesperugo in der Luft. In Equus und Canis haben wir Vertreter der Läufer, in Halmaturus dagegen einen Springer, bei welchem die vorderen Extremitäten eine untergeordnete lokomotorische Funktion besitzen, während bei dem ebenfalls sich in grossen Sätzen bewegenden Lepus timidus den vorderen Gliedmassen noch eine solche zukommt. Als Typus der schleichenden Tiere mag Galera oder eine der Felis-Arten angeführt werden. Als eigentliches Greiforgan dient die vordere Extremität wieder bei den Affen und speziell dem Menschen.

Dass eine solche grosse Verschiedenheit in der Inanspruchnahme der Vorderextremitäten nicht ohne Rückwirkung auf die Muskulatur derselben bleiben kann ist eigentlich a priori einleuchtend und haben wir auch im Vorhergehenden zeigen können, dass der M. pronator teres, teils als reiner Flexor, teils

als besonderer Pronator wirkt, teils aber auch jegliche Bedeutung in motorischer Beziehung eingebüsst hat.

Es bleibt hier noch zu untersuchen, inwiefern eine Anpassung an eine bestimmte Lebensweise und daher rührende besondere Anforderungen an die vorderen Extremitäten einen gleichartigen Einfluss auf die Ausbildung des M. pronator teres bei verschiedenen Tierarten ausgeübt hat oder nicht.

In Tab. S. 806—811 haben wir daher eine kurze Notiz über die Lebensweise ebenfalls aufgenommen. Aus derselben geht aber hervor, dass bei vielen Tieren die Lebensweise recht vielseitige Ansprüche an die Vorderextremität gleichzeitig stellen kann und dass daher eine Analyse der Einwirkung einer bestimmten Fortbewegungsform sich nur selten auf ganz reine Fälle stützen kann, wie z. B. Phoca als Repräsentant der Schwimmer, Vespertilio als Repräsentant der Flieger u. s. w. Gewöhnlicher ist eine Anpassung an zwei Lebensweisen, wie z. B. bei Lepus cuniculus, das sowohl springt wie gräbt, Ornithorhynchus paradoxus welcher gräbt, schwimmt und sogar klettern soll u. s. w.

Auf kleinere Möglichkeiten in dieser Beziehung, dass z. B. der Hund schwimmen kann oder der Corsac graben, wird im folgenden nicht Rücksicht genommen werden, sondern wollen wir uns mehr an die typischen Vertreter halten, über deren Lebensweise auch genügend sichere und vollständige Angaben vorliegen.

In dieser Beziehung wollen wir uns weiter hauptsächlich auf die Laufer, Graber, Schwimmer und Flieger beschränken, da bei den anderen meistens zu viel Nebenumstände mitwirken, welche das vorliegende Problem mit zu vielen Unbekannten versehen. Auf einige Eigenthümlichkeiten und Unterschiede bei Klettern werden wir zum Schluss auch noch eingehen.

Was nun zuerst die Läufer anbetrifft, so müssen wir unter denselben zwei Klassen unterscheiden. Einerseits diejenigen,

welche, bevor ihre Entwickelung diese für sie bestimmende Richtung einschlug, einen gewissen Grad von Pronation im Ellenbogengelenk erworben hatten, andererseits solche, welche im Ellenbogengelenk stets eine einfache flektorische Bewegung gehabt hatten. Als Typus der ersteren können wir Equus nehmen, welche den höchsten Grad der Differenzirung dieser Richtung unter den von uns untersuchten Tieren repräsentirt, als Beispiel für die zweite Gruppe mag Canis dienen.

Beiden Gruppen ist eine Eigenschaft des Skelettes gemeinsam. Die beiden Vorderarmknochen sind zu einem festen Ganzen verbunden, verschieden ist nur die Art und Weise wie dieses erreicht ist. Der durch diese Skelettanordnung bei Equus seine frühere Funktion verlierende M. pronator teres wird einer Rückbildung unterworfen und geht in ein Ligament über, dessen Bedeutung wohl nur in einem seitlichen Verstärken des Ellenbogenbandapparates zu suchen ist.

Es ist nicht zu übersehen, dass auch bei Canis, trotzdem das der M. pronator teres hier wohl nie eine drehende Funktion sich anvertraut gehabt hat, die Umbildung desselben in gleicher Richtung gegangen ist. Allerdings ist der Muskel noch fleischig und besitzt motorischen Einfluss auf die Bewegung des Vorderarmes. Seine Kleinheit im Verhältnis zu den übrigen Beugern ist aber immerhin auffallend. Ebenso ist derselbe schmal geworden.

Ähnlich ist seine Form auch bei anderen Läufern. Wir finden dieselbe ebenfalls z. B. bei Lepus timidus.

Gemeinsam für diese beiden Klassen von Läufern ist ausserdem noch eine relativ hohe Insertion am Radius. Dieselbe macht, dass der Muskel auch dort, wo er nur als Flexor gewirkt hat, eine verhältnismässig geringe Bedeutung denjenigen Flexoren gegenüber besitzt, welche am distalen Ende des Vorderarmknochen sich ansetzen und über einen grösseren Hebelarm verfügen. Es ist leicht zu verstehen, dass diese unter günstigen

mechanischen Verhältnissen arbeitenden Muskeln in erster Hand zur Ausbildung gelangen und je grösser dieselben, um so mehr wird die Bedeutung des M. pronator teres eingeschränkt werden.

Bei den Grabern lassen sich ungezwungen drei Klassen unterscheiden, je nach der Bedeutung, welche das Graben für dieselben besitzt.

1. Höhlengrabende Tiere, welche ihre Nahrung oberhalb der Erde suchen.
2. Unterirdische lebende Tiere und
3. Höhlengrabende Tiere, welche sich ausserdem im Wasser aufhalten.

Zur ersten Klasse gehören unter anderen:

Lepus cuniculus,
Lagostomus trichodactylus,
Dasyprocta aguti,
Dasypus sexcinctus,
Muletia hybrida,
Spalax typhlus,
Geomys bursarius,
Canis vulpes u. s. w.

Diese gehören, wie ein Blick auf die in verschiedenen Werken niedergelegten Beschreibungen über ihre Lebensweise erkennen lässt, verschiedenen Kategorien an. Die drei ersten graben nur, um sich Zufluchtsorte zu verschaffen, in welchen sie Schutz gegen ihre vielen Feinde finden. Sie müssen sich schnell auch oberhalb der Erde bewegen können, um, wenn sie bei ihrer Nahrungssuche angegriffen werden, die gegebenen Schlupfwinkel schnell erreichen zu können. Es ist daher natürlich, dass dieselben in der Anordnung ihrer Muskulatur an die Läufer erinnern müssen.

Dem entsprechend ist auch der M. pronator teres bei denselben noch schmal und langgestreckt. Seine Insertion am Radius liegt ziemlich hoch, aber im Verhältnis ist die Fleisch-

masse des Muskels doch etwas grösser wie bei den nicht grabenden Läufern.

Dasselbe finden wir auch bei Canis vulpes, dessen M. pronator teres bedeutend breiter und fleischreicher ist als bei seinen sich als exquisite Läufer darstellenden nahen Verwandten. Anklänge an die sofort zu besprechende Kategorie von Grabern lassen sich nicht übersehen.

Diese wird von Dasypus und Muletia gebildet. Diese Tiere bewegen sich schwerfällig oberhalb der Erde. Gegen Angriffe ihrer Feinde sind dieselben durch ihren festen Hautpanzer recht gut geschützt. Ein Aufsuchen ihrer einmal gegrabenen Höhlen, um sich vor Feinden zu retten, wie die Vorigen es nötig haben, fällt daher fort. Infolge dessen sind ihre Gliedmassen kurz und plump geworden und speziell für das Graben aptirt. Im Graben besitzen sie auch eine solche Fertigkeit, dass sie sich beim raschen Angriff sofort in die Erde eingraben und nur den glatten harten Hautpanzer den Feinden darbieten.

Eine solche Lebensweise erfordert starke Flexoren an den vorderen Gliedmassen. Infolge dessen ist auch der M. pronator teres, welcher hier eine distale Insertion hat, kräftig ausgebildet. Anstatt eines schmalen und dünnen Muskels finden wir hier einen grossen, breiten und dicken, welcher über eine bedeutende Menge von Muskelfasern verfügt.

Ähnlich ist der Muskel auch bei Spalax und Geomys, Cricetus u. s. w. gebaut. Auch bei Meles herrscht dieser Typus.

Zu den unterirdisch lebenden Grabern gehören Talpa und Chrysochloris. Die bei diesen Tieren vollständig einem Leben unter der Erde entsprechende Organisation hat auch eine Umbildung der Vorderextremitäten bewirkt. Dieselben sind zu kurzen in Hyperpronation stehende Schaufeln verwandelt. Auch hier ist der M. pronator teres wohl ausgebildet und wirkt als starker Flexor. Seine Form ist aber nicht mehr die breite

wie bei Dasypus. Sein distales Ende ist eher etwas schmächtiger als der gut ausgebildete Muskelbauch, der mehr rund als platt und breit ist.

Zu den Höhlen grabenden Tieren, welche noch für einen Aufenthalt im Wasser angepasst sind, gehören Ornithorhynchus und Myogale.

Diese zeigen eigentlich keine besondere Übereinstimmung. Bei Myogale ist der Muskel gleichbreit platt ohne jedoch allzudünn zu sein und erinnert etwas an die z. B. bei Spalax getroffene Form.

Ornithorhynchus besitzt dagegen einen runden recht bedeutenden Muskel.

Von vollständigen Wassertieren haben wir nur Phoca vitulina untersucht. Dieser, ein guter Repräsentant der Schwimmer, besitzt einen kräftig ausgebildeten M. pronator teres, dessen Querschnitt rundlich ist und gegen sein distales Ende zu sich nur wenig verschmälert.

Zu den Schwimmern muss weiter noch Lutra vulgaris gerechnet werden, obgleich dasselbe ebenfalls für den Landaufenthalt eingerichtet ist. Bei demselben ist der M. pronator teres flach und erinnert etwas an denjenigen bei Myogale.

Wie bei den Grabern und Schwimmern ist auch für die Flieger, von welchen wir vier Arten untersucht haben, eine Ausbildung der Flexoren von grösster Bedeutung. Da aber der zu überwindende Widerstand in der Luft viel geringer als im Wasser und der Erde ist, so braucht eine allzu massige Entwickelung derselben nicht stattzufinden. Es ist allerdings wahr, dass dieselben hier weit mehr als z. B. im Wasser mit dazu beitragen müssen, durch Wegdrücken der Luft das Tier in der Schwebe zu halten, aber an den Flughäuten finden die Muskeln eine wirksame Unterstützung.

Hier finden wir nun auch den M. pronator teres rein muskulös. Derselbe ist, wie alle Vorderarmmuskeln, klein und

dünn und inserirt ziemlich hoch, wenn auch die Insertion durch einen den Muskel verlängernden sehnigen Strang sich weit distal fortzusetzen scheint.

Die Kletterbewegung ist im Tierreich sehr verbreitet, wird aber in sehr verschiedener Weise ausgeführt. So hakt das Faultier z. B. seine langen gebogenen Krallen um die Baumäste herum, wenn es sich fortbewegt. Der Bär umklammert den Baumstamm mit den ganzen Vorderarmen, wenn er auf die Suche nach Honig geht, das Eichhörnchen hakt seine Krallen beim Heraufiaufen am Baumstamm in dessen Rinde, der Affe aber greift mit seinen Fingern um die Baumäste, wenn er klettert.

Unter solchen Umständen ist es schon von vornherein unmöglich anzunehmen, dass das Klettern an und für sich zur Ausbildung einer besonderen Muskelform prädisponire, wie es auch aus den Beschreibungen über den M. pronator teres bei den verschiedenen hierher gehörenden Tieren zu ersehen ist.

Auch bei den Tieren, welche wie der Mensch, in den Vorderextremitäten ein Greiforgan besitzen, finden sich keine ausschliesslich dieselben kennzeichnenden Merkmale am M. pronator teres vor. Hervorzuheben ist eigentlich nur, das stete Verbundensein (sekundär) mit den Flexoren und die bei den meisten vorkommende hohe Insertion am Radius. Die hauptsächlichen Veränderungen sind am Skelett zu suchen.

Aus dieser kurzen Erörterung geht nun hervor, dass diese verschiedene Inanspruchnahme des Vorderarmes nur in wenigen Fällen eine typische Form und Ausbildung des M. pronator teres für sich allein bewirkt hat und möchten wir dieses so erklären, dass nur die verschiedenen Ausgangspunkte noch einen grossen Einfluss ausüben. Andeutungen, dass dieselbe in ähnlicher Weise den M. pronator teres je nach der Art derselben beeinflusst, finden sich aber vor.

Helsingfors, den 19. April 1901.

Tafelerklärungen.

Taf. XXXVI.

Zusammenstellung der Lage und Länge der Insertion des M. pronator teres bei den untersuchten Tieren, nach Umrechnung der hierbei erhaltenen Masse auf eine gemeinsame Radiuslänge.

Taf. XXXVII.

Fig. 1. M. pronator teres von Ornithorhynchus paradoxus.
Fig. 2. „ „ „ „ Didelphys virginiana.
Fig. 3. „ „ „ „ Dasypus sexcinctus.
Fig. 4. „ „ „ „ Bradypus tridactylus.
Fig. 5. „ „ „ „ Megaerops ecaudatus.
Fig. 6. M. pronator teres von Talpa europaea.
Fig. 7. „ „ „ „ Cricetus frumentarius.
Fig. 8. „ „ „ „ Viverra spec?.
Fig. 9. „ „ „ „ Ursus arctos.
Fig. 10. „ „ „ „ Cervus capreolus.

Taf. XXXVIII.

enthält Querschnitte durch Radius und Ulna im Ellenbogengelenk von

Fig. 11. Ornithorhynchus paradoxus.
Fig. 12. Phalanger orientalis.
Fig. 13. Didelphys virginiana.
Fig. 14. Dasypus sexcinctus.
Fig. 15. Bradypus tridactylus.
Fig. 16. Choloepus didactylus.
Fig. 17. Lepus cuniculus.
Fig. 18. Cavia cobaya.
Fig. 19. Dasyprocta aguti.

Fig. 20. Lagostomus trichodactylus.
Fig. 21. Mus rattus.
Fig. 22. Mus musculus.
Fig. 23. Cricetus frumentarius.
Fig. 24. Myoxus glis.
Fig. 25. Sciurus vulgaris.
Fig. 26. Erinaceus europaeus.
Fig. 27. Phoca vitulina.
Fig. 28. Ursus arctos.
Fig. 29. Meles taxus.
Fig. 30. Viverra spec?
Fig. 31. Herpestes griseus.
Fig. 32. Paradoxurus musanga.
Fig. 33. Canis familiaris.
Fig. 34. Canis vulpes.
Fig. 35. Canis lupus.
Fig. 36. Felis domestica.
Fig. 37. Felis pardalis.
Fig. 38. Felis leo.
Fig. 39. Lemur macaco.
Fig. 40. Hapale jacchus.
Fig. 41. Macacus cynomolgus.
Fig. 42. Troglodytes niger.
Fig. 43. Affe 1.
Fig. 44. Affe 2.
Fig. 45. Affe 3.
Fig. 46. Affe 4.

Litteratur.

1. Aeby. Die Muskeln des Vorderarmes und der Hand bei Säugetieren und beim Menschen. Zeitschr. für wiss. Zoologie. Bd. X.
2. Alix. Memoire sur la Myologie du Putois (Putorius communis Cuv.) Journ. de Zoologie. Bd. V. 1876.
3. Baum. Rudimentärer M. pronator teres beim Pferde. Deutsche Tierärztliche Wochenschr. Bd. I. 1893. Cit. nach Sussdorf. Vergleichende Anatomie der Haussäugetiere. Stuttgart 1895.
4. v. Bischoff. Beiträge z. Anatomie des Gorilla. Abhandl d. k. bayerischen Akademie d. Wissensch. II. Cl. Bd. XIII. Abt. III.
5. Champneys. The Muscles and Nerves of a Chimpanzee (Troglodytes niger) and Cynocephalus Anubis. Journ. of Anat. and Physiol. Vol. VI (Sec. ser. Vol. V) 1872.
6. Chapman. On the Structure of the Gorilla. Proceed. of the Acad. of nat. Sciences of Philadelphia. 1878.
7. Derselbe. On the Structure of the Chimpanzee. Proceed of the Acad. of nat. Sciences of Philadelphia. 1879.
8. Cuvier. Léçons d'anatomie comparé. Sec. édit. Paris 1835.
9. Devis. On the Myology of Viverra civetta. Journ. of Anat. and Physiol. Vol. II (Sec. ser. Vol. I) 1868.
10. Duvernay. Sur les organes de mouvement du Phoque commun (Phoca vitulina). Memoire du Muséum d'hist. nat. T. IX. Paris 1822.
11. Fick. Vergleichend anatomische Studien an einem erwachsenen Orang-Utang. Arch. f. Anat. u. Physiol. Anat. Abt. 1895.
12. Franck. Handbuch der Anatomie der Haustiere. Stuttgart 1883.
13. Franck-Martin. Handbuch der Anatomie der Haustiere mit besonderer Berücksichtigung des Pferdes. Stuttgart 1892.
14. Galton. The Myology of the upper and lower Extremities of Orycteropus capensis. Transact. of the Linnean Society of London. Bd. 26. 1869.

15. Derselbe. The Muscles of the fore and hind limbs in Dasypus sexcinatus. Transact. of the Linnean Society of London. Bd. 26. 1869.

16. Gegenbaur. Vergleichende Anatomie der Wirbeltiere. Bd. I. Leipzig 1898.

17. Geibel. Brauns Klassen und Ordnungen des Tierreiches. Säugetiere. Bd. I. Leipzig 1874—1900.

18. Gratiolet. Recherches sur l'anatomie du Troglodytes Anbryi; Chimpanzé d'une espèce nouveau. Nouv. Arch. du Muséum d'hist. nat. de Paris. Bd. II. 1866.

19. Gruber. Monogr. des Canal. supracondyl. humeri und des Proc. supracond. humeri et femoris der Säugetiere und des Menschen. Mém. des sav. étrang. de l'académie imp. des sc. de St. Pètersbourg. T. VIII.

20. Hepburn. The comparative Anatomy of the muscles and nerves of the superior and inferior extremities of the antropoid Apes. Journ. of Anat. and Physiol. Bd. XXVI.

21. Humphry. On the Myology of Orycteropis capensis and Phoca communis. Journ. of Anat. and Physiol. Vol. II. 1868.

22. Derselbe. The Myology of the Limbs of the Unau, the Ai, the two toed Anteates, another Pangolin. Journ. of Anat. and Physiol. Bd. IV. 1870.

23 Kadyi. Über das Rudiment des M. pronator teres beim Pferde. 26. Bd. d. Sitzungsber. der math. naturwiss. Abt. d. Acad. der Wissensch. in Krakau. Cit. nach Sussdorf. Vergleichende Anatomie der Haussäugetiere. Stuttgart 1895.

24. Kohlbrügge. Muskeln und periphere Nerven des Genus Hylobates. J. D. Freiburg 1890.

25. Krause. Anatomie des Kaninchens. Leipzig 1868.

26. Langer. Die Muskeln der Extremitäten des Orang als Grundlage einer vergleichend myologischen Untersuchung. Sitzungsber. d. Wiener Acad. Bd. 79. Abt. III.

27. Leche. Über die Säugetiergattung Galeopithecus. Svenska Vetenskapsacademins Handlingar. Bd. 21. 1886.

28. Derselbe. In Brauns Klassen und Ordnungen des Tierreiches. Säugetiere. Bd. I. Leipzig 1874—1900.

29. Le Double. Variations du système musculaire de l'homme. Paris 1897.

30. Lucae. Die Robbe und die Otter in ihrem Knochen- und Muskelskelett. Abhandl. der Senckenbergischen naturforschenden Gesellschaft. Bd. IX. 1873—1875.

31. Macalister. The Arrangement of the Pronator muscle in the limbs of the vertebrate animals. Journ. of Anat. and Physiol. Vol. III. 1869.

32. Derselbe. On the Anatomy of Choeropsis Liberiensis. Proceed. R. J. Acad. Ser. II. Vol. I. 1870—74.

33. Derselbe. On the Anatomy of the Civet and Tayra. Proceed. R. J. Acad. Ser. II. Vol. I. 1870—74.

34. Derselbe. Myology of Chiroptera. Phil. Transact. R. Society. London 1872.

35. Derselbe. A Monograph. on the Anatomy of Chlamydophorus truncatus (Horlan) with Notes on the Structure of other Species of Edentata. Transact. of J. R. Acad. Bd. 25. 1875.

36. Derselbe. Report on the Anatomy of Insectivourus Edentates. Transact. of J. R. Acad. Bd. 25. 1875.

37. Mac Cormick. The Myology of the limbs of Dasyurus viverrinus. Journ. of Anat. and Physiol. Bd. XXI. 1887.

38. Mackintosch. On the Myology of the Genus Bradypus. Proceed. R. J. Acad. Sec. fer. Vol. I. 1870—74.

40. Manner Smith. On some points in the Anatomy of Ornithorhynchus paradoxus. Proceed. of the Zoolog. Society of London. 1894.

41. Meckel. Anatomie des zweizehigen Ameisenfressers. Deutsches Archiv für Physiologie. Bd. V. 1814.

42. Derselbe. System der vergleichenden Anatomie. Bd. III. Halle 1828.

43. Miall et Greenwood. The Anatomy of Indian Elephant. Journ. of Anat. and Physiol. Vol. XII. 1878.

44. Murie. Researches upon the Anatomy of the Pinnipedia. P. II. Descriptive Anatomy of the Sea-Lion (Otaria jubata). Transact. of the zoolog. Society of London. Bd. VII. 1872.

45. Muri et Mivart. On the Myology of Hyrax capensis. Proceed. of zoolog. Society of London. 1865.

46. Dieselben. Observations of the Anatomy of Nycticebus tardigradus. Proceed. of zoolog. Society of London. 1865.

47. Dieselben. On the Anatomy of the Lemuridea. Transact. of the zoolog. Society of London. Vol. VII. 1872.

48. Naumann. Några ord om byggnaden af främre extremiteten hos slägtet Vespertilio. K. svenska Vetenskapsakademins Handlingar. 1850.

49. Owen. On the Aye-Aye. Transact. of the zoolog. Society of London. Vol. V. 1866.

50. Parson. On the anatomy of the african jumping-hose (Pedetes caffer) compared with that of the Dipodidae. Proceed. zoolog. Society of London. 1898.
51. Derselbe. The limb Myology of Gymnura Rafflesia. Journ. of Anat. and Physiol. Bd. 32. 1898.
52. Rudolphi. Über die Anatomie des Löwen. Bericht der Acad. der Wissensch. in Wien. 1818.
53. Ruge. Beiträge zur Gefässlehre des Menschen. Morphologisches Jahrbuch. Bd. IX. 1884.
54. Shapherd. Short Notes on the Myology of the Americain Block-Bear (Ursus americanus). Journ. of Anat. and Physiol. Bd. 18. 1884.
55. Sidebotham. On the Myology of the Water-opossum. Proceed. of the scientific meetings of the zoolog. Society of London. 1885.
56. Sussdorf. Lehrbuch der vergleichenden Anatomie der Haussäugetiere. Stuttgart 1895.
57. Testut. Les anomalies musculaires chez l'homme. Paris 1884.
58. Tornier. Fortbildung und Umbildung des Ellenbogengelenks während der Phylogenesis der einzelnen Säugetiergruppen. Morphologisches Jahrbuch. Bd. XII. 1887.
59. Wagner. Lehrbuch der Anatomie der Wirbeltiere. Leipzig 1843.
60. Windle. On the Myology of Erethizon epixanthus. Journ. of Anat. and Physiol. Bd. XXII.
61. Derselbe. The limbs Myology of Procyon cancrivorus. Journ. of Anat. and Physiol. Bd. XXIII.
62. Derselbe. Myology of Dolichotis pathagonica and Dasyprocta Istmica. Journ. of Anat. and Physiol. Vol. XXXI. 1897.
63. Derselbe. On the Anatomy of Macropus rufus. Journ. of Anat. and Physiol Bd. XXXII. 1898.
64. Young. Myology of Viverra civetta. Journ. of Anat. and Physiol. Bd. XIV. 1880.
65. Derselbe. The muscular Anatomy of the Koala (Phascolarctos cinereus). Journ. of Anat. and Physiol. Bd. XVI.